



**T.C.
PAMUKKALE ÜNİVERSİTESİ
SAĞLIK BİLİMLERİ ENSTİTÜSÜ**

**CORPUS CALLOSUM MORFOLOJİSİNİN YAŞ VE CİNSİYET
İLE İLİŞKİSİ**

**ANATOMİ ANABİLİM DALI
YÜKSEK LİSANS TEZİ**

Ayşegül GÜNGÖR AYDIN

**Haziran 2016
DENİZLİ**

**T.C.
PAMUKKALE ÜNİVERSİTESİ
SAĞLIK BİLİMLERİ ENSTİTÜSÜ**

**CORPUS CALLOSUM MORFOLOJİSİNİN YAŞ VE CİNSİYET İLE
İLİŞKİSİ**

**ANATOMİ ANABİLİM DALI
YÜKSEK LİSANS TEZİ**

Ayşegül GÜNGÖR AYDIN

Tez Danışmanı: Prof. Dr. Esat ADIGÜZEL

Denizli, 2016

Bu tezin tasarımı, yürütülmesi, arařtırmalarının yapılması ve bulgularının analizinde bilimsel etięe ve akademik kurallara özenle riayet edildiđini; bu alıřmanın doğrudan birincil ürünü olmayan bulguların, verilerin ve materyallerin bilimsel etięe uygun olarak kaynak gösterildiđinin ve alıntı yapılan alıřmalara atfedildiđini beyan ederim.

Öđrenci Adı Soyadı: Ayřegöl GÜNGÖR AYDIN

İmza:

YÜKSEK LİSANS TEZİ ONAY FORMU

Ayşegül GÜNGÖR tarafından Prof. Dr. Esat ADIGÜZEL yönetiminde hazırlanan "**Corpus Callosum Morfolojisinin Yaş ve Cinsiyet ile İlişkisi**" başlıklı tez tarafımızdan okunmuş olup, kapsamı ve niteliği açısından bir yüksek lisans tezi olarak kabul edilmiştir.

Başkan(DANIŞMAN) Prof. Dr. Esat ADIGÜZEL
Pamukkale Üniversitesi

Üye Yrd. Doç. Dr. Şule ONUR
Pamukkale Üniversitesi

Üye: Yrd. Doç. Dr. Gülnur ÖZGÜNER.....
Süleyman Demirel Üniversitesi

Pamukkale Üniversitesi Sağlık Bilimleri Enstitüsü Yönetim Kurulu'nun 27.06.2016
Tarih ve 2016-4/3 sayılı kararıyla onaylanmıştır.

Prof. Dr. Zekiye Melek BOR KÜÇÜKATAY

Müdür

ÖZET

CORPUS CALLOSUM MORFOLOJİSİNİN YAŞ VE CİNSİYET İLE İLİŞKİSİ

GÜNGÖR AYDIN, Ayşegül
Yüksek Lisans Tezi, Anatomi AD
Tez Yöneticisi: Prof. Dr. Esat ADIGÜZEL

Haziran 2016, 35 sayfa

Corpus callosum, bir hemisferdeki bilginin diğer hemisfere iletilmesinde rol oynayan en büyük komissural lif demetidir. Büyüme, gelişme, yaşlanma gibi süreçler, çevresel faktörler ve hastalıklar corpus callosum morfolojisini değiştirmektedir. Bireyler arası morfolojik farklar göstermesi, miyelinizasyonunu geç tamamlayan bir yapı olması ve fonksiyonel önemi nedeniyle son yıllarda araştırmacıların ilgisini çekmektedir. Bu çalışmanın amacı, midsagittal beyin kesitlerindeki corpus callosum yapısının morfolojik özellikleri incelemek ve bu beyaz cevher yapısının yaş ve cinsiyet ile ilişkisini belirlemektir.

Araştırma, Pamukkale Üniversitesi Tıp Fakültesi Adli Tıp bünyesinde yapılan medikolegal otopsiler sırasında rutin olarak çıkarılan 41 adet beyin (82 hemisfer) üzerinde yapılmıştır. Beyinler median hat üzerinden iki hemisfere ayrılarak medial yüzlerin fotoğrafı çekilmiş ve bilgisayara aktarılmıştır. Medial yüzden çekilen fotoğraflar üzerinden, Cavalieri tekniğiyle hacim hesaplamada kullanılan alan hesaplama yöntemi kullanılarak corpus callosum alan hesaplamaları yapılmıştır. Alan hesaplamaları hacim hesaplama modülü de bulunan SHTEREOM® yazılımı kullanılarak yapılmıştır. Tüm grupta corpus callosum sagittal kesit alanı ile yaş arasında istatistiksel olarak anlamlı bir korelasyon bulunmadı. Ancak 35 yaş üstündeki 56 hemisferde yaş ile corpus callosum sagittal kesit alanı arasında negatif yönlü istatistiksel olarak anlamlı orta derecede korelasyon tespit edildi. Her iki cins karşılaştırıldığında sağ-sol hemisferlerden elde edilen corpus callosum sagittal kesit alanı ortalamaları arasında istatistiksel olarak anlamlı fark bulunamadı. Her iki cins arasındaki farklar corpus callosum bölümleri açısından karşılaştırıldığında, genu bölgesi açısından istatistiksel olarak anlamlı bulundu. Sağ-sol ayrımı yapılmaksızın hesaplanan corpus callosum sagittal kesit alanlarının ortalamalarının karşılaştırılmasında erkek olgulardan elde edilen değerler kadınlardan daha yüksek ve istatistiksel olarak anlamlı bulundu.

Sonuç olarak bu çalışma corpus callosum'un sagittal kesit alanı büyüklüğü açısından cinsiyet farkı gösterdiği, 35 yaş üzerinde de azalma eğilimi olduğunu göstermiştir. Bu bulguların tanısal amaçlı corpus callosum incelemelerine katkı sağlayacağı görüşündeyiz.

Anahtar Kelimeler: Postmortem, otopsi, corpus callosum, morfoloji, yaş, cinsiyet, stereoloji, cavalieri

ABSTRACT**RELATIONSHIP BETWEEN CORPUS CALLOSUM MORFOLOGY AND SEX AGE**

GÜNGÖR AYDIN, Ayşegül
M.Sc., Thesis in Anatomy
Supervisor: Prof. Dr. Esat ADIGÜZEL

June2016, 35 pages

The corpus callosum is the largest commissural fiber pathway that transmits the information between the two cerebral hemispheres. Processes such as growth, development, aging, environmental factors and diseases modify the morphology of corpus callosum. Recently it is drawing attention of researchers due to showing individual morphological differences being a structure that complete myelinization late and functional importance. The aim of this study is to evaluate the morphological characteristics of corpus callosum in sagittal brain sections and to determine the relationship between the structure of this white matter and age and sex.

The present study was made on 41 brains (82 hemispheres) removed routinely during medicolegal autopsies in the Pamukkale University, Faculty of Medicine Department of Forensic Medicine. Brains were bisected along the mid-sagittal plane, medial surface of each hemisphere was photographed and photographs were transferred to the computer. Corpus callosum area calculations carried out with area calculation methods used in Cavalieri volume calculation technique with the photos taken from medial surface of corpus callosum. Area calculations are performed by using SHTEREOM® software which also includes volume calculation module. There was no statistically significant correlation between corpus callosum sagittal section area and age in all groups. However in 56 hemispheres which are above 35 years old a moderately statistically significant negative correlation was found between corpus callosum sagittal section area and age. When both sexes were compared, there were no statistically significant differences in corpus callosum cross sectional area sizes obtained from right and left hemispheres. When differences between both sexes were compared by the regions of the corpus callosum, genu was found statistically significant. Calculated corpus callosum cross section area averages without distinction of right or left were compared in both sexes and values from male were found higher than female and statistically significant.

In conclusion, this study showed sex difference in terms of the corpus callosum sagittal cross section area and a decreasing trend above 35 years of age. We have the opinion that these findings will contribute to the investigation of corpus callosum for diagnostic purpose.

Key words: Postmortem, autopsy, corpus callosum, morphology, age, sex, stereology, Cavlieri

TEŞEKKÜR

Yüksek lisans ve doktora eğitimim boyunca ilminden faydalandığım, tezimin sürdürülmesi ve sonlandırılmasında büyük katkıları bulunan, insani ve ahlaki değerleri ile de örnek edindiğim, birlikte yaptığımız çalışmalardan onur duyduğum ve ayrıca tecrübelerinden yararlanırken göstermiş olduğu hoşgörü ve sabırdan dolayı değerli danışmanım Sayın Prof. Dr. Esat ADIGÜZEL'e,

Yüksek lisans eğitimim esnasında tüm katkılarından dolayı Anatomi Anabilim Dalı öğretim üyesi ve aynı zamanda Tıp Fakültesi Dekanı hocam Sayın Prof. Dr. Ilgaz AKDOĞAN'a Anatomi Anabilim Dalı Başkanımız Sayın Prof. Dr. M.BülentÖZDEMİR'e ve değerli öğretim üyeleri hocalarım, Sayın Doç. Dr. Şahika Pınar AKYER'e ve Yrd. Doç. Dr. Şule ONUR'a,

Tez çalışmamda kullandığım materyallerin temin edilmesindeki yardımlarından ötürü Adli Tıp Anabilim Dalı Başkanı Prof.Dr.Kemalettin Acar'a, Adli Tıp Anabilim Dalı'ndan Uzm. Dr. M. Zahit Sarıtaş'a, Araş. Gör. Dr. Tuba YAMAN'a, Araş. Gör. Dr. Mustafa Eray YAZAR'a, Araş. Gör. Dr. Hatice Kübra ATA'ya, Araş.Gör.Dr. Safa DUMAN'a, Araş.Gör.Dr. Soner DAĞLI'ya, sonsuz sabır ve destekleri için dostlarıma, bu günlere gelmemde büyük pay sahibi olan aileme, hayatta olsaydı benimle gurur duyacak olan babama ve hayatımın her anında manevi desteklerini hep yanımda hissettiğim bana olan desteği kelimelerle anlatılmayacak kadar çok olan değerli ablam Araş.Gör. Özlem KILIÇ'a ve eşim Dr.Üstün Aydın'a sonsuz saygı ve şükranlarımı sunarım.

İÇİNDEKİLER

	Sayfa
ÖZET	v
ABSTRACT	vi
TEŞEKKÜR	vii
İÇİNDEKİLER DİZİNİ	viii
ŞEKİLLER DİZİNİ	x
TABLolar DİZİNİ	xi
1. GİRİŞ	1
1.1 Amaç.....	2
2. KURAMSAL BİLGİLER VE LİTERATÜR TARAMASI	3
2.1. Beyaz Cevher Lifleri ve Corpus Callosum Anatomisi.....	3
2.1.1. Fibrae Commissurae (Komissural Lifler).....	4
2.1.2. Fibrae Associationis (Assosiasyon Lifleri).....	5
2.1.3. Fibrae Projectiones (Projeksiyon Lifleri).....	6
2.2. Beynin Embriyolojik Gelişimi	7
2.2.1. Kommissürlerin Embriyolojik Gelişimi	9
2.2.1.1. Corpus Callosum'un Embriyolojik Gelişimi	9
2.3. Corpus Callosum'un Fonksiyonu.....	10
2.4. Ölçüm ve Hesaplama Yöntemleri	10
2.4.1. Stereoloji.....	10
2.4.2. SHTEREOM Yazılımı.....	11
2.5. Hipotez.....	11
3. GEREÇ VE YÖNTEMLER	12
3.1. Araştırmanın Tipi.....	12
3.2. Araştırmanın Yeri ve Zamanı	12
3.3. Araştırmanın Evreni ve Örneklemi	12
3.4. Beyinlerin Hazırlanması	13
3.5. Corpus Callosum'un Fotoğraflarının Çekilmesi.....	14
3.6. Fotoğraflar Üzerinden Corpus Callosum Alan Ölçümünün Yapılması.....	14
3.7. Cavalieri Prensibi.....	15
3.8 Verilerin Toplanması.....	17
3.9. Verilerin Değerlendirilmesi / İstatiksel Analiz	18

3.10. Etik Kurul Onayı.....	18
4. BULGULAR.....	19
4.1. Coprus Callosum Sagittal Kesit Alanı ile Cinsiyet İlişkisine Ait Bulgular	21
4.2. Corpus Callosum Sagittal Kesit Alanı ile Yaş İlişkisine Ait Bulgular	21
5. TARTIŞMA.....	26
6. SONUÇLAR.....	31
7. KAYNAKLAR.....	32
8. ÖZGEÇMİŞ.....	35

ŞEKİLLER DİZİNİ

	Sayfa
Şekil 3.1 SHTEREOM® programına yerleştirilmiş fotoğraf.....	13
Şekil 3.2 Fotoğraflama düzeneği.....	14
Şekil 3.3 Yazılım üzerinde kalibrasyon işlemi.....	15
Şekil 3.4 Corpus callosum fotoğrafının SHTEREOM yazılımı ile birlikte görünümü.....	17
Şekil 3.5 Sayıma başlanmış bir corpus callosum görüntüsü.....	17
Şekil 4.1 Sağ ve sol hemisferde yapılan corpus callosum sagittal kesit alanı ölçümleri arasındaki korelasyon.....	20
Şekil 4.2 Yaş ile corpus callosum sagittal kesit alanları arasındaki nokta grafik	24
Şekil 4.3 Otuz beş yaş üstü olgularda yaş ve corpus callosum kesit alanları arasındaki korelasyon.....	25

TABLolar DİZİNİ**Sayfa**

Tablo 2.1 Caudal'den rostral'e cerebral veziküllerden gelişen yapılar.....	8
Tablo 4.1 Çalışmaya alınan otopsi olgularının cinsiyete göre yaş dağılımları.....	20
Tablo 4.2 Sağ ve sol hemisferlerden hesaplanan corpus callosum sagittal kesit alanlarının değerlerini gösteren tablo.....	22
Tablo 4.3 Sağ ve sol hemisferlerden hesaplanan corpus callosum sagittal kesit alanlarının ortalamalarını gösteren tablo.....	23
Tablo 4.4 Corpus callosum bölümlerinin sagittal kesit alanlarının cinsiyete göre ortalamaları.....	24

1.GİRİŞ

Corpus callosum, bir hemisfere ulaşan bilginin diğer hemisfere iletilmesinde rol oynayan en büyük komissural lif demetidir (Aboitiz 2003). Bu bağlantılar genellikle hemisferlerin benzer veya aynı işlevlere sahip alanları arasında bulunur (Yıldırım 2007). Corpus callosum, histolojik olarak miyelinize olmuş sinir liflerinden oluşur. İletişimi sağladığı nöronların veya serebral beyaz cevherin hasarında corpus callosum morfolojisi de dolaylı olarak etkilenir (Ryberg 2011).

Günümüzde ileri görüntüleme teknikleriyle beyin hemisferleri arasındaki bağlantıların topografik bir organizasyonu olduğu gösterilmiştir. Literatürde midsagittal kesit manyetik rezonans görüntülerinde corpus callosum detaylı olarak incelenmiş ve boyutları, bölümleri, morfolojisi, yaş ve cinsiyet değişiklikleri ile nöropsikiyatrik hastalıklara bağlı değişiklikler değerlendirilmiştir. Büyüme, gelişme, yaşlanma gibi süreçler, çevresel faktörler ve hastalıklar beyin gelişimi sırasında ortaya çıkan morfolojik değişiklikleri etkileyebilir. Corpus callosum da bu değişime uğrayan yapılardan biridir. Bireyler arası morfolojik farklar göstermesi, miyelinizasyonunu geç tamamlayan bir yapı olması ve fonksiyonel önemi nedeniyle son yıllarda araştırmacıların ilgisini çekmektedir. Corpus callosum'un görüntülenmesi özellikle demiyelinizan hastalıkların tanısal amaçlı incelemelerinde önem kazanmaktadır. Miyelin kaybı corpus callosum'un morfolojisini de değiştirmektedir. Bu nedenle normal morfolojinin bilinmesi tanısal amaçlı incelemelerde normal ve anormal morfolojinin ayırımına yardımcı olacaktır.

Bu çalışmada da medikolegal otopsilerde uygun olguların beyinlerinde corpus callosum'un normal morfolojisinin ortaya konulması için sagittal kesitler alınarak fotoğraflandı. Olguların ölüm saatleri dikkate alınarak morfolojik farklılıklar görüntüler üzerinden değerlendirildi. Elde edilen sonuçlar literatür bilgisi ile karşılaştırılarak corpus callosum'un normal sınırlar içerisinde kalan farklılıkları ortaya konuldu.

1.1. Amaç

Bu çalışmanın amacı, sagittal beyin kesitlerindeki corpus callosum yapısının morfolojik özelliklerini incelemek ve bu beyaz cevher yapısının yaş ve cinsiyet ile ilişkisini belirlemektir.

2. KURAMSAL BİLGİLER VE LİTERATÜR TARAMASI

2.1. Beyaz Cevher Lifleri ve Corpus Callosum Anatomisi

Corpus callosum beyin hemisferlerindeki kortikal alanları birbirine bağlayan en büyük komissüral lif demetidir. Fissura longitudinalis cerebri'nin tabanında yer alan ve ventriculus lateralis'lerin tavanını örten corpus callosum, önden arkaya doğru rostrum, genu, corpus ve splenium olmak üzere dört kısma ayrılır. Genu olarak adlandırılan ön kısmı septum pellucidum'un önünden posteroinferior'a döner, sonra incelemek lamina terminalis'in üst sınırına uzanır, bu kısmına da rostrum adı verilir. Corpus callosum'un corpus'u arkaya doğru kıvrılır ve konveksite gösterir. En kalın kısmı olan splenium ile sonlanır (Standring 2008, Taner 2014).

Yaklaşık 10 cm uzunluğunda olan corpus callosum'a ait lifler laterale doğru gittikçe yelpaze şeklinde açılarak (radiatio corporis callosi) cortex cerebri'nin çeşitli bölgelerine gider. Rostrum'u oluşturan lifler her iki lobus frontalis'in orbital yüzlerini, genu'yu oluşturan lifler öne doğru kıvrılarak forceps minor'ü (forceps frontalis) oluşturur ve her iki lobus frontalis'in lateral ve medial yüzlerini birbirine bağlar. Corpus'u oluşturan lifler laterale doğru seyrederken projeksiyon lifi olan corona radiata ile kesişir. Bu lifler hemisferlerin farklı neokortikal alanlarını birbirine bağlar. Truncus ve splenium'dan ayrılan lifler, ventriculus lateralis'in cornu posterius'un tavanını, lateral duvarını ve cornu inferius'unun lateral duvarını meydana getirir. Ayrıca cornu posterius'un lateral duvarını radiatio optica'dan ayıran bu liflere tapetum adı verilir. Corpus callosum'un truncus kısmından geçen lifler laterale doğru, splenium'dan geçen lifler ise arkaya doğru uzanarak iki hemisfer arasında yoğun bağlantılar sağlar. Splenium'u oluşturan lifler mediale doğru seyrederek her iki lobus occipitalis'in içerisine girer. Bu liflerin meydana getirdiği kıvrıma forceps major (forceps occipitalis) adı verilir (Standring 2008, Taner 2014).

Corpus callosum'un üzerinde gyrus cinguli, bu yapısında üzerinde ise sulcus cinguli bulunur. Corpus callosum ile gyrus cinguli arasında sulcus corporis callosi vardır. Corpus callosum'un splenium kısmının altında isthmus gyri cinguli vardır. Corpus callosum'un etrafını hippocampus, hypothalamus, gyrus cinguli, fornix, corpus

amygdaloideum ve corpus mamillare gibi limbik sistem yapıları sarar. Corpus callosum'un limbik sistemle indirekt ilişkisi olduğu tahmin edilmektedir (Sadler 1996, Yıldırım 2007). Miyelinize sinir liflerinden oluşan corpus callosum aynı veya benzer kortikal alanlar arasında bağlantı sağlar ve bu bağlantılara homotopik bağlantılar adı verilir. Aynı zamanda iki hemisfer arası farklı kortikal alanlar arasında bağlantı sağlar (heterotopik bağlantılar). Bu bağlantılar fonksiyonel olarak benzer işlev görmektedir. Fakat anatomik olarak farklılık gösterirler (Standring 2008).

Corpus callosum aracılı hemisferler arası bağlantı, bir hemisferdeki bilginin karşı hemisfere iletilmesi şeklinde basit değildir. Görme alanı ve vücut yüzeyi gibi karşılıklı duyuşal merkezlerin temsil edildiği alanlar birbirleri ile bağlantılıdır. Bu durum en belirgin şekilde kortikal görme alanında izlenmektedir. Her iki santral retinal bölgesinin temsilini içeren korteks, kontralateral taraftaki karşılığı ile ilişkilidir. Benzer düzen gövde temsilinin kallosal bağlantılı olduğu somatik alanlarda da gözlenmektedir. Fakat periferik ekstremite alanları (el ve ayak) buna dahil değildir (Standring 2008, Pietrasanta 2012).

Corpus callosum morfolojisi travmatik-iskemik hasarlar, demiyelinizan hastalıkların yanı sıra el kullanım tercihi ve bazı nöropsikiyatrik hastalıklara bağlı olarak değişiklik gösterebilmektedir (De Lacoste-Utamsing 1982, Woodruff 1995, Witelson 1985, Salat 1997, Hampel 1998, Meguro 2000, Uchino 2001). El kullanım tercihi, cinsiyet, lisan yeteneği, müzisyenlik gibi normal koşulların yanısıra otizm, şizofreni, Alzheimer Hastalığı, multipl sklerozis, epilepsi ve demansın corpus callosum morfolojisine etkileri üzerine çalışmalar yapılmaktadır.

2.1.1. Fibrae Commissurae (Komissural Lifler)

Komissural lifler orta hattı geçerek ve iki serebral hemisferdeki kortikal alanları birbirine bağlar. En büyüğü corpus callosum olan komissural liflerin diğerleri: commissura anterior, commissura posterior, commissura fornicis (hippocampi) ve commissura habenularum'dur.

Commissura anterior, columna fornicis'in önünde orta hattı çaprazlayan miyelinize sinir liflerinden oluşmaktadır ve sagittal kesitte oval şekilde görülmektedir. Laterale doğru pars anterior ve pars posterior olmak üzere iki bölüme ayrılır. Daha küçük olan ön bölümü (pars anterior) her iki tarafta substantia perforata anterior ve tractus olfactorius'a doğru kıvrılır. Pars posterior'u ise her iki tarafta posterolaterale doğru kıvrılarak gyrus parahippocampalis'i içeren lobus temporalis'in önüne ulaşır (Snell 2000, Standring 2008). Commissura anterior, bulbus olfactorius, nucleus olfactorius anterior, substantia perforata anterior, tuberculum olfactorium, stria diagonalis,

amigdaloid kompleks (özellikle stria olfactoria lateralis), nucleus accumbens, gyrus temporalis inferior et medius'un ön bölümü gibi koku ve limbik sistem yapılarını birbirine bağlar (Snell 2000, Yıldırım 2007).

Commissura posterior, aqueductus cerebri'nin ventriculus tertius'a açıldığı yerin hemen üst tarafında orta hattı çaprazlayan sinir liflerinden oluşmaktadır. Glandula pinealis'in alt bölümüne komşudur. Commissura posterior sağ ve sol colliculus superior, nuclei pretectales, nuclei posteriores thalami'yi birbirine bağlar. Commissura posterior'u oluşturan sinir liflerinin bir çoğunun fonksiyonel önemi bilinmemektedir. Bunun yanısıra pupilla ışık refleksinde rol alan nucleus pretectalis'ten çıkan liflerin karşı taraf nucleus oculomotorius accessorius'a bu komissürden geçerek ulaştıkları düşünülmektedir (Snell 2000).

....Commissura habenularum, recessus pinealis'in üstünde orta hattı çaprazlayan sinir liflerinin oluşturduğu küçük bir lif demetidir. Commissura habenularum, bu bölgede orta hattın iki tarafında yer alan nuclei habenulares'le ilgilidir. Nuclei habenulares, hippocampus ve corpus amygdaloideum'dan afferent lifler alır. Bu afferent lifler stria medullaris thalami içinde nuclei habenulares'e geçerler. Liflerin bazıları, commissura habenulares'ten geçerek karşı taraf nucleuslar'a ulaşır (Snell 2000).

Commissura fornicis (hippocampi), corpus callosum'un arka bölümünün altında, corpus fornicis'in oluşumundan önce bir crus'tan diğerine orta hattı çaprazlayarak geçen transvers seyirli liflerden oluşur. Commissura posterior'a ait lifler, corpus mamillare ve hypothalamus'a ulaşan hippocampus'un efferent sistemini oluşturur. Bu liflerin bir kısmı formatio hippocampi yapılarını karşılıklı birbirlerine bağlarken, bir kısım lif de karşı taraf hypothalamus ve area septalis'e ulaşır. Sinir lifleri önce hippocampus'un ventriküler yüzünü saran ince bir beyaz madde tabakasını (alveus) oluştururlar; daha sonra fimbria'yı oluşturmaya üzere toplanırlar. Kalınlıkları artan iki tarafın fimbriaları, hipokampusun arka ucuna ulaştıklarında crus fornicis'i oluşturmak üzere corpus callosum'un aşağısında ve thalamus üzerinde öne doğru kıvrılırlar. Sağ ve sol crus fornicis'ler daha sonra corpus fornicis'i oluşturmak üzere orta hatta birleşirler (Snell 2000).

2.1.2. Fibrae Associationis (Assosiasyon Lifleri)

Asosiasyon lifleri beynin aynı hemisferi içinde farklı kortikal bölgeleri birbirine bağlayan sinir liflerinden oluşmaktadır. Bu lifler fibrae associationis breves (kısa lifler) ve fibrae associationis longae (uzun lifler) olmak üzere iki kısımda incelenirler. Fibrae associationis breves'in tamamı intrakortikaldir. Bu lifler sulcus'ların uzun eksenine transvers olarak seyrederek ve komşu gyrus'ları birbirine bağlarlar. Fibrae

associationis breves'e ait liflerin bazıları ise sulcus'un bir duvarından diğerine geçerek bağlantı sağlarlar. Fibrae associationis longae'ya (uzun lifler) ait liflerin bağlantı ve fonksiyonları tam olarak bilinmemektedir. Bu grup içerisinde yer alan lifler farklı uzunlukta olabilirler ve bunlardan daha uzun olanları substantia alba telencephali'nin daha derinlerinde seyrederek. Fibrae associationis longae lifleri içerisinde belirlenmiş olanlardan bazıları şunlardır; fasciculus arcuatus, fasciculus uncinatus, cingulum, fasciculus longitudinalis inferior, fasciculus fronto-occipitalis (Standring 2008, Snell 2000). Fasciculus uncinatus, motor konuşma merkezi olan Broca alanı ve lobus temporalis gyri orbitales ile polus temporalis'in cortex'ini birbirine bağlar. Bu fasciculus içerisinde daha derinde yer alan liflerin (fasciculus occipitofrontalis inferior) lobus frontalis ile lobus occipitalis arasında bağlantı sağladığı düşünülmektedir. Cingulum, gyrus cinguli'nin derininde seyreden kavisli ve uzun bir fasciculus'tur. Corpus callosum'un rostrum bölümünün altındaki medial cortex'ten başlar, gyrus cinguli'nin kıvrımını takip ederek gyrus parahippocampalis'e girer ve lobus temporalis'in komşu kısımlarına dağılır. Böylece gyrus parahippocampalis ve komşu temporal kortikal bölgeler ile lobus frontalis et parietalis'i birbirine bağlar (Yıldırım 2007). Fasciculus longitudinalis superior, fibrae associationis'in içindeki en büyük lif demetidir. Lobus frontalis'in ön bölümü ile lobus occipitalis et temporalis'i birbirine bağlar. Fasciculus longitudinalis superior'a ait lif demetinin bir kısmını motor konuşma merkezi Broca alanı ile konuşmanın planlanmasını sağlayan Wernicke alanı arasındaki bağlantıyı sağlayan fasciculus arcuatus'un lifleri oluşturur. Fasciculus longitudinalis inferior, lobus occipitalis'in önüne doğru uzanır, radiatio optica'nın lateralinden geçerek lobus temporalis'e dağılır. Fasciculus occipitofrontalis'ler ise lobus frontalis'i, lobus occipitalis et frontalis'e bağlar. Bu fasciculus hemispherium cerebri'nin derininde, nucleus caudatus'un lateral sınırına komşu olarak yer alır (Standring 2008, Snell 2000).

2.1.3. Fibrae Projectiones (Projeksiyon Lifleri)

Cortex cerebri ile beynin daha alt merkezlerini (corticofugal) ve medulla spinalis'i, daha alt merkezlerle de cortex cerebri'yi (corticopedal) birbirine bağlayan lifler fibrae projectiones'i oluştururlar. Alt merkezlerden gelen tüm corticofugal projeksiyon lifleri, corpus striatum civarında birleşerek corona radiata adı verilen yelpaze şeklinde yoğun subkortikal beyaz cevher yapısını oluşturur ve tüm cortex cerebri'ye dağılır. Kaudale doğru gidildiğinde beyin sapının üst kısımlarında corona radiata lifleri birbirine yaklaşır kompakt bir beyaz kitle olan capsula interna'yı meydana getirir. Horizontal kesitte nucleus lentiformis'in kama şeklinde olması sebebiyle, capsula interna'nın crus anterior, crus posterior ve crus'ların birleştiği dirsek olan genu olmak üzere üç kısmı

vardır. Capsula interna'nın crus anterior'u nucleus lentiformis ile caput nucleus caudatus arasında, crus posterior'u ise thalamus ve nucleus lentiformis arasında yer alır (Standring 2008). Capsula interna'nın crus posterior'u seyri sırasındaki nucleus lentiformis ile komşuluğuna göre iki kısma ayrılmıştır. Bunlar pars retrolentiformis ve pars sublentiformis'tir. Nucleus lentiformis'in arkasında yer alan pars retrolentiformis'ten geçen en önemli yapı radiatio thalamica posterior ve bunun içerisinde yer alan radiatio optica (fibrae geniculocalcarinae)'dir. Hemispherium cerebri'de bulunan bir diğer projeksiyon lifi capsula externa'dır. Capsula externa içerisinde cortex cerebri ile striatum ve formatio reticulares arasında bağlantı sağlayan lifler bulunur. Bu lif grubu, claustrum ve insula korteksi arasında seyreder (Snell 2000).

2.2. Beynin Embriyolojik Gelişimi

Santral sinir sistemi (SSS)'ne ait tüm yapılar ektodermal kaynaklı olup gelişimi üçüncü haftanın başında chorda dorsalis'in dorsal tarafındaki ektodermin kalınlaşarak lamina neuralis adı verilen nöral plağı oluşturmasıyla başlar. Daha sonra lamina neuralis'in kenarları kalınlaşarak crista neuralis'i oluşturur. Crista neuralis'ler arasında ise sulcus neuralis oluşur ve zamanla servikal bölgede başlamak üzere aşağı ve yukarıya doğru kapanarak tubus neuralis halini alır. Tubus neuralis'in ön ucundaki açıklık (neuroporus cranialis) 25. günde kapanırken, arka tarafındaki açıklık (neuroporus caudalis) 27. günde kapanır. Sinir sistemine ait yapılar tubus neuralis'den gelişir (Arıncı 2014). Dördüncü haftada tubus neuralis'in ön (üst) bölümüne pars cranialis, arka (alt) bölümüne pars spinalis denir. Pars cranialis'de üç vezikül oluşur. Primer beyin vezikülleri olarak bilinen bu yapılar önden arkaya doğru sırasıyla prosencephalon, mesencephalon ve rhombencephalon'dur (Sadler 1996, Arıncı 2014). Bu üç yapı ve bu yapılardan gelişecek beyin bölümlerinin hepsine birden encephalon adı verilir (Tablo 2.1).

Tablo 2.1 Caudal'den rostral'e cerebral veziküllerden gelişen yapılar (Standring 2008)

Rhombencephalon	Myelencephalon	Medulla oblongata, Ventriculus quartus pars caudalis, pedunculus cerebellaris inferior
	Metencephalon	Pons Cerebellum Ventriculus quartus medial kısmı Pedunculus cerebellaris medius
	Isthmus rhombencephali	Velum medullare superior Pedunculus cerebellaris superior Ventriculus quartus rostral kısmı
	Mesencephalon	Mesencephalon Pedunculus cerebri Tectum Tegmentum Aquaductus cerebri
Prosencephalon (ön beyin)	Diencephalon	Thalamus Metathalamus Subthalamus Epithalamus Hypothalamus caudal kısmı Ventriculus tertius caudal kısmı
	Telencephalon	Hypothalamus rostral kısmı Ventriculus tertius rostral kısmı Hemispherium cerebri Ventriculus lateralis Cortex cerebri Corpus striatum

Beyin veziküllerinin en rostral kısmı olan telencephalon, iki lateral çıkıntıdan hemispherium cerebri'yi, medial kısımdan da lamina terminalis'i meydana getirir. Lamina terminalis, fibrae commissurae tarafından sağ ve sol hemisferler arasındaki lif demetlerinin bağlantı yolu olarak fonksiyon gösterir. Başlangıçtaki iki küçük çıkıntı halindeki hemispherium cerebri duvarındaki epitel çoğalarak metencephalon, mesencephalon ve diencephalon'un yan yüzlerini örter (Sadler 1996).

2.2.1 Komissüral Liflerin Embriyolojik Gelişimi

Komissürlerin gelişimi, hemispherium cerebri'nin medial duvarında çok belirgin değişikliğe neden olur. Komissürler ortaya çıktığı zamanda iki hemisfer telencephalonun orta bölümünden birbirlerine bağlanmıştır. Bu alanın tavanı epitelyal olarak kalırken, tabanı nervus opticus ve gelişen nuclei hypothalamicus'un çapraz yapan lifleri tarafından işgal edilir. Bu iki yol, median düzlem üzerinde bir hemisferden diğerine geçen komissüral liflerin geçişi için uygun değildir ve bu yüzden bu lifler foramen interventriculare'nin rostral duvarından (lamina terminalis) geçerler. Gelişen ilk komissürler paleocortex ve archicortex ile ilişkilidir. Lamina terminalisin ventral veya daha aşağı kısmında çaprazlaşan tractus olfactorius lifleri, piriform ve prepiriform bölgeler corpus amygdaloideum'la birlikte commissura anterior'un rostral parçasını oluşturur. Ayrıca, her iki hippocampus lamina terminalis'in üst kısmında bir fornix'ten diğerine geçen, commissura hippocampalis (fornicis) olarak bilinen transvers liflerle birbirine bağlanır. Lamina terminalis'teki farklı diğer çaprazlaşan lif demetleri (gerçek komissür olmasalar da commissura supraopticus olarak bilinen) chiasma opticum'un hemen dorsalinde, commissura anterior ile chiasma opticum arasında gelişir. Neokorteksin komissürleri sonra gelişir ve hali hazırda oluşmuş limbik sistem komissürlerinin yolunu izler (Standring 2008).

Hemisferin tentoryal yüzeyinden gelen lifler, commissura anterior'a katılır ve daha geniş parçasını olan pars posterior'unu oluşturur. Neokorteksin diğer tüm komissüral lifleri, commissura fornicis ile yakından ilişkilidir ve onun dorsal yüzünde seyreder. Bu liflerin sayısı büyük ölçüde artar ve lif demeti hızla corpus callosum'u oluşturmak üzere komşu yapılarından daha fazla büyür (Standring 2008).

2.2.1.2 Corpus Callosum'un Embriyolojik Gelişimi

Corpus callosum, iki hemispherium cerebri'yi birbirine bağlayan kalın bir kitle olarak commissura anterior'un üzerinde ve çevresinde oluşur. Corpus callosum'un corpus kısmını oluşturmak üzere neokortikal komissüral alanın üst ucu arkaya doğru uzanır. Corpus callosum'un rostrumu daha sonra oluşur ve limbik alanın rostral ucunu geriye kalan serebral hemisferden ayırır.

Corpus callosum'un corpus'unun geriye doğru daha fazla büyümesi, sıkışmış limbik alanın bilateral septum pellicidum'u oluşturmak üzere uzanmasına neden olur. Corpus callosum geriye doğru büyüdükçe, alt yüzünde commissura fornicis'i taşıyan fissura

choroidea'nın üzerinde uzanır. Böylece fissura longitudinalis için yeni bir taban oluşur ve ek yapılar ventriculus tertius'un epitelyal tavanı üzerinde uzanır.

Geriye doğru büyümesi sırasında corpus callosum archaeo-cortical formatio hippocampi'nin üst kısmına ulaşır ve gyrus dentatus ile hippocampus'un devamı olan parçaları (indusium griseum ve striae longitudinalis) kalıntılar oluşturarak küçülür. Fakat hem gyrus dentatus hem de hippocampus'un posteroinferior (temporal) arkeokortikal bölgeleri değişmeden kalır ve büyür (Standring 2008).

2.3. Corpus Callosum'un Fonksiyonu

Neocortical alanları bağlayan en büyük cerebral komissür olan corpus callosum, yaklaşık 180 milyon akson içerir (Davila-Gutierrez 2002). Corpus callosum'un primer fonksiyonunun, hemisferlerdeki benzer alanlar arasında bağlantı sağlayarak hemisferler arası bilgi alışverişi ve koordinasyonu sağlamaktır (Funnell 2000). Corpus callosum, homotopik ve heterotopik interhemisferik bağlantılar sağlar. Kallosal bağlantıların inhibitör (birbirinden bağımsız olan fonksiyonların yükseltilmesi için hemisferlerin birbirlerini inhibe etmesini sağlayan) veya eksitatör (hemisferler arası bilgi birleştirici) oldukları konusunda tartışmalar olmasına rağmen çoğunluğunun eksitatör olduğu düşünülmektedir ve bu interhemisferik transfer türü birçok çalışmanın odak noktasını oluşturmaktadır (Lynn 2007, Bloom 2005).

Corpus callosum'un bilinen fonksiyonları arasında, özellikle postnatal üç yıl içerisinde belirgin olacak şekilde hemisferler arası bağlantıların artırılarak plastisitenin artırılması, interhemisferik sensorik bağlantının sağlanması, öğrenme ve bellek fonksiyonu, bimanuel motor koordinasyon (ipsilateral motor sistemin inhibisyonu ile motor sistemin düzgün çalışması), oditoryel dil fonksiyonu ve visuel sistemde görüş netliğinin sağlanması sayılabilir (Josse 2008, Forget 2009, Lynn 2016).

2.4. Ölçüm ve Hesaplama Yöntemleri

2.4.1. Stereoloji

Stereoloji, üç boyutlu yapılardan elde edilen iki boyutlu kesitler kullanılarak yapılar hakkında bilgi edinmeye yarayan bilimdir. Stereolojik yöntemler kullanılarak yapılara ait hacimler, yüzey alanları ve hücre sayıları gerçeğe yakın bir şekilde hesaplanabilmektedir (Howard 1998). Yapıların gerçeğe yakın hacimlerinin bilinmesi

bazı hastalıkların klinik tanısının konmasında son derece önemlidir. Günümüzde bilgisayarlı tomografi ve manyetik rezonans görüntüleme gibi radyolojik görüntüleme yöntemleri ile yapısal bütünlüğün değerlendirilmesi yanında hacimsel değerlendirilmelerde de etkin olarak kullanılmaktadır (Diab 1998, Gundersen 1987). Bu değerlendirmeler neticesinde ilgilenilen yapının tam boyutu ve şekli hakkında gerçeğe yakın bir fikir sahibi olunur.

2.4.2. SHTEREOM Yazılımı

Shtereom bir bilgisayar yazılımı olup Pamukkale Üniversitesi laboratuvarlarında geliştirilmiştir (Oguz 2007). Bu yazılım stereolojik yöntemlerin bilgisayar ortamında uygulanmasını sağlamaktadır. Program eş zamanlı mikroskop görüntüsünün video kamera yardımı ile bilgisayara gönderilerek üzerinde ölçümler yapılmasına izin verdiği gibi, bilgisayar ortamına atılan fotoğraflar üzerinde de hesaplamalar yapılabilmektedir. Bu çalışmada otopsi sırasında elde edilen beyin fotoğrafları üzerinden corpus callosum sagittal kesit alan hesaplamaları yapılmıştır.

2.5. Hipotez

H1: Bu çalışmanın hipotezi, corpus callosum alanının yaş ve cinsiyete bağlı olarak farklılık gösterdiğidir. Corpus callosum'un normal morfolojisinin bilinmesi demiyelinizan hastalıklar ve anomali-varyasyonların ayırt edilmesine yardımcı olur.

3. GEREÇ VE YÖNTEMLER

3.1.Araştırmanın Tipi

Araştırmanın tipi kesitsel, gözlemsel tanımlayıcı bir araştırmadır.

3.2. Araştırmanın Yeri ve Zamanı

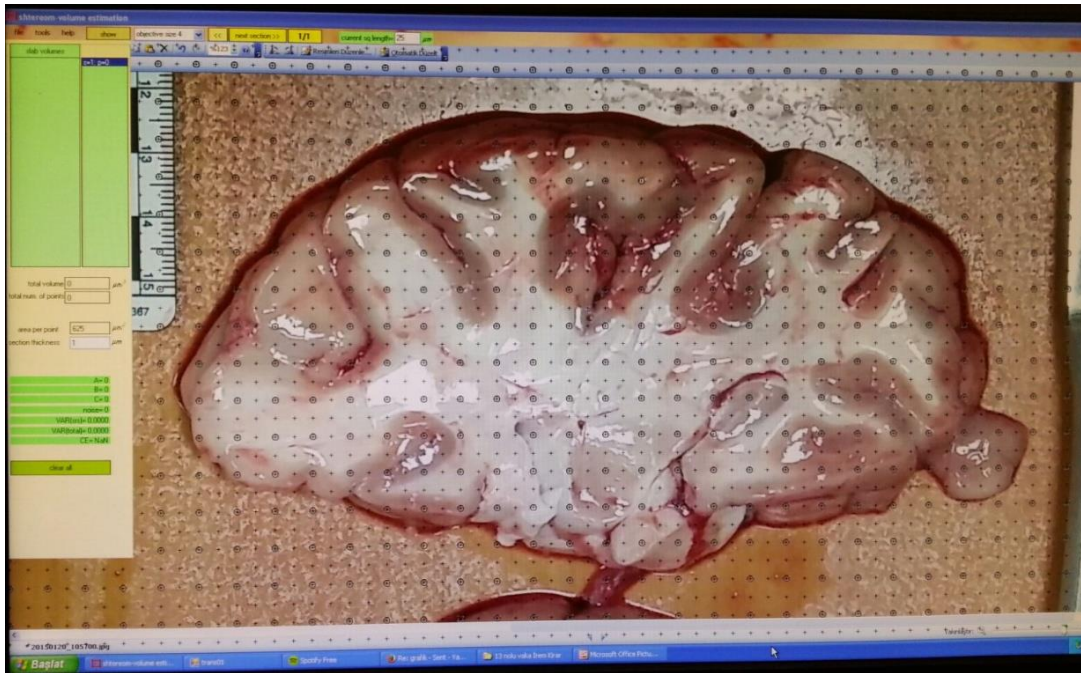
Araştırma 2014-2016 güz ve bahar dönemlerinde, Pamukkale Üniversitesi Adli Tıp Anabilim Dalı Morg'u ve Pamukkale Üniversitesi Tıp Fakültesi Anatomi Araştırma Laboratuvarında yapılmıştır.

3.3. Araştırmanın Evreni ve Örneklemi

Araştırmanın evrenini Pamukkale Üniversitesi Tıp Fakültesi Adli Tıp bünyesinde yapılan medikolegal otopsiler sırasında rutin olarak çıkarılan 41 adet beyin oluşturmaktadır. Diseksiyon sonrası anomali varlığı tespit edilen beyinler değerlendirmeye alınmamıştır. Bunun dışında kafa travması, beyin tümörü serebrovasküler iskemik atak, hemoraji, trombus öyküsü olanlar, ölüm saatinin üzerinden 24 saat geçmiş, beyin likefaksiyonu gerçekleşmiş olan olgular çalışmaya dahil edilmemiştir. Çalışmanın planlanmasında 30 kadın-30 erkek beyninin incelenmesi hedeflenmiş, ancak kadın otopsi sayısının yetersiz olması, tez tamamlama süresinin kısıtlı olması nedeniyle toplam 30 erkek, 11 kadın beyni incelenmiş olup yaş kısıtlamasından dolayı bu olguların hepsi karşılaştırmaya tabi tutulmamıştır.

3.4. Beyinlerin Hazırlanması

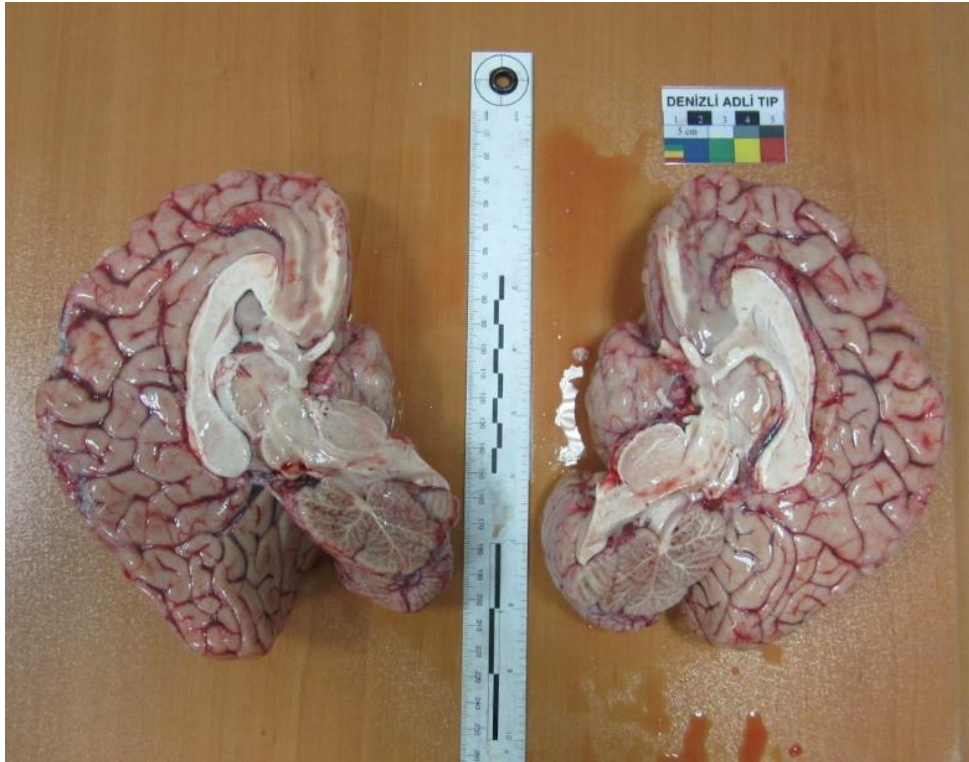
Ölüm saati bir günü geçmemiş veya otopsi sırasında morfolojik özelliklerini kaybetmemiş cesetlerden rutin otopsi işlemi ile çıkartılan beyinler işleme alınmıştır. Travma veya hastalık sonucu intrakranial kanama-iskemi geçirmiş, beyin dokusu deforme olmuş, doku kaybına uğramış beyinler çalışmaya dahil edilmemiştir. Beyin dokusu rutin otopsi sürecinde olduğu şekli ile beyin ve beyin sapını içerecek şekilde tartılmıştır. Mesencephalon'dan itibaren beyin sapı ve serebellum ayrıldıktan sonra kesme platformu (suntalam) üzerine alınarak beyin bıçağı ile median hat üzerinden iki hemisfere ayrılarak medial yüzlerin fotoğrafı çekilmiştir. Her fotoğraf çekimi işleminde referans bir cetvel, görüntü alınan alan içine yerleştirilmiştir. Araştırmada corpus callosum'u fotoğraflamak için Fujifilm FinePix S1800 profesyonel fotoğraf makinesi kullanılmış, hafıza kartı ile bilgisayara aktarılmıştır. Medial yüzden çekilen fotoğraflar üzerinden, Cavalieri yöntemi ile corpus callosum alan hesaplamaları yapılmıştır. Fotoğraflar üzerinden coprus callosum alan hesaplamaları, Pamukkale Üniversitesi Tıp Fakültesi Anatomi Anabilim Araştırma Laboratuvarı'nda, Cavalieri hacim hesaplama modülü de bulunan SHTEREOM® yazılımı kullanılarak yapılmıştır.



Şekil 3.1 SHTEREOM® programına yerleştirilmiş fotoğraf. Şekilde programın hacim hesaplama modülü açılmış ve üzerine noktali sayım sondası atılmış halde görülmektedir.

3.5. Corpus Callosum'un Fotoğraflarının Çekilmesi

Kesme platformu üzerine alınan bütün beyin fotoğraflandıktan sonra beyin sapı bıçakla ayrılıp median hat üzerinden iki hemisfere bölünmüştür. Median kesit yüzü yukarı gelecek şekilde kesme platformu üzerine yerleştirilen hemisferlerin arasına referans cetveli yerleştirilerek yaklaşık 40cm uzaklıktan fotoğraflanmıştır (Şekil 3.2).

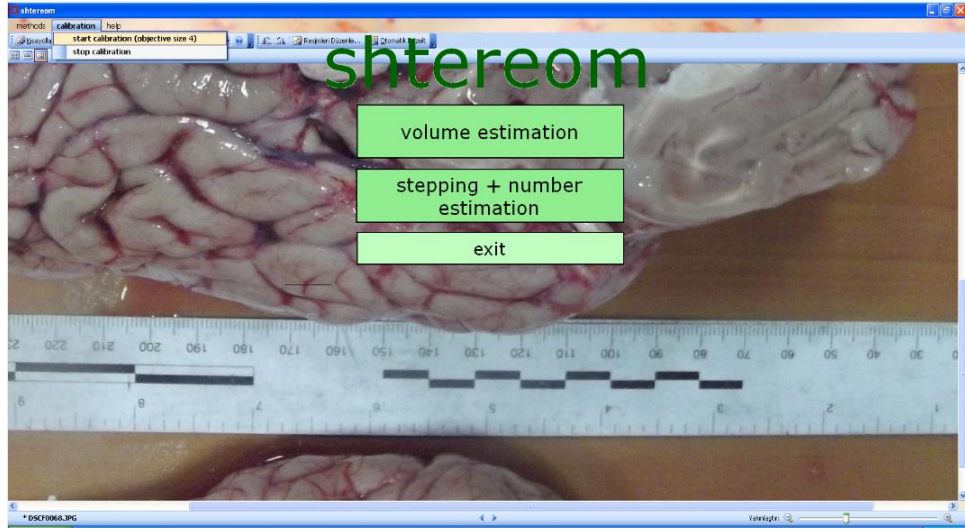


Şekil 3.2 Fotoğraflama düzeneği. Kesim tahtası üzerinde median hat üzerinden kesilmiş, medial yüzleri üstte beyin yarımküreleri görülmektedir. Beraber yer alan cetvel yardımı ile yazılımın kalibrasyonu yapılmaktadır.

3.6. Fotoğraflar Üzerinden Corpus Callosum Alan Ölçümünün Yapılması

Bilgisayar ortamına aktarılan fotoğraflar sıra ile Microsoft Office Picture Manager ile bilgisayar ekranına açıldı. Daha sonra SHTEREOM® yazılımı açılarak programın açılış menüsünde bulunan kalibrasyon işlemi başlatıldı (Şekil 3.3). Fotoğraflanan cetvel üzerinden programın kalibrasyonu yapılarak bu işlem

tamamlandı. Bu sayede bilgisayar ekranına açılan fotoğraflarda ölçüm yapılırken hareket edilen düzlemler metrik olarak kalibre edilmiş oldu.



Şekil 3.3. Yazılım üzerinde kalibrasyon işlemi. Sol üst köşede yer alan kalibrasyon seçeneğinden programın kalibrasyonu başlatma menüsü açılmaktadır. Sonra cetvel üzerinde imleç yardımı ile 1cm uzunluk işaretlenerek kalibrasyon tamamlanmaktadır.

Corpus callosum alanının hesaplanması için SHTEREOM® programının 'volume estimation' modülü seçildi. Bu modül genel bilgilerde de açıklandığı üzere Cavalieri yönteminin bilgisayara uyarlanmış şekli olup kalibre edilmiş alan üzerinde hedeflenen yapının alan ölçümünün hesaplanmasına ve kalınlıkla çarparak hacminin bulunmasına yardımcı bir modüldür. Bu çalışmada hacim hesabı yapılmadığı için modülün alan hesaplama fonksiyonu kullanıldı. Alan hesaplamada programın hesaplama çözünürlüğü her sayım noktası için 0,25 cm² olacak şekilde ayarlandı (Şekil 3.4). Bu sayede her bir corpus callosum alan hesaplamasında yaklaşık 60-70 kare işaretlendi. Bu sayı hesaplama sırasındaki hata katsayısını kabul edilebilir düzeylere düşürdü.

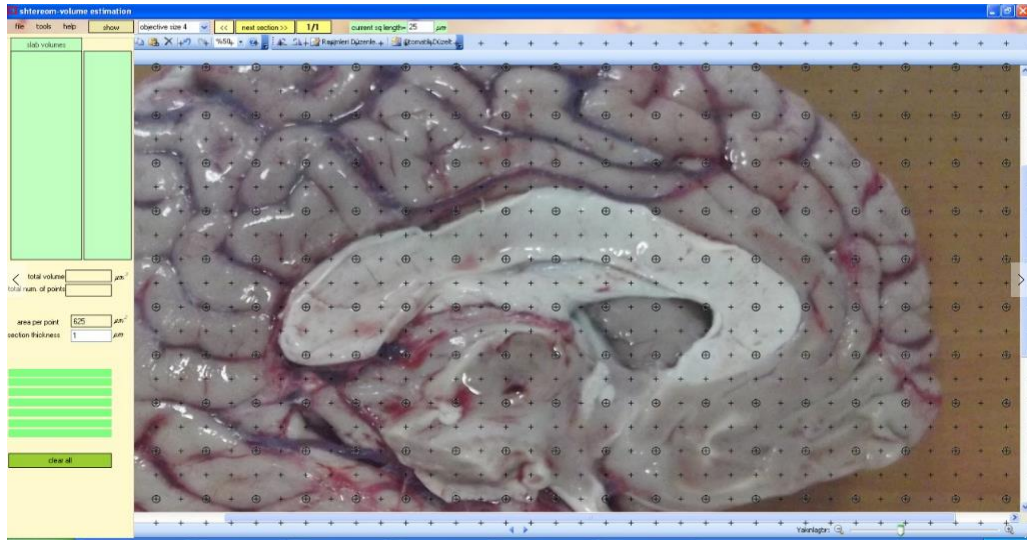
3.7. Cavalieri Prensibi

Stereoloji de hacim hesaplama yöntemlerinden olan Cavalieri prensibi, ardışık seri kesitler aracılığıyla ilgilenilen doku ya da organın hacminin hesaplanmasında kullanılan bir yöntemdir. Cavalieri prensibine göre hacmi hesaplanması planlanan yapı, eşit aralıklarla ve birbirine paralel kesitlere ayrılır (Gundersen 1987). Sistemik rastgele örnekleme stratejisine göre ilk kesit herhangi bir yerden

başlamalı ve eşit aralıklı kesitler alınmalıdır. Elde edilen kesit görüntülerinin yüzey alanları hesaplandıktan sonra, her bir kesitin kalınlığı ile hesaplanan alan çarpılarak dilimin hacmi hesaplanır. Sonunda dilimlerin hacmi toplanarak yapının tüm hacmi bulunabilir (Royet 1991, Garcia-Finana 2003). Kesitlerde ortaya çıkan yüzey alanını hesaplamak için sayım sondaları kullanılmaktadır. Bu sondalar eşit aralıklı noktaların dizilimi ile elde edilen şeffaf bir asetattır (Gundersen 1987). Bu asetat, alanı hesaplanması hedeflenen yapının fotoğrafı ve ya doğrudan üzerine rastgele olarak atılır ve yapının alanı üzerine düşen noktalar sayılarak toplanır. Nokta yerine + şeklinde işaretler de kullanılır. Cetveldeki +'ların kollarının kesiştikleri köşe sayım noktası olarak kullanılır. Bu işlem her bir ardışık kesit için tekrarlanır ve elde edilen nokta sayısı $V = t \times a/p \times (P1+P2+...+Pn) \text{ cm}^3$ formülde yerine konularak ilgilenilen yapının toplam hacmi hesaplanır. Formüldeki $(P1+P2+...+Pn)$ her bir kesit yüzey alanı için sayılan nokta miktarını, (a/p) noktalı alan ölçüm cetvelindeki her bir noktanın görüntüsünün küçültme ya da büyütme oranı yardımı ile elde edilen ve gerçekte temsil ettiği alanı ifade eder. Ayrıca her bir kesitin yüzey alanı (a_i) , $[(a/p) \times P_i]$ şeklinde hesaplanabilir (Sahin 2003). Kesitsel görüntüler üzerinde hesaplamaların kolaylıkla yapılabilmesi için formül $V = t \times [(SU) \times d] / SL \int^2 \times \Sigma P$ şeklinde oluşmaktadır. Formüldeki (t) ortalama kesit kalınlığını, (SU) görüntü büyütmesini gösteren skalanın temsil ettiği uzunluğu, (d) noktalı alan ölçüm cetvelindeki iki nokta arasındaki mesafeyi, (SL) görüntüdeki skalanın cetvel ile ölçülen uzunluğunu, (ΣP) ilgilenilen yapının kesit yüzey alanları üzerine düşen toplam nokta sayısını ifade etmektedir. Cavalieri hacim hesaplama yöntemi için ilk aşama, ilgilenilen bölgenin izdüşümlerinin (kesitlerdeki görüntülerinin) alanlarını hesaplamaktır (Gundersen 1987, Mayhew 1996).

Cavalieri yöntemi ile gerçekleştirilecek alan ölçümü oldukça basit, istatistiksel olarak güvenilir ve tarafsızdır (Glaser 2000, Sahin 2003). Noktalı alan ölçüm cetvelleri ile yapılan alan hesaplamalarının, uygun sıklıkta noktalar içeren cetveller kullanıldığı takdirde, görüntü analiz sistemleriyle yapılan hesaplamalar kadar güvenilir ve doğru sonuçlar verdiği ortaya konmuştur (Gundersen 1987).

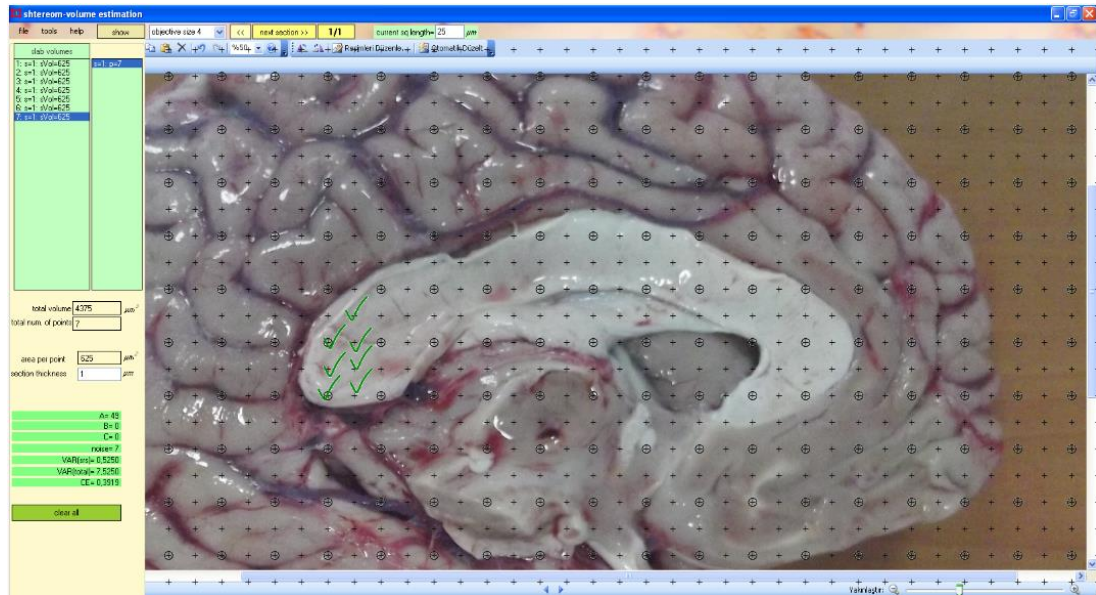
Bu çalışmada Cavalieri yönteminin hacim hesaplamak için kullanılan alan ölçüm metodundan yararlanarak corpus callosum sagittal kesitlerindeki alanlar hesaplanmıştır.



Şekil 3.4. Corpus callosum fotoğrafının SHTEREOM yazılımı ile birlikte görünümü. Burada alan hesaplaması için kullanılacak noktalı sayım sondası 0.25 mm^2 olacak şekilde ayarlanmıştır. Her bir noktanın işaretlenmesi temsil alanının hesaplamaya dahil edilmesini sağlamaktadır.

3.8. Verilerin Toplanması

Bilgisayarda SHTEREOM yazılımı ile fotoğraflar üzerinden alan hesaplamaları yapılmış ve elde edilen tüm veriler not edilmiştir (Şekil 3.5).



Şekil 3.5. Sayıma başlanmış bir corpus callosum görüntüsü. Burada solda görülen splenium bölümü üzerinde sayım yapılan noktalar yeşil çentik ile işaretlenmiş görülmektedir. Soldaki menüde ise hesaplama sonuçları yer almaktadır.

3.9. Verilerin Deęerlendirilmesi / İstatiksel Analiz

Çalıřma sürecinde elde edilen verilerin istatistiksel analizi bilgisayar ortamında SPSS 11 (Statistical Package for Social Sciences) programında yapılmıřtır. Elde edilen tüm verilerin ortalamaları ve standart sapmaları sunulmuřtur. Corpus callosum alanlarının ortalamalarının, kadın/erkek arasındaki farkı Student-t testi ile deęerlendirilmiřtir. Yař grupları ile corpus callosum alanları arasındaki korelasyon için Pearson korelasyon analizi yapılmıřtır. Tüm istatistiksel deęerlendirmelerde p deęerinin 0,05'ten küçük olması anlamlılık sınırı olarak kabul edilmiřtir.

3.10. Etik Kurul Onayı

Bu çalıřma Pamukkale Üniversitesi Giriřimsel Olmayan Klinik Arařtırmalar Etik Kurulu'nun 12.08.2014 tarihli ve 11 sayılı kurul toplantısının izin onayı ile gerekleřtirilmiřtir.

4. BULGULAR

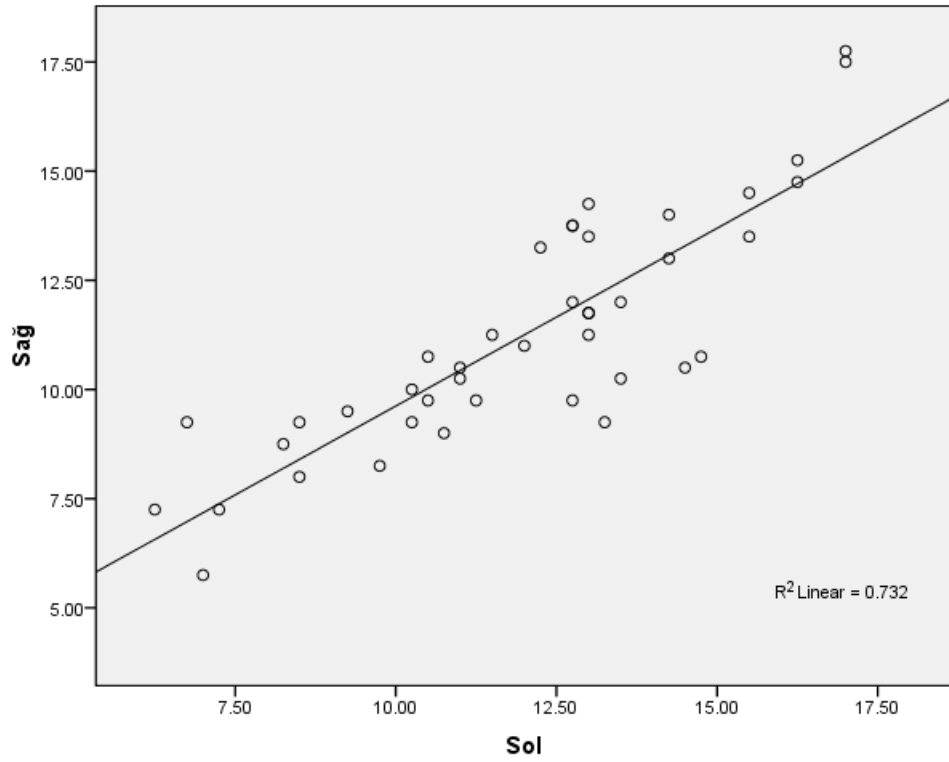
Çalışmaya dâhil edilen 41 otopsi olgusunun ölüm sebeplerinin sayısal dağılımı; trafik kazası: 1, kesici delici alet yaralanması: 4, aort diseksiyon rüptürü: 1, alkol intoksikasyonu: 1, karbonmonooksit intoksikasyonu: 4, yanık: 1, madde kullanımı: 1, miyokard infarktüsü: 4, solunum yetmezliği: 1, akciğer embolisi: 1, suisid: 13 ve nedeni belirlenemeyen doğal ölüm: 9 idi.

Normal şartlarda öngörülen olgu sayısı erkek:30, kadın:30 olacak şekilde planlanmıştı. Ancak 30 erkek, 11 kadın olgu ile analizler yapıldı. Çalışmaya alınan otopsi olgularının cinsiyete göre yaş dağılımı yapıldığında 20-39 ile 50-69 yaş aralığında yığılma olduğu görüldü (Tablo4.1). Kadın sayısı erkek sayısına oranla 1/3 daha az idi. Çalışmanın devam etmesine rağmen, tez hazırlama süresinin sona ermesi nedeni ile elde edilen sayılar üzerinden değerlendirme yapılmak zorunda kalındı. Bu nedenle istatistik testlerinin gücünü artırmak için her iki (sağ ve sol) hemisferdeki corpus callosum kesitlerinden yapılan yüzey alan hesaplamaları ayrı olgular gibi bilgisayara kaydedildi. Bu sayede teste tabi tutulan beyin yarımküresi sayısı kadın:22, erkek:60 olacak şekilde istatistiksel değerlendirme yapıldı. Sağ ve sol hemisferlerden yapılan corpus callosum kesit alanı hesaplamalarından elde edilen veriler arasındaki korelasyona bakılarak hesaplamaların güvenilirliği gösterildi (Şekil4.1). Yapılan Pearson korelasyon analizinde de istatistiksel olarak anlamlı, pozitif yönlü, güçlü korelasyon tespit edildi ($r=0.855$, $p=0.000$).

Grafikten de anlaşılacağı üzere her iki hemisferden yapılan hesaplamalar birbirleri ile uyumlu görülmektedir (Şekil 4.1). Yapılan korelasyon analizinde de istatistiksel olarak anlamlı, pozitif yönlü güçlü bir korelasyon tespit edilmiştir.

Tablo 4.1 Çalışmaya alınan otopsi olgularının cinsiyete göre yaş dağılımları.

	Yaş grupları (yıl)								Toplam
	10-19	20-29	30-39	40-49	50-59	60-69	70-79	80-89	
Erkek	3	5	9	2	5	6	0	1	30
Kadın	2	3	1	0	3	0	1	1	11
Toplam	5	8	10	2	8	6	1	2	41



Şekil 4.1 Sağ ve sol hemisferde yapılan corpus callosum sagittal kesit alanı ölçümleri arasındaki korelasyon. Sağ ve sol hemisferlerde yapılan corpus callosum sagittal kesit alanı hesabından elde edilen veriler arasındaki nokta grafik (değerler cm^2 olarak verilmiştir). (Pearson Correlation, $r=0.855$, $p=0.000$).

4.1. Corpus Callosum Sagittal Kesit Alanı ile Cinsiyet İlişkisine Ait Bulgular

Her iki cinsiyette sağ ve sol hemisferlerde yapılan corpus callosum sagittal kesit alanı hesaplamalarında, kadınların daha düşük değerlere sahip olduğu görüldü. Sağ ve sol hemisferler ayrı ayrı değerlendirmeye alınıp kadın ve erkekler arasında karşılaştırıldığında farkın istatistiksel olarak anlamlı olmadığı bulundu (Tablo 4.2). Her iki cins arasındaki farklar corpus callosum bölümleri açısından karşılaştırıldığında: sağda rostrum, splenium, corpus bölümleri ve toplam corpus callosum alanı açısından istatistiksel olarak anlamlı bulunmazken, genu bölgesi açısından istatistiksel olarak anlamlı bulundu ($p=0.033$). Bu durum solda da aynı şekilde bulundu (genu bölgesi açısından $p=0.000$, diğer bölgeler ve toplam corpus callosum alanı açısından $p>0.05$) (Tablo4.3). Hemisfer ayrımı yapılmaksızın hesaplanan corpus callosum sagittal kesit alanlarının ortalamalarının karşılaştırılmasında erkek olgulardan elde edilen değerler kadınlardan daha yüksek ve istatistiksel olarak anlamlı idi ($p=0.007$) (Tablo 4.4).

4.2. Corpus Callosum Sagittal Kesit Alanı ile Yaş İlişkisine Ait Bulgular

Yaş ile corpus callosum sagittal kesit alanı arasında istatistiksel olarak anlamlı bir korelasyon yoktu (Şekil 4.2). Ancak nokta grafik incelemesinde 35 yaşın üzerinde negatif yönlü bir eğim tespit edildi. Sadece 35 yaş üstündeki 56 hemisferde (28 olgu) yaş ile corpus callosum sagittal kesit alanı arasında negatif yönlü istatistiksel olarak anlamlı, orta derecede korelasyon tespit edildi ($r= -0.390$, $p=0.003$). Corpus callosum'un bölümleri açısından bu ilişkiye bakıldığında, genu ($r= -0.384$, $p=0.003$) ile corpus ($r= -0.336$, $p=0.011$) bölümlerinde istatistiksel olarak anlamlı ve negatif yönlü korelasyon bulundu (Şekil 4.3).

Tablo4.2 Sağ ve sol beyin yarım kürelerinden hesaplanan corpus callosum sagittal kesit alanlarının değerlerini gösteren tablo. Her iki cins arasındaki fark istatistiksel olarak anlamlı bulunmadı ($p>0.05$).

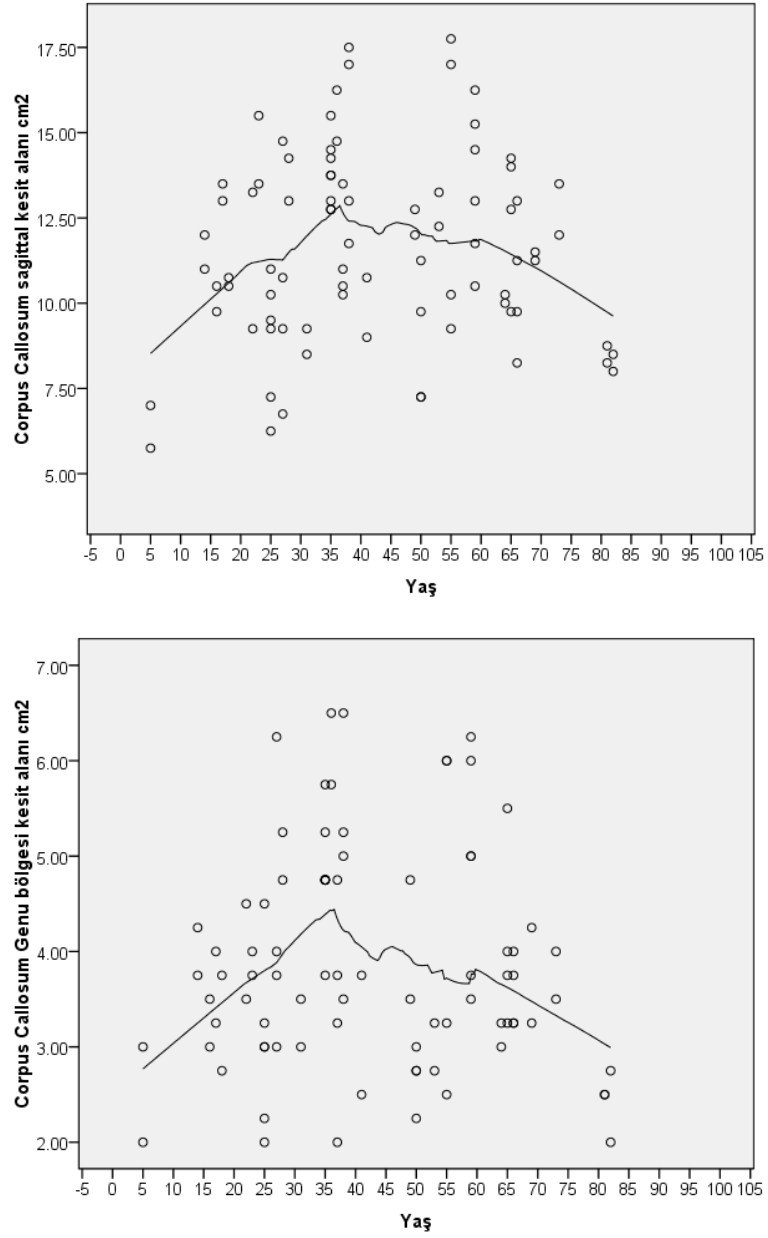
		Ortalama			
Cinsiyet		N	(cm ²)	Std. Deviasyon	Std. Hata
Sağ	Erkek	30	11.69	2.71	0.49
	Kadın	11	10.05	2.25	0.68
Sol	Erkek	30	12.53	2.71	0.49
	Kadın	11	10.52	2.64	0.79

Tablo 4.3 Corpus callosum bölümlerinin sagittal kesit alanlarının cinsiyete göre ortalamaları. Tabloda standart deviasyon ve standart hatalar gösterilmektedir. Sağ ve sol hemisferler birlikte ortalamaya dâhil edilmiştir. Genu bölgesi açısından erkek-kadın arasındaki fark istatistiksel olarak anlamlı bulundu ($p=0.033$)

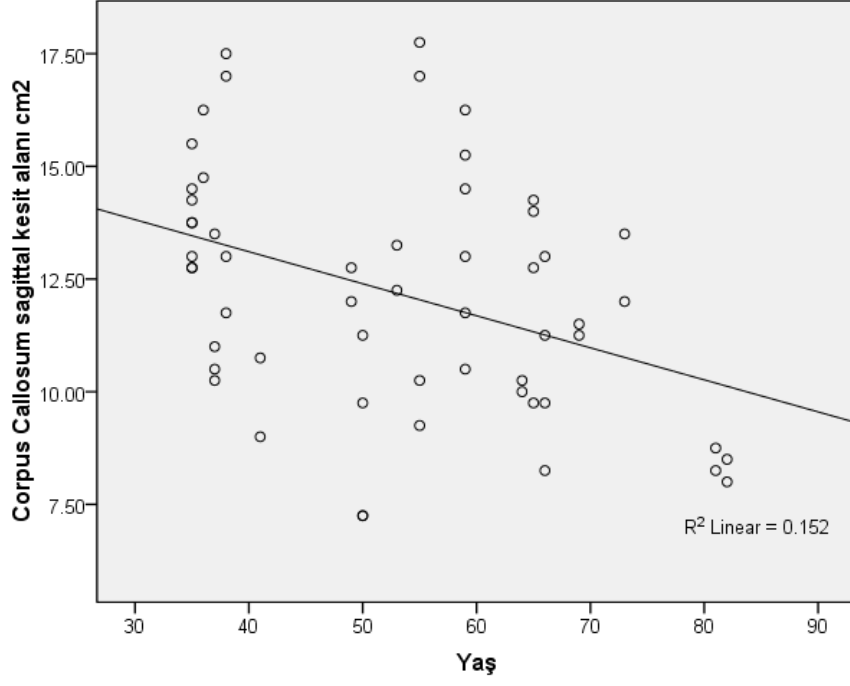
		N	Ortalama	Std.	
Cinsiyet	Hemisfer		(cm ²)	Deviasyon	Std. Hata
Rostrum	Erkek	60	0.69	0.27	0.04
	Kadin	22	0.61	0.34	0.07
Genu	Erkek	60	4.16	1.16	0.15
	Kadin	22	3.08	0.62	0.13
Corpus	Erkek	60	2.87	0.89	0.11
	Kadin	22	2.49	0.88	0.19
Splenum	Erkek	60	4.41	0.97	0.12
	Kadin	22	4.10	1.29	0.27

Tablo 4.4 Hemisfer ayrımı yapılmaksızın hesaplanan corpus callosum sagittal kesit alanlarının ortalamalarını gösteren tablo. Erkek olgulardan elde edilen değerler kadınlardan daha yüksek ve istatistiksel olarak anlamlı bulundu ($p=0.007$).

Cinsiyet	N	Ortalama	Std.	Std. Hata
	Hemisfer	(cm²)	Deviasyon	
Erkek	60	12.11	2.72	0.35
	hemisfer			
Kadın	22	10.28	2.41	0.51
	hemisfer			



Şekil 4.2 Yaş ile corpus callosum sagittal kesit alanları arasındaki nokta grafik. Üstte toplam alan, altta ise genu bölgesine ait alan ve yaş ilişkisi görülmektedir. Çizgisel olarak ortalama değerlerin gösterilmesinde 35 yaş civarında tepe değeri olduğu ve daha üst yaşlara doğru azalma olduğu görülmektedir.



Şekil 4.3 Otuz beş yaş üstü olgularda yaş ve corpus callosum kesit alanları arasındaki korelasyon. 35 yaş ve üstü 28 olguda yaş ve corpus callosum sagittal kesit alanları arasındaki negatif yönlü orta derecede, istatistiksel olarak anlamlı korelasyonu gösteren nokta grafik ($r = -0.390$, $p = 0.003$).

5.TARTIŞMA

Bu çalışma medikolegal otopsi olgularında yasal otopsi prosedürlerine uygun olarak çıkartılan beyinlerde corpus callosum morfolojisinin yaş ve cinsiyet açısından farklılıklarını ortaya koymak için yapıldı. Çalışma sonunda çalışmaya dâhil edilen kadın olgularında erkeklere göre corpus callosum sagittal kesit alanlarının daha dar olduğu bulundu. Yaş açısından ise çalışmaya dâhil edilen 35 yaşından daha büyük otopsi olgularında corpus callosum sagittal kesit alanının yaş ile negatif yönde orta güçlü bir korelasyonu olduğu saptandı. Merkezi sinir sisteminin en büyük komissural lif demeti olan corpus callosum, radyolojik görüntüleme yöntemleri ile incelemede beyaz cevherle ilgili değişiklikleri anlamada en ulaşılabilir, kolay değerlendirilebilir bir yapıdır. Bu nedenle doğrudan insan beyninin fiziksel incelemesi ile elde ettiğimiz bu bulgular normal corpus callosum yapısının anlaşılması için tanımlayıcı anatomi bilgisine katkı sağlayacak niteliktedir. Bu çalışma corpus callosum'un dolaylı olarak merkezi sinir sisteminde beyaz cevher yapısının yaş ve cinsiyete bağımlı morfolojik değişikliğinin özelliklerini ortaya koymuştur.

Yöntem açısından bu çalışmanın özellikleri göz önüne alındığında şimdiye kadar yapılan, radyolojik görüntülerde canlı insanda yapılan çalışmalardan farklılık göstermektedir (Hofer 2006, Ryberg 2007, 2011). 1980'li yıllarda birçok araştırmacı cinsiyet ve yaşın corpus callosum morfolojisine etkisini otopsi çalışması ile araştırmıştır (Witelson 1989). Nörogörüntüleme tekniklerine karşı otopsi çalışmaları bazı dezavantajlar içermektedir: Diseksiyonlarda standart kesitlerin alınamaması, beyin dokusunun yapısı itibari ile diseksiyon esnasında kolaylıkla deformasyona uğrayabilmesi, yasal şartlar nedeni ile otopsi sürelerine uyulması zorunluluğu gibi durumlar dezavantaj olarak görülebilir. Bunun yanı sıra gerçek beyin kesitlerinden yapılan hesaplamaların nörogörüntüleme yöntemlerindeki kesit kalınlıklarının süperpozisyonu, sanal görüntülerdeki çözünürlük sorunları ile karşılaştırılınca önemli bir avantaj sağladığı söylenebilir. Corpus callosum'un nörogörüntüleme teknikleri ile taramalarda kolaylıkla görünür olması ve sagittal kesit görüntüleri üzerinden kolay hesaplamaların yapılabilir olması araştırmacılar için kolaylık sağlamaktadır ve çalışmaları hızlandırdığı için tercih edilmektedir. Nörogörüntüleme yöntemlerinin

zamanla gelişmesi ile corpus callosum'un fonksiyonel anatomisi ve lif dağılımı ile ilgili bilgi sahibi olmak mümkün hale gelmiştir. Bu yöntemler fonksiyonel olarak lif dağılımlarının gösterilmesine de yardımcı olmaktadır. Görüntüleme yöntemleri canlı insanda kullanıldığı gibi postmortem yapılan çalışmalar da bulunmaktadır (Ryberg 2007, 2011, Zarei 2006). Görüntüleme tekniklerinin gelişmesi ile radyolojik kesitlerde kolayca görüntüleme ve görüntüler üzerinden hesaplamaların yapılması bu konudaki araştırmaların amacını da genişletmiştir. Zarei ve arkadaşları tarafından yapılan çalışmada fonksiyonel MR traktografi ile corpus callosum liflerinin midsagittal düzlemde topografik haritası çıkarılmış, cinsiyet farklılığının corpus callosum'un mutlak volümüne etkisi olmadığı iddia edilmiştir (Zarei 2006). Postmortem beyin üzerinden corpus callosum topografisinin çıkartılması mümkün gözükmesi de elde edilen verilen fonksiyonel manyetik rezonans görüntüleme gibi tekniklerle canlılardan elde edilecek verilerle desteklenebilir gözükmektedir. Witelson, corpus callosum morfolojisi ile cinsiyet ve el tercihinin etkisini 50 postmortem beyin dokusunda incelemiş, corpus callosum'u 7 farklı bölgeye ayırarak bu kısımların hemisferlerin hangi kısımları ile bağlantılı olduğu göstermeye çalışmıştır (Witelson.1989). Radyolojik görüntüleme ve diseksiyon bulgularının birbirleri ile desteklenmesinin corpus callosum morfolojisinin ve fonksiyonunun anlaşılması açısından önemli olduğu anlaşılmaktadır.

Çalışmamıza benzer çalışmalarda postmortem yapılan incelemeler ise beyin dokusu saklanabilecek ve fikse edilebilecek koşullarda yapılmıştır (Witelson 1989). Dokunun morfolojik özelliklerinin sabitlenmesi için fiksasyonun avantaj sağlayacağı açıktır. Ancak bizim çalışmamızda görüntülerin alınabilmesi için sürenin kısa olması, organı alıkoymanın yasal açıdan mümkün olmaması nedeni ile tüm işlem otopsinin yapıldığı süre içinde tamamlanmıştır. Dokunun kısmen gevşek olması ortam soğutulularak giderilmeye çalışılmıştır. Ancak yine de formalin ile fikse edilmiş beyin dokusunun sertliği ile karşılaştırıldığında bu çalışmada yapılan beyin kesitlerinin daha gevşek olduğu göz ardı edilemez. Bu durumun diğer çalışma sonuçları ile karşılaştırma açısından sorun yapacağı aşikâr olsa da bu çalışmanın kendi içinde yapılacak karşılaştırma ve istatistikler analizlerde sorun yaratmayacağını düşünüyoruz.

Çalışmanın kesitsel olması, örneklemin tamamen otopsi ihtiyacı duyulan medikolegal olgulardan seçilmesi yaş dağılımının heterojen olmasına, kadın olgu sayısının az olmasına neden olmuştur. Ülkemiz şartlarında bu sayıda olgunun incelenmesi başka bir yöntemle mümkün olmadığından medikolegal otopsi olgular mecburen tercih edilmiştir. Ancak yeterli süre içinde toplanacak verilerin daha tutarlı olacağı düşünülerek tez çalışmasının devamı olarak aynı sistematik içinde incelemeye devam edilecektir.

Olgu sayısının yetersiz olmasından dolayı istatistik testlerinin gücünü artırmak amacı ile her beyin hemisferindeki corpus callosum sagittal kesit alanları hesaplanarak değerlendirilmeye alınmıştır. Sağ ve sol hemisferlerden elde edilen değerler arasındaki korelasyona bakılarak hesaplamaların tutarlı olduğu gösterilmiştir ($r=0.855$). Literatürde de kullanılan yöntemlerin farklılığı ve sonuçların bundan etkilenebileceğine yönelik saptamalar vardır (Driesen 1995). Bu nedenle bulgularımızın literatür bulguları ile karşılaştırılmasında bu durumun farklılık yaratacağı aşıkardır, öncelikle metodolojinin göz önüne alınarak farklılığın değerlendirilmesinden yanayız.

Otopsi olgularında çalışmanın bir diğer dezavantajı ise olgu hakkında yeterli bilgi elde edilememesi, elde edilen bilgilerin ise güvenilir olmamasıdır. Bu nedenle literatürde sıkça yapılan el tercihi ve corpus callosum morfolojisi arasındaki ilişki gibi bazı parametreleri incelemek mümkün olmamıştır (Yazgan 1995). Kaldı ki canlı insanda yapılan çalışmalarda da bilişsel fonksiyonlarla corpus callosum alanı arasındaki ilişkinin doğrudan bu lif demetine ait olduğunu iddia etmek de zordur.

Corpus callosum sagittal kesit alanının cinsiyet farkı gösterip göstermediği araştırmacılar açısından ilgi çekici olmuştur (Driesen 1995, Matano 1998, Holloway 1986). Sonuçlar tartışmalı olsa da bazı araştırmacılar erkeklerde corpus callosum sagittal kesit alanının kadınlara göre daha geniş olduğunu bulmalarına rağmen, bazıları ise kadınlarda erkeklere göre daha geniş olduğunu öne sürmüşlerdir (Holloway 1986). Burada tartışmalı olan konu beyin ağırlıklarının corpus callosum alanları karşılaştırılırken hesaba katılması ve düzeltme faktörü kullanılmasıdır. Beyin ağırlığı ile orantılandırılarak yapılan karşılaştırmalarda arada farkın olmadığı ileri sürenlerin yanı sıra (Matano 1998), kadınlarda özellikle splenium bölgesi olmak üzere corpus callosum sagittal kesit alanının daha geniş olduğunu ileri süren araştırmacılar da vardır (Holloway 1986). Bizim çalışmamızda sağ ve sol hemisferler ayrı ayrı karşılaştırıldığında cinsiyet açısından corpus callosum sagittal kesit alanları ortalaması açısından istatistiksel olarak fark bulunamadı. Ancak bu durumun çalışmaya dâhil ettiğimiz olgu sayısının dengesiz olmasından kaynaklandığını düşündük. Sağ-sol ayrımı gözetilmeden corpus callosum kesit alanlarının ortalamasını karşılaştırdığımızda ise erkeklerin kadınlara göre istatistiksel olarak anlamlı olmak üzere daha geniş corpus callosum kesit alanına sahip olduğunu gösterdik. Yine sağ ve sol hemisferler ayrımı yapılmadan corpus callosum bölümlerinin karşılaştırılmasında ise genu bölgesinin hem sağ hem de sol hemisferler açısından erkeklerde daha büyük kesit alanına sahip olduğunu ve istatistiksel olarak bu farkın anlamlı olduğunu bulduk. Ancak beyin ağırlığı açısından bir düzeltme yapmadığımız için bu sonucun literatür bulguları ile kıyaslanmasının hatalı olabileceğini düşünüyoruz (Holloway 1986).

Corpus callosum'un morfolojisi; demiyelinizan hastalıklar, gelişimsel anomaliler, iskemi, şizofreni veya travma gibi birçok sebeple değişebilmektedir (Meguro 2000, Uchino 2001). Bu patolojik durumların dışında yaş, el tercihi gibi normal koşullarda da corpus callosum morfolojisinin farklı olabileceği öne sürülmektedir. Bu nedenle corpus callosum morfolojisi üzerine yaşın etkisini inceleyen çalışmalar yapılmıştır. Ryberg ve arkadaşlarının, 64-85 yaş arasındaki 569 insanda yaş ilişkili beyaz cevher değişikliklerini inceledikleri çalışmada, midsagittal manyetik rezonans kesitlerinde corpus callosum beş kısma ayrılmıştır. Yaşın bu bölgelere etkisine bakılmış, corpus callosum'un rostrum ve genu kısımları ve corpus callosum'un total alanında yaşla birlikte istatistiksel olarak anlamlı azalma bulmuşlardır (Ryberg 2007). Corpus callosum ile yaş ilişkisi üzerine yapılan metaanaliz çalışmasında, genç bireylerin corpus callosum alanının yaşlı bireylere kıyasla daha büyük olduğu gösterilmiştir. Corpus callosum alanının yaşlanma ile azaldığını düşünmüşlerdir (Driesen 1995). İnsan çalışmalarının dışında corpus callosum morfolojisi hayvanlarda da çalışılmıştır. Şempanze ile yapılan manyetik rezonans görüntüleme çalışmasında corpus callosum alanları ile yaş arasında anlamlı bir korelasyon saptanmamıştır (Dunham 2006). Sıçanlarla yapılan başka bir çalışmada ise, 110 ve 215. günlerde corpus callosum alanları ölçülmüş ancak anlamlı bir farklılık bulunmamıştır (Berrebi 1988). Bu çalışmamızda olguların hepsini içeren analizde yaş ile corpus callosum sagittal kesit alanı arasında istatistiksel olarak anlamlı bir korelasyon bulunamadı. Bunun nedeni olgu sayısının yetersizliği olabilir. Bu hipotezin test edilebilmesi için olgu sayısının artırılarak çalışmanın devam ettirilmesi düşünülmektedir. Yukarıda belirtilen nedenden dolayı literatür ile bizim çalışmamız arasında yorum yapmak mümkün değildir. Ancak çalışmamızda yaş ile corpus callosum'un sagittal kesit alanlarının nokta grafik incelemesinde 35 yaşa kadar pozitif yönlü bir artış, 35 yaş üzerinde ise negatif yönlü bir eğim saptanmıştır. Bu bulgudan yola çıkarak 35 yaş üzerindeki 56 hemisferde (28 olgu) yapılan yaş ve corpus callosum alanı arasındaki korelasyon analizinde yaş ile corpus callosum sagittal kesit alanı arasında negatif yönlü, istatistiksel olarak anlamlı, orta derecede korelasyon tespit edilmesi literatürle uyumludur. Corpus callosum'un bölümleri açısından bu ilişkiye bakıldığında, genu ve corpus bölümlerinde istatistiksel olarak anlamlı ve negatif yönlü korelasyon bulundu. Bu veriler Ryberg tarafından yapılan çalışma ile uyumluluk göstermektedir (Ryberg 2007).

Cinsiyet ve yaş açısından incelenen corpus callosum'un özellikle splenium bölgesinde farklılık olduğunu öne süren çalışmalarla bizim bulgularımız çelişmektedir (Holloway 1986). Cinsiyet ve yaş açısından oluşan farklılığın bizim çalışmamızda genu bölgesinde olması ileri çalışmalar için hipotez oluşturulması açısından önemlidir. Telensefalon korteksinin fonksiyonları göz önüne alındığında corpus callosum'un

homotopik özelliđi nedeniyle sagittal kesit alanı kullanılarak korteks alanlarının bağlantı özelliklerini ortaya koymada önemli olabilir.

6.SONUÇ

Bu çalışma sonucunda corpus callosum morfolojisinin cinsiyet ve yaş ile değiştiği ortaya konuldu. Çalışmaya dâhil edilen kadınlarda corpus callosum sagittal kesit alanının erkeklere göre daha dar olduğu, 35 yaşından sonra ise cinsiyet ayrımı olmaksızın yaş artışı ile corpus callosum sagittal kesit alanının azaldığı görüldü. Bu özellikler tanısal amaçlı incelemelerde corpus callosum morfolojisi açısından göz önüne alınabileceği gibi, beyin fonksiyonlarının anlaşılması için yapılacak çalışmalarda da yararlı olabilecektir. Homotopik bağlantı özelliği gösteren corpus callosum beyin hemisferlerinin birbirleri ile olan bağlantılarını incelemek açısından oldukça kritik bir yapı olması nedeni ile morfolojisinin anlaşılmasında ileri çalışmaların fonksiyonel çalışmalarla birlikte koordine edilmesini öneriyoruz. Bu çalışmanın devamında olgu sayısının artırılması, lif özelliklerinin ortaya konulması için proje geliştirilmesi düşünülmektedir.

7.KAYNAKLAR

Aboitiz F, Montiel J. One hundred million years of interhemispheric communication: the history of the corpus callosum. **Braz J Med Biol Res** 2003; 36(4): 409-420.

Arıncı K, Elhan A. "Merkezi Sinir Sistemi", Anatomi, 2. Cilt, **Güneş Kitabevi**, Ankara, 2014, s.211.

Berrebi AS, Fitch RH, Ralphe DL, Denenberg JO, Friedrich Jr. VL, Denenberg VH. Corpus callosum: region-specific effects of sex, early experience and age. **Brain Res** 1988; 438(1-2): 216-224.

Bloom JS, Hynd GW. The role of the corpus callosum in interhemispheric transfer of information: excitation or inhibition? **Neuropsychol Rev** 2005;15(2): 59–71.

De Lacoste-Utamsing MC, Holloway RL. Sexual dimorphism in the human corpus callosum. **Science** 1982; 216(4553):1431-1432.

Diab KM, Ollmar S, Sevastik JA, Willers U. Volumetric determination of normal and scoliotic vertebral bodies. **Eur Spine J** 1998; 7(4): 282-288.

Driesen NR, Raz N. The influence of sex, age, and handedness on corpus callosum morphology: A meta-analysis. **Psychobiology** 1995; 23(3): 240-247.

Dunham LA, William DH. Sex and handedness effects on corpus callosum morphology in chimpanzees (*Pan troglodytes*). **BehavNeurosci.** 2006; 120(5): 1025–1032.

Davila-Gutierrez G. Agenesis and Dysgenesis of the Corpus Callosum. **Semin Pediatr Neurol** 2002; 9(4): 292-301.

Forget J, Lippe S, Lassonde M. Perceptual priming does not transfer interhemispherically in the acallosal brain. **Exp Brain Res** 2009; 192(3):443-54.

Funnell MG, Corballis PM, Gazzaniga MS. Cortical and Subcortical Interhemispheric Interactions Following Partial and Complete Callosotomy. **Arch Neurol** 2000;57(2):185-189.

Garcia-Finana M, Cruz-Orive L.M, Mackay C.E, Pakkenberg B, Roberts N. Comparison of MR imaging against physical sectioning to estimate the volume of human cerebral compartments. **NeuroImage** 2003;18(2): 505–516.

Glaser JR., Glaser E. M. Stereology, morphometry, and mapping: the whole is greater than the sum of its parts. **J Chem Neuroanat** 2000; 20(1): 115–126.

Gundersen HJG, Jensen EB. The efficiency of systematic sampling in stereology and its prediction. **J Microsc** 1987;147(Pt3): 229-63.

Hampel H, Teipel SJ, Alexander GE, et al. Corpus callosum atrophy is a possible indicator of region and cell type-specific neuronal degeneration in Alzheimer disease **Arch Neurol** 1998; 55(2): 193-8.

Hofer S, Frahm J. Topography of the human corpus callosum revisited-comprehensive fiber tractography using diffusion tensor magnetic resonance imaging. **Neuroimage** 2006;32(3): 989-94.

Holloway RL, De Lacoste-Utamsing MC. Sexual dimorphism in the human corpus Callosum: an extension and replication study. **Human Neurobiol** 1986; 5(2): 87-91.

Howard CV, Reed MG. Unbiased Stereology: Three dimensional measurement in microscopy. **J Anat** 1999; 194(Pt 1): 153–157.

Josse G, Seghier ML, Kherif F, Price CJ. Explaining function with anatomy: language lateralization and corpus callosum size. **J Neurosci** 2008; 28(52): 14132-14139.

Lynn KP, Warren SB, Ralph A, Tyszka JM, Richards LJ, Mukherjee P, Sherr EH. Agenesis of the corpus callosum: genetic, developmental and functional aspects of connectivity. **Nat Rev Neurosci** 2007;8(4): 287-299.

Lynn KP, Erickson RL, Hartman JA, Brown WS. Learning and Memory in Individuals with Agenesis of the Corpus Callosum. **Neuropsychologia** 2016; 60: 121-130.

Matano S, Nakano Y. Size comparison of the male and female human corpus callosum from autopsy samples. **Zeitschrift fur Morphologie und Anthropologie** 1998; 82(1): 67-73.

Meguro K, Constans JM, Courtheoux P, Theron J, Viader F, Yamadori A. Atrophy of the corpus callosum correlates with white matter lesions in patients with cerebral ischaemia **Neuroradiology** 2000; 42(6): 413-419.

Mayhew T.M, Gundersen H.J.G. 'If you assume, you can make an ass out of u and me': a decade of the disector for stereological counting of particles in 3D space. **J Anat** 1996; 188(Pt1): 1-15.

Oğuz EO, Çonkur EŞ, Sarı M. Stereom simple windows® based software for stereology. volume and number estimations **Journal: Image Analysis and Stereology** 2007; 26(1):45-50.

Pietrasanta M, Restani L, Caleo M. The corpus callosum and the visual cortex: plasticity is a game for two. **Neural Plasticity** 2012; s.10 .

Royet J.P. Stereology: A Method For Analyzing Images. **Prog Neurobiol** 1991; 37(5): 433-474.

Ryberg C, Rostrup E, Stegmann MB, Barkhof F, Scheltens P, van Straaten EC, Fazekas F, Schmidt R, Ferro JM, Baezner H, Erkinjuntti T, Jokinen H, Wahlund LO, O'Brien J, Basile AM, Pantoni L, Inzitari D, Waldemar G; LADIS study group. Clinical significance of corpus callosum atrophy in a mixed elderly population. **Neurobiol Aging** 2007; 28(6): 955-63.

Ryberg C, Rostrup E, Paulson OB, Barkhof F, Scheltens P, van Straaten ECW, van der Flier WM, Fazekas F, Schmidt R, Ferro JM, Baezner H, Erkinjuntti T, Jokinen H, Wahlund LO, Poggesi A, Pantoni L, Inzitari D, Waldemar G. Corpus callosum atrophy as a predictor of age-related cognitive and motor impairment: A 3-year follow-up of the LADIS study cohort. **J Neurol Sci** 2011;307:100-105.

Sadler TW. Langman's Medical Embryology, **Lippincott Williams&Wilkins**, Chine, 1996, s. 384.

Salat D, Ward A, Kaye JA, et al. Sex differences in the corpus callosum with aging. **Neurobiol Aging** 1997; 18: 191-7.

Snell RS. Clinical Neuroanatomy for Medical Students, **Lippincott Williams&Wilkins**, Washington-USA, 2000, s.560.

Standring S. Gray's Anatomy: The Anatomical Basis of Clinical Practice, **Elsevier Churchill Livingstone**, New York, 2008,s.1627.

Taner D. Fonksiyonel Nöroanatomi, **ODTÜ Geliştirme Vakfı**, Ankara, 2013.

Uchino A, Kato A, Yuzuriha T, Takashima Y, Kudo S. Cranial MR imaging of sequelae of prefrontal lobotomy. **AJNR Am J Neuroradiol** 2001; 22: 301-304.

Yazgan MY, Wexler BE, Kinsbourne M, Peterson B, Leckman JF. Functional significance of individual variations in callosal area. **Neuropsychologia**.1995; 33(6): 769-79.

Yıldırım M. Temel Nöroanatomi, **Nobel Tıp Kitapevleri**, İstanbul, 2007, s.250.

Zarei M, Johansen-Berg H, Smith S, Ciccarelli O, Thompson AJ, Matthews PM. Functional anatomy of interhemispheric cortical connections in the human brain. **J Anat**. 2006; 209(3): 311-20.

Witelson SF. The brain connection: the corpus callosum is larger in left-handers. **Science** 1985; 229(4714): 665-8.

Witelson SF. Hand and sex differences in the isthmus and genu of the human corpus callosum. A postmortem morphological study. **Brain** 1989; 112(3): 799-835.

Woodruff PW, McManus IC, David AS. Meta-analysis of corpus callosum size in schizophrenia. **J Neurol Neurosurg Psychiatry** 1995; 58(4): 457-61.

8. ÖZGEÇMİŞ

02.03.1987 tarihinde Denizli'de dünyaya gelen Ayşegül GÜNGÖR ilk öğrenimini Gazi İlkokulu'nda, orta öğrenimini Özel Servergazi Koleji'nde, lise öğrenimini ise Türk Eğitim Vakfı Anadolu Lisesi'nde tamamladı. 2009 yılında Ege Üniversitesi Fen Fakültesi Biyokimya Bölümü'nü bitirdi. 2012 yılında Pamukkale Üniversitesi Sağlık Bilimleri Enstitüsü Biyofizik Ana Bilim Dalı'nda yüksek lisansını bitirdi. 2012 yılının eylül ayında Pamukkale Üniversitesi Sağlık Bilimleri Enstitüsü Sinirbilim Anabilim Dalı'nda doktora eğitimine, 2013 yılının eylül ayında ise Pamukkale Üniversitesi Sağlık Bilimleri Enstitüsü Anatomi Anabilim Dalı'nda yüksek lisans eğitimine başladı. Halen Pamukkale Üniversitesi Sağlık Bilimleri Enstitüsü Sinirbilim Anabilim Dalı'nda doktora eğitimine devam etmektedir.