



T.C.  
PAMUKKALE ÜNİVERSİTESİ  
SAĞLIK BİLİMLERİ ENSTİTÜSÜ



# INTRACRANIAL HACİM, BASİS CRANIİ EXTERNA YÜZEY ALANI VE FORAMEN MAGNUM KESİTSEL ALANI ARASINDAKİ İLİŞKİ

ANATOMİ ANABİLİM DALI  
YÜKSEK LİSANS TEZİ

Feyza ALTINDAL

Haziran 2016  
DENİZLİ

T.C.  
PAMUKKALE ÜNİVERSİTESİ  
SAĞLIK BİLİMLERİ ENSTİTÜSÜ

**İNTRACRANİAL HACİM, BASİS CRANİİ EXTERNA  
YÜZEY ALANI VE FORAMEN MAGNUM KESİTSEL  
ALANI ARASINDAKİ İLİŞKİ**

**ANATOMİ ANABİLİM DALI  
YÜKSEK LİSANS TEZİ**

**Feyza ALTINDAL**

**Tez Danışmanı: Prof. Dr. İlgaz AKDOĞAN**

**Denizli 2016**

## YÜKSEK LİSANS TEZİ ONAY FORMU

Feyza ALTINDAL tarafından Prof. Dr. Ilgaz AKDOĞAN yönetiminde hazırlanan "İntracranial Hacim, Basis Cranii Externa Yüzey Alanı ve Foramen Magnum Kesitsel Alanı Arasındaki İlişki" başlıklı tez tarafımızdan okunmuş olup, kapsamı ve niteliği açısından bir yüksek lisans tezi olarak kabul edilmiştir.

Başkan(DANIŞMAN): Prof. Dr. Ilgaz AKDOĞAN .....  
Pamukkale Üniversitesi

Üye : Prof. Dr. Osman SULAK .....  
Süleyman Demirel Üniversitesi

Üye: Doç. Dr. Ş. Pınar AKYER.....  
Pamukkale Üniversitesi

Pamukkale Üniversitesi Sağlık Bilimleri Enstitüsü Yönetim Kurulu'nun 4.8.2016  
Tarih ve 15.18 sayılı kararıyla onaylanmıştır.

Prof. Dr. Zekiye Melek BOR KÜÇÜKATAY  
Müdür

Bu tezin tasarımı, yürütülmesi, arařtırmalarının yapılması ve bulgularının analizinde bilimsel etięe ve akademik kurallara özenle riayet edildiđini; bu alıřmanın doğrudan birincil ürünü olmayan bulguların, verilerin ve materyallerin bilimsel etięe uygun olarak kaynak gösterildiđinin ve alıntı yapılan alıřmalara atfedildiđini beyan ederim.

Öđrenci Adı Soyadı: Feyza ALTINDAL

İmza:



## ÖZET

### INTRACRANIAL HACİM, BASIS CRANII EXTERNA YÜZEY ALANI VE FORAMEN MAGNUM KESİTSEL ALANI ARASINDAKİ İLİŞKİ

ALTINDAL, Feyza

Yüksek Lisans Tezi, Anatomi AD

Tez Yöneticisi: Prof. Dr. İlğaz AKDOĞAN

Haziran 2016, 53 sayfa

Cranium tabanının inferior görünümü basis cranii externa (BCE) olarak isimlendirilmektedir. Üzerinde Foramen magnum (FM) adlı büyük bir delik mevcuttur. Palatum osseum (PO) ise yine cranium tabanında görülen maxilla'nın proc.palatinus'u ile os palatinum'un lamina horizontalis'i tarafından oluşturulmaktadır. Literatürde intracranial hacim (ICH), FM alanı arasındaki ilişkiyi araştıran çalışmalar mevcutken, ICH ile BCE ve PO alanı arasındaki ilişkiyi araştıran bir çalışmaya rastlanmamıştır. Bu araştırmanın amacı craniumlarda ICH, BCE yüzey alanı, FM kesitsel alanı ve PO alanı arasındaki ilişkiyi araştırmaktır.

Araştırma, Pamukkale Üniversitesi Tıp Fakültesi Anatomi Anabilim Dalı laboratuvarındaki 25 insan cranium'unda yapılmıştır. BCE fotoğrafları çekildikten sonra, bilgisayar ekranı üzerinde ölçüm ve sayımlar yapılmıştır. FM içinden cavitas cranii'ye poşet yerleştirip içine su doldurarak ICH ölçülmüştür. Fotoğraflar üzerinden stereolojik yöntemlerden Noktalı alan ölçüm cetveli metoduyla BCE, FM ve PO alanı hesaplanmıştır. Alan örnekleme oranı (AÖO) yöntemiyle, BCE'de FM ve PO'nun kapladığı alan yüzde olarak hesaplanmıştır. Bütün yapılan ölçüm ve işlemler çift kör olarak yapılmıştır. Çalışma sonunda cranium'larda adli tıpta kullanılan 13 kriter baz alınarak cinsiyet tahmini yapılmıştır.

ICH ortalaması erkeklerde  $1307,5 \pm 100,17 \text{ cm}^3$ , kadınlarda  $1289,29 \pm 151,97 \text{ cm}^3$  bulunmuştur. BCE alanı erkeklerde ortalama  $325,94 \pm 47,60 \text{ cm}^2$ , kadınlarda  $316,29 \pm 39,36 \text{ cm}^2$ , FM alanı erkeklerde ortalama  $18,28 \pm 4,23 \text{ cm}^2$ , kadınlarda  $17,14 \pm 2,61 \text{ cm}^2$ , PO alanı erkeklerde ortalama  $58,72 \pm 13,78 \text{ cm}^2$ , kadınlarda  $57,29 \pm 9,93 \text{ cm}^2$  bulunmuştur. AÖO göre erkeklerde BCE'nin % 5,60'ını FM ve % 18,01'ini PO alanı oluştururken, kadınlarda BCE'nin % 5,52'ini FM ve % 18,45'ini PO alanı oluşturmaktadır.

Sonuç olarak, çalışmamızda BCE alanı ve FM alanı arasında, BCE alanı ile PO alanı arasında, FM alanı ve PO alanı arasında istatistiksel olarak anlamlı bir ilişki bulunmuştur. Hipotez olarak ICH ile BCE alanı arasında bir ilişki olabileceği düşünülmüş, ancak istatistiksel olarak anlamlı bir ilişki bulunamamıştır.

**Anahtar Kelimeler:** İntracranial hacim, basis cranii externa, foramen magnum, palatum osseum, noktalı alan ölçüm cetveli, alan örnekleme oranı.

**Bu çalışma, PAÜ Bilimsel Araştırma Projeleri Koordinasyon Birimi tarafından desteklenmiştir (Proje No: 2015SBE003).**

## ABSTRACT

### RELATION BETWEEN INTRACRANIAL VOLUME, BASIS CRANII EXTERNA SURFACE AREA AND FORAMEN MAGNUM CROSS-SECTIONAL AREA

ALTINDAL, Feyza  
M.Sc., Thesis in Anatomy  
Supervisor: Prof. Dr. Ilgaz AKDOGAN (Md, PhD)

June 2015, 53 pages

The inferior surface of the skull is called basis crania externa (BCE). BCE has a big hole on it, is called FM. Bony palate (BP) can be seen on the skull base and it is formed by palate process of maxilla and horizontal lamina of palate bone. In literature there are a lot of studies about FM, ICV, but there isn't any study on BCE, BP. The purpose of our study was to explore the relation between ICV, BCE surface area, FM cross-sectional area and BP area.

The present study was made on 25 dry human skulls in the laboratories of Pamukkale University, Faculty of Medicine Department of Anatomy. After taken photographs of skulls base by a professional camera, measurements made on the computer screen. ICV measurements were done by filling water into the cranial cavity from the FM. Using point-counting (PC) method BCE, FM and BP area was estimated on photographs. In area fraction method (AF) how much FM and BP spaced on BCE, was estimated. All the measurements and process were made double-blind. Following the study sex determination was performed based on 13 criteria in forensic for cranium.

Mean of ICV for male  $1307.5 \pm 100.17 \text{ cm}^3$ , for female  $1289.29 \pm 151.97 \text{ cm}^3$  calculated. Mean of BCE area for male  $325.94 \pm 47.60 \text{ cm}^2$ , for female  $316.29 \pm 39.36 \text{ cm}^2$  estimated. Mean of FM area for male  $18.28 \pm 4.23 \text{ cm}^2$ , for female  $17.14 \pm 2.61 \text{ cm}^2$  estimated. Mean of BP area for male  $58.72 \pm 13.78 \text{ cm}^2$ , for female  $57.29 \pm 9.93 \text{ cm}^2$  estimated. In male, using AF method, FM had % 5.60 area, BP had % 18.01 area spaced on BCE. In female using AF method, FM had % 5.52 area, BP had % 18.45 area spaced on BCE.

As a result there is statistically important relationship between BCE and FM, BCE and BP, FM and BP areas. In our hypothesis, we thought a relationship ICV and BCE, but we didn't find.

**Key words:** Intracranial Volume, Skull Base, Foramen Magnum, Palatum Osseum, Point-Counting, Area Fraction

**This study was supported by Pamukkale University Scientific Research Projects Coordination Unit through project number 2015SBE003.**

## TEŐEKKÜR

Tez alıőmam sűresince bana her tűrlű desteęi veren deęerli danıőman hocam Prof.Dr.Ilgaz AKDOęAN'a,

Yűksek lisans eęitimim boyunca bilgilerini benden esirgemeyen baőta Anatomi Anabilim Dalı baőkanımız Prof. Dr. Mehmet Bűlent ŐZDEMİR olmak űzere tűm hocalarıma,

Tezimin istatistiksel deęerlendirme bűlűműnde yardım ve bilgisini benden esirgemeyen Biyoistatistik bűlűmű asistanı Sayın Hande ŐENOL'a,

Ve hayatımın her evresinde yanımda olan, maddi ve manevi desteklerini hibir Őekilde benden esirgemeyen aileme sonsuz minnetlerimi ve teőekkűrlerimi sunarım.

## İÇİNDEKİLER

### Sayfa

<b>ÖZET</b> .....	i
<b>ABSTRACT</b> .....	ii
<b>TEŞEKKÜR</b> .....	iii
<b>İÇİNDEKİLER</b> .....	iv
<b>ŞEKİLLER DİZİNİ</b> .....	vi
<b>TABLolar DİZİNİ</b> .....	vii
<b>SİMGELER VE KISALTMALAR DİZİNİ</b> .....	viii
<b>1. GİRİŞ</b> .....	1
1.1. Amaç.....	3
<b>2. KURUMSAL BİLGİ VE LİTERATÜR TARAMASI</b> .....	4
2.1 Cranium Anatomisi .....	4
2.1.1. Norma Anterior (Frontalis).....	6
2.1.2. Norma Posterior (Occipitalis).....	7
2.1.3. Norma Superior (Calvaria, Verticalis).....	8
2.1.4. Norma Lateralis.....	8
2.1.5. Norma İnférieur (Basalis).....	9
2.2. Noktalı Alan Ölçüm Cetveli (Point- Counting).....	16
2.3. Area Fraction (Alan Örnekleme Oranı=AÖÖ).....	17
2.3.1. AÖÖ Hesaplamasında NAÖC Tekniği.....	18
2.4. Kadın-Erkek Kimliklendirme.....	18
2.5. Hipotez.....	20
<b>3. GEREÇ VE YÖNTEMLER</b> .....	21
3.1. Araştırmanın Tipi.....	21
3.2. Araştırmanın Yeri ve Zamanı.....	21
3.3. Araştırma Evren ve Örneklemi.....	21
3.4. Çalışma Materyalleri.....	21
3.4.1. İntracranial Hacim Ölçümü.....	22
3.4.2. Noktalı Alan Ölçüm Cetveli (Point-Counting Method =NAÖC).....	24
3.4.3. Area Fraction (Alan Örnekleme Oranı=AÖÖ).....	25
3.4.4. Kaliperle Ölçüm.....	26



3.5. Araştırmanın Parametreleri.....	27
3.6. Verilerin Toplanması.....	28
3.7. Verilerin Değerlendirilmesi / İstatiksel Analiz.....	28
3.8. Etik Kurul Onayı.....	28
<b>4. BULGULAR.....</b>	<b>29</b>
<b>5. TARTIŞMA.....</b>	<b>37</b>
<b>6. SONUÇ.....</b>	<b>47</b>
<b>7. KAYNAKLAR.....</b>	<b>48</b>
<b>8. ÖZGEÇMİŞ.....</b>	<b>53</b>

**ŞEKİLLER DİZİNİ**

	<b>Sayfa</b>
<b>Şekil 2.1</b> Cranium.....	4
<b>Şekil 2.2</b> Cranium'da AD,PO,FM sınırları.....	9
<b>Şekil 2.3</b> Cranium'da BCE sınırları.....	10
<b>Şekil 2.4</b> Norma basalis'in bölümleri.....	11
<b>Şekil 3.1</b> Cranium'ların fotoğraflanma düzeneği.....	23
<b>Şekil 3.2</b> NAÖC'de ölçüm yapılan asetat kağıdı.....	23
<b>Şekil 3.3</b> ICH ölçümünde su ile yapılan ölçüm.....	24
<b>Şekil 3.4</b> Cavitas cranii içine doldurulan suyun beherlere aktarılması.....	24
<b>Şekil 3.5</b> Silindirik ölçüm kaplarıyla yapılan ölçümler.....	24
<b>Şekil 3.6</b> NAÖC uygulaması.....	26
<b>Şekil 3.7</b> FMap uzunluk mesafesinin kaliperle ölçümü.....	28
<b>Şekil 3.8</b> FMt uzunluk mesafesinin kaliperle ölçümü .....	28
<b>Şekil 4.1</b> Tüm cranium'larda AÖÖ.....	35
<b>Şekil 4.2</b> Erkek cranium'larında AÖÖ.....	36
<b>Şekil 4.3</b> Kadın cranium'larında AÖÖ .....	36

**TABLolar DİZİNİ**

	<b>Sayfa</b>
<b>Tablo 4.1</b> Tüm Cranium'lardaki Bulgular.....	29
<b>Tablo 4.2</b> Kadın ve Erkek Cranium'larındaki Bulgular.....	30
<b>Tablo 4.3</b> Tüm Cranium'lardaki Korelasyon Sonuçları.....	32
<b>Tablo 4.4</b> Erkek Cranium'larındaki Korelasyon Sonuçları .....	33
<b>Tablo 4.5</b> Kadın Cranium'larındaki Korelasyon Sonuçları .....	34

**SİMGELER VE KISALTMALAR DİZİNİ**

AÖÖ.....	Alan örnekleme oranı= Area Fraction
BCE .....	Basis cranii externa alanı
FM.....	Foramen magnum alanı
FMa .....	Foramen magnum'un Roulal formülüne göre hesaplanmış hali
FMap.....	Foramen magnum anterior posterior uzunluk mesafesi (Ekran Üzerinde Ölçülen)
FMap1.....	Kaliperle ölçülen foramen magnum anterior posterior uzunluk mesafesi
FMt.....	Foramen magnum transvers uzunluk mesafesi (Ekran Üzerinde Ölçülen)
FMt1.....	Kaliperle ölçülen foramen magnum transvers uzunluk mesafesi
FM%.....	Foramen magnum'un BCE tüm alanındaki yüzdesi
ICH.....	Intracranial hacim ölçümü
NAÖC.....	Noktalı alan ölçüm cetveli=Point-Counting
PAF.....	Area Fraction Projeksiyon
PBCE.....	BCE Projeksiyonu (Basis Cranii Externa Üzerindeki Nokta Sayısı)
PFM.....	FM Projeksiyonu (Foramen Magnum Üzerindeki Nokta Sayısı)
PO%.....	Palatum osseum'un BCE tüm alanındaki yüzdesi
PPO.....	PO Projeksiyonu (Palatum Osseum Üzerindeki Nokta Sayısı)

## 1.GİRİŞ

Cranium tabanının inferior görünümü basis cranii externa olarak isimlendirilir. Önde üst ön kesici dişlerden, arkada occipital kemiğin linea nuchalis superior'una kadar uzanır. Bu bölge içlerinden cranial kaviteye giren ve çıkan yapıların geçtiği birçok delik içerir. Bu deliklerden biri Foramen magnum (FM)'dur (Gray's anatomy 2008). Palatum osseum ise yine cranium tabanından görülen maxilla'nın proc. palatinus'u ile os palatinum'un lamina horizontalis'i tarafından oluşturulur (Elhan 2005).

Foramen magnum, cavitas cranii'yi canalis vertebralis'e bağlayan büyük oval bir delik olarak tanımlanır. FM büyüklüğüyle cerebellar-tonsillar herniasyon etyolojisi arasında yakın bağlantı olduğu bildirilmiştir. Yine, Akondroplazili hastalarda FM küçük olarak bulunmuştur. Bu durum ciddi nörolojik problemlere yol açmaktadır. (Acer vd 2006). Foramen magnum'un çapları, içinden vital yapıların geçmesi ve cranium'dan cinsiyet tayini yapılması sebebiyle önemlidir. İçinden geçen yapıların foramen magnum akondroplazisi, herniasyon, meningioma vakalarında olduğu gibi kompresyona maruz kalabilmesi foramen magnum'un boyutlarını klinik olarak önemli hale getirir. Foramen magnum çapları hakkında bilgi Arnold Chiari Sendromu gibi bazı malformasyonları belirlemede gereklidir. Arnold Chiari Sendromunda transvers çapta artış görülmektedir (Shepur vd 2014).

Murshed ve ark. canlı insanlar üzerinde, CT görüntülerini kullanarak yapılan çalışmada, FM'u morfolojik şekilsel özelliklerine göre gruplara ayırmışlardır. Bunlar yumurta şekilli, dairesel, dörtgen, beşgen, altıgen, düzensiz şekilli olmak üzere sıralanmıştır (Murshed vd 2003). FM alanı ile intracranial hacim arasındaki ilişkiyi araştıran bir çalışma da bulunmaktadır. Acer vd Yaptıkları bu çalışmada FM alanı ile intracranial hacim ve cranium genişliği, yüksekliği ve uzunluğu arasında pozitif bir ilişki bulmuşlardır. Ancak, bu çalışmada FM alanının hesaplanması DICOM programında planimetri metodunda yapılmıştır (Acer vd 2006). Tubss ve ark.'nın 2010'de yaptığı çalışmada da FM alanı hesaplanmıştır. Alan hesaplaması Lucia software kullanılarak ve FM antero-posterior çapı ile transvers çap kullanılarak hesaplanmıştır. Burdan vd. 2012'de FM alanını kuru kemiklerin CT görüntüleri üzerinde çalışma yapmışlar ve

cinsiyetlere göre farklılık tespit etmişlerdir. Gruber vd 2009'da Orta Avrupa bölgesindeki craniumlar üzerinde yaptığı çalışmada, FM ve cranial antropometrik ölçümler yapmışlardır. Gruber, craniumların etnisite, coğrafi özellik ve cinsiyetlerinin FM ve cranium hacimlerini etkilediğini belirtmiştir.

Cranium üzerinde yapılan hacimsel çalışmalarda pek çok çalışma çizgisel boyutlar, paketleme metodu kullanılarak, çok az kısmı da radyolojik metotlar kullanılarak yapılmıştır. Acer ve vd'nin 2006'da yaptıkları çalışmada cranium'un intracranial hacmini belirlemek için kuru kemiklerde cavitas cranii içini su ile doldurup ardından su silindirik ölçüm bardağında ölçülerek yapılmıştır. (Acer vd 2006).

Stereoloji genel olarak, yapıların sayısı, uzunluk, alan ve hacim gibi sayısal değerleri ile uğraşan yöntem bilimidir. Stereolojik metotlar araştırma laboratuvarları için hazırlanmış bilgisayar destekli stereolojik analiz sistemlerinde uygulanabildiği gibi basit araç ve gereçlerin kullanımı ile düşük maliyetlerle de uygulanabilme imkânı sunmaktadır. Kesit görüntülerinden ya da fotoğraflardan yüzey alanlarının ölçülmesi stereolojik yaklaşımlarla gerçekleştirilebilir. Yüzey alanları bilgisayar destekli görüntü analiz cihazları kullanılarak, planimetrik yöntemlerle ölçülebilir. Ancak, yapılan çalışmalar kesit yüzey alanlarının ölçülmesinde, noktalı sayım tekniklerinin planimetrik tekniklerden daha güvenilir ve etkin bir yaklaşım olduğunu göstermiştir. Stereolojide en sık kullanılan kesit yüzey alanı hesaplama yöntemi, noktalı alan ölçüm cetvelinin kullanılmasıdır (Clatterbuck ve Sipos 1997, Şahin vd 2001, Odacı vd 2005, Çolakoğlu 2006, Arslan 2007).

Adli tıpta cinsiyet tayini ve kimliklendirme önemli konulardan biridir. Foramen magnum'un üzerinde bulunduğu os occipitale'nin pars basillaris kısmı anatomik pozisyonda iyi korunduğu için cranium'un diğer bölümlerine oranla fiziksel darbelere karşı daha korunaklıdır. Os occipitale kullanılarak cinsiyet belirleme üzerine yapılan çalışmalar bütünlüğü bozulmuş craniumlarda kimliklendirmede faydalı olabilir. (Gapert 2009)

Bu literatürler ışığında, sadece FM morfolojisi ve alanı ile intracranial hacim ilişkisini araştıran çalışmalar bulunmasına rağmen literatürde intracranial hacim, basis cranii externa alanı, FM alanı ve palatum osseum alanı arasındaki ilişkiyi ortaya koyan bir çalışmaya rastlanmamıştır. Yine literatürde FM alanını çeşitli yöntemler kullanarak hesaplayan çalışmalar olmasına rağmen, stereolojik bir metot olan noktalı alan ölçüm cetveli ile hesaplayan bir çalışmaya rastlanmamıştır.

## 1.1. Amaç

Bu arařtırmanın amacı craniumlarda intracranial hacim, basis cranii externa yüzey alanı, foramen magnum kesitsel alanı ve palatum osseum alanı arasındaki iliřkiyi arařtırmaktır. Adli tıpta cinsiyet tayini ve kimliklendirme önemli konulardan biridir. Adli tıpta kullanılan kimliklendirme kriterlerine göre cinsiyetleri belirlenen craniumlar arasında cinsiyet farklılıđı da bu alıřmada arařtırılacaktır.

## 2. KURAMSAL BİLGİ VE LİTERATÜR TARAMASI

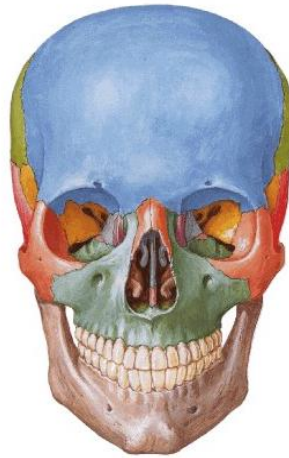
### 2.1. Cranium Anatomisi

Cranium başın kemik iskeletidir. Görevi beyni, özel duyu organlarını, solunum ve sindirim sisteminin cranial kısımlarını korumaktır (Grays, Govsa). Ayrıca baş ve boyundaki pek çok kas için tutunma yeri sağlar. Alt çene kemiği (mandibula)'nin hareketi cranium üzerindeki articulatio temporomandibularis olarak adlandırılan eklemin yardımı ile olur.

Cranium, neurocranium ve viscerocranium olmak üzere iki bölüme ayrılır (Moore ve Agur 2006, Govsa 2003).

1) Neurocranium, beyin, meninx ve serebrospinal sıvıyı çevreleyen cavitas crani'yi saran bölümdür.

2) Viscerocranium (splanchnocranium), ise neurocranium'un önünden aşağıya doğru uzanan yüz kemiklerinden oluşur (Govsa 2003, Grays 2008) ve bazı duyu organlarına (göz, burun) ev sahipliği yapar.



Şekil 2.1 Cranium



Cranium vücuttaki en karışık kemik yapısıdır. Genç yetişkin bir bireye ait olan kraniumda ortalama olarak 28 adet birbirinden ayrı kemik bulunur. Pek çoğu çift olmasına rağmen plana mediana üzerinde olan kemikler tektir. Birçok cranium kemiği yassı kemik tipindedir. Bu kemikler, iki kompakt kemik tabaka arasında bulunan diploe adını alan spongioz kemik dokudan oluşur (Govsa 2003). Genç bireylerde ossa cranii içindeki kemik iliği hematopoezis alanıdır. Bu kemikler yüksek vasküler konnektif doku membranının, intramembranöz ossifikasyonundan şekillenmesiyle oluşur. Eski filogenetik orijini bakılarak dermal uyum olduğu belirtilmektedir. İç tabaka ince ve kırılğan iken, dış tabaka kalın ve esnektir. Hem iç hem dış yüzler periost ile kaplıdır. Bu bilgi keskin veya künt travma sonuçlu cranium kırıkları muayenesinde önemli bir noktadır. Ossa cranii kaslarla çevrili olduğunda daha zayıfken (temporal kısım), kasların yapıştığı yerlerde (okspital kısım) daha kalın olmaya meyillidir. Farklı bölgelerde kalınlıkları değişiklik gösterir. Zayıf kısımlar kırığa daha meyillidir (Sarsılmaz 2014).

Neurocranium tek olan Os frontale, Os occipitale, Os sphenoidale, Os ethmoideale, çift olan Os parietale, Os temporale adlı kemiklerden oluşur (Arıncı ve Elhan 1995). Viscerocranium kemikleri çift olan Os zygomaticum, maxilla, os nasale, os lacrimale, os palatinum, concha nasalis inferior, tek olan vomer, mandibula adlı kemiklerden oluşur (Govsa 2003).

Ossa cranii'nin çoğu sutura denilen fibröz eklemlerle bir araya gelmektedir. Cranium gelişirken suturalar büyümeye izin verir. Üç ana suturanın morfolojisi üzerindeki gerilime bağlıdır. Komşu kemiklerdeki suturanın kenarı düz olabilir ve dip dibe bitişebilir (Örn: sutura palatina mediana), eğimli olabilir ve birinin sınırı öbürünün üzerine binmiş olabilir (Örn: sutura parietotemporalis), pek çok projeksiyonda birbirine kenetlenip testere dişi görüntüsü verir (Örn: sutura sagittalis). Sutura serrata'nın kompleksliği iç yüzeyden dış yüzeye doğru artar. Suturalar arası füzyon (sinostozis) üçüncü dekattan önce başlamasına rağmen, buradaki değişkenlik bu bilgiyi kullanarak, cranium'un ölüm yaşını belirleme derecesinin doğruluğunu engeller. Füzyon süreci cranium'un iç yüzeyinden başlayıp dış yüzeyine kadar devam eder. Sutura sagittalis genellikle ilk oluşan fibröz eklemdir. Orta yaşta geniş suturaların çoğu sinostozis kanıtı göstermesine rağmen nadiren de füzyon gösterenler de bulunmaktadır (sutura zygomaticofacial). Cranium'un büyüme sürecinde, suturaların erken füzyonu çeşitli anomalilere sebep olur (Gray's 2008).

Basis cranii kemiklerinin gelişimi encondral ossifikasyon yoluyla olur ve neurocranium, yüzün gelişiminde önemli rol oynar. Basis cranii'de kemikler arası

eklemler primer kartilaginöz temellidir. En önemlisi spheno-occipital sinkondrozis'tir. Corpus sphenoidale'sin anterioru ile os occipitalis pars basillaris'in posterioru arasında yer alır ve 13-18 yaşları arasında tamamlanır (Govsa 2003).

Sinoviyal eklemler exterior cranium'da iki yerde bulunur: Art. temporomandibularis ile os mandibula, art.atlanto-occipitalis (condylus occipitalis ile atlas'ın facies articularis superior'u arasında ) Cranium'un rotasyonu direkt olarak eklemlerle alakalı değildir fakat art.atlanto-axialis'de C1 ve C2 arasında rotasyon meydana gelir (Arıncı ve Elhan 1995).

Pekçok önemli sinir ve damar cranium içinden ya da dışından foraminalar aracılığıyla geçer. Travma sonuçlu kırıklar için primer alandaki yaralanma bu yapıların hasar görebileceğini göstermektedir. Ana foraminalara ek olarak, düzensiz foramen emisseralarda yüzün dış kısmında yerleşip saçlı deriyle intrakranial yapılar arasında bağlantı kurar. Bu rota üzerinde enfeksiyon yayılımı ciddi klinik sonuçlar meydana getirmektedir (Moore ve Agur 2006).

Cranium'un dışı önden norma anterior (frontalis), arkadan norma posterior (occipitalis), üstten norma superior (verticalis), yandan norma lateralis, aşağıdan norma inferior (basalis) olarak incelenir.

### **2.1.1. Norma Anterior(Frontalis)**

Cranium'a önden bakıldığında görülen yapılardır. Şekil olarak genellikle ovoid, üst tarafı alta göre daha geniştir. Üst kısımda os frontale, altta corpus mandibula ve dış tarafta os zygomaticum ile ramus mandibula tarafından çevrelenmiştir. Orta kısımda os nasale, orbita ve orbitayı oluşturan kemikler (os frontalis, os zygomaticum, maxilla, os sphenoidale, os ethmoidale, os lacrimale) , maxilla, apertura piriformis bulunur. Norma anterior 'da görülen belirgin çıkıntılar eminencia frontalis(os frontale'nin orta hattın her iki tarafında bulunan sağlı sollu çıkıntılar), bunun hemen altında yay şeklinde olan kabarıntılar da arcus superciliaris'lerdir. Bu iki arcus arasında bulunan düz alana glabella denir. Bu kısım antropometrik bir noktadır. İki os nasale'nin sutura frontonasalis ile eklemlendiği noktaya nasion denir. Orbita'nın üst kenarı olan margo supraorbitalis 'in dış kenarı daha belirgin olup, iç kenarı daha yuvarlaktır. Bu kısımda çentik halinde incisura supraorbitalis, bazen de delik şeklinde for.supraorbitalis bulunabilir (Gray's 2008, Arıncı ve Elhan 1995).

Ortada burun sırtını oluşturan os nasale, yanında ise maxilla'nın proc.frontalis'i bulunur. Orbita'nın alt iç kısmını proc.frontalis oluşturur. Apertura piriformis, armut şeklindeki burun boşluğunun girişidir. Yukarıda os nasale, aşağıda büyük bir kısmını maxilla sınırlandırır. Alt ortadaki sivri çıkıntı spina nasalis anterior olarak adlandırılır. Burun kıkırdakları apertura piriformis'in kenarlarına tutunmaktadır. Apertura piriformis'in kemik yapısı, yukarıda lamina perpendecularis ossis ethmoidale, altında vomer, yan duvarıda concha nasalis media ve altında concha nasalis inferior'dan oluşmaktadır (Sarsılmaz 2014).

Orbitanın altında bulunan deliğe for.infraorbitale denir. Buradan n.infraorbitalis, a.infraorbitalis, v.infraorbitalis yapıları geçmektedir. Orbitanın alt dış kısmını os zygomaticum şekillendirir. Üstündeki delik for.zygomaticofaciale'dir. Önden bakışta, alt tarafta corpus mandibula ve ramus mandibula yapıları görülmektedir. Corpus mandibula'nın orta alt kısmına trigonum mentale denir. Üzerinde belirgin olan en çıkıntılı kısım protuberentia mentalis'tir. Alt yan kısımda tuberculum mentale görülür. Corpus mandibula üzerinde,2.premolar dişin altında for.mentale yer alır.

For. mentale'den başlayıp arkaya ve yukarı doğru, ramus mandibula'nın ön kenarı boyunca linea obliqua uzanır (Yıldırım 2007).

### 2.1.2. Norma Posterior (Occipitalis)

Cranium'a arkadan bakıldığında incelenen yapılardır. Superior kısımda iki os parietale ve bunların arasındaki sutura sagittalis'in arka kısmı görülmektedir. Bunların altında os parietale'ler ile os occipitale'nin pars squamosa 'sının eklemleştği sutura lambdoidea bulunur Os parietale'ler arasında oluşan bu dikiş, aşağıda sutura lambdoidea ile birleşir. Bu noktaya lambda denir. Sutura lambdoidea yana ve aşağıya doğru uzanarak, sutura parietomastoidea ve sutura occipitomastoidea ile birleşir. Sutura lambdoidea'da bazen bir veya birden fazla os suturale denen küçük kemikcikler bulunur. Her iki tarafta os occipitale, os temporale'ler ile eklem yapar. Os occipitale' nin orta hattındaki kasların ve lig. nuchae'nin tutunma yeri olan protuberantia occipitalis externa adlı çıkıntı bulunmaktadır. Bu noktaya topografik olarak inion da denilmektedir. Protuberantia'ların her iki yanında, os temporale'lere doğru linea nuchalis superior uzanır, bunun üzerindeki belirsiz çizgiye de linea nuchalis suprema denir. Linea nuchae superior'un üzerinde kalan düz sahaya planum occipitale, aşağıda kalan pürtüklü sahaya planum nuchale, ortasındaki vertikal kenara ise crista occipitalis externa denir.

Aşağıda ve yan taraftaki çıkıntılara proc.mastoideus ve sutura occipitomastoidea'daki deliğe for.mastoideum denir (Govsa 2003).

### 2.1.3. Norma Superior (Calvaria, Verticalis)

Cranium'un üstten bakıldığında görülen bölümüne calvaria denir. Burada üç dikiş şeklinde eklem görülür. Bunlardan birincisi os frontale ve os parietale arasında transvers olarak uzanan sutura coronalis'tir. İkincisi iki os parietale arasında bulunan ve sagittal yönde uzanan sutura sagittalis'tir. Üçüncüsü os occipitalis ve os parietalis arasında oluşan sutura lambdoidea'nın üst bölümüdür. Sutura sagittalis'in sutura coronalis ile birleştiği noktaya bregma, sutura lambdoidea ile birleştiği noktaya da lambda denir. Bu noktalar çocuklarda fonticulus anterior (bregma) ve fonticulus posterior (lambda) olarak isimlendirilir. Sutura sagittalis' in yan taraflarındaki çıkıntılı kısma tuber parietale denir. Sutura sagittalis'in hemen yanlarında ve arka yarısında for.parietale'ler bulunur. Her iki tarafın for.parietale'sini birleştiren çizginin sutura sagittalis'i kestiği noktaya obelion denir. Ön tarafta görülen eminentia frontalis'in hemen altında arcus superciliaris'ler ve arasındaki düz saha (glabella) görülebilir. Bazı kemiklerde iki os frontale taslağının birleşme yeri, testere ağzı gibi düzgün ve ince dişli bir dikiş şeklinde olabilir. Sutura metopica denen bu eklem, glabella'dan bragma'ya doğru uzanır. Yan taraftan arcus zygomaticus görülebilir (Arıncı ve Elhan 1995).

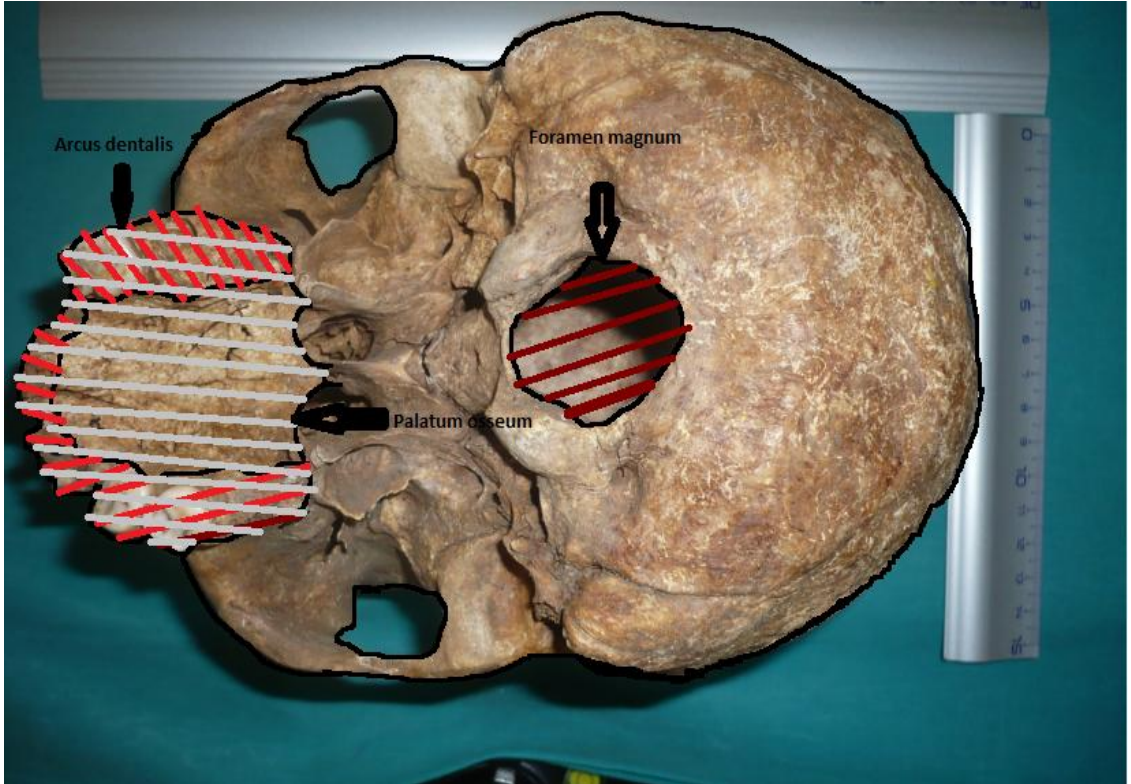
### 2.1.4. Norma Lateralis

Cranium'a lateralden bakıldığında, neurocranium ve viscerocranium yapılarını oluşturan kemik yapıları rastlanır. Yandan bakıldığında os frontale, os parietale, ala majoris ossis sphenoidale, os zygomaticum ve os occipitale bunların yaptığı eklemleşmeler görülmektedir. İsimlendirme yapılariken hangi iki kemik arasındaysa ona göre isimlendirilir. Örn: sutura frontozygomatica ya da sutura sphenoparietale gibi. Sutura sphenoparietale'nin arka ucundaki nokta pterion'dur. Bu noktanın altından a.meningea media'nın r.frontalis'i geçtiği için klinik olarak önemlidir. Os parietale ve os temporale pars squamosa arasında sutura squamosa'da eklem yapar. Sutura squamosa arkaya doğru sutura parietomastoidea ile devam ederek, sutura lambdoidea ve sutura occipitomastoidea'nın birleşme yeri olan asterion'a ulaşır. Yandan bakıldığında en üstteki antropolojik nokta vertex, en öndeki frons, en arkadaki occiput olarak adlandırılır. Angulus mandibula'nın arka alt köşesi, antropolojik olarak gonion

olarak adlandırılır. Bu kısımda fossa temporalis, fossa infratemporalis, fissura orbitalis inferior, fissura pterygomaxillaris, fossa pterygopalatina gibi önemli çukur ve alanlar bulunmaktadır (Yıldırım 2007).

### 2.1.5. Norma Inferior (Basalis)

Cranium tabanının dıştan görülen kısmına basis cranii externa (BCE) denir ve kompleks bir yapıyı içermektedir. BCE sınırlarını önden arkaya doğru maxilla'nın proc.palatinus'u, pars alveolaris'i, os palatum, vomer, proc.pterygoideus, ala majoris ossis sphenoidalis'in dış kısmı, spina ossis sphenoidalis, corpus sphenoidalis'in bir kısmı, os temporale pars squamosa, en arkada os occipitale yapıları oluşturmaktadır (Govsa 2003, Arıncı ve Elhan 1995). Norma inferior'da basis cranii externa'daki yapı ve oluşumlar bulunmaktadır (Arıncı ve Elhan 1995). Palatum osseum (PO), maxilla'nın proc. palatinus'u ile os palatinum'un lamina horizontalis kısmını içerir. Ayrıca bu kısım üzerinde ön kısımda, arcus dentalis adı verilen dişlerin yer aldığı kemerimsi yapı yer alır (Gray's 2008, Arıncı ve Elhan 1995).



Şekil 2.2 Cranium'da arcus dentalis, palatum osseum,foramen magnum sınırları



**Şekil 2.3** Cranium'da basis cranii externa sınırları

Norma basalis önde üst kesici dişler, arkada os occipitale'deki linea nuchalis superior'a kadar uzanmaktadır. Bu bölge cavitas cranii'ye foraminaller aracılığıyla giren ve cavitas cranii'den çıkan pek çok yapıyı içerir. Norma basalis'i 4 alt bölgeye ayırabiliriz.

Norma basalis'in anterior kısmı

Norma basalis'in medial kısmı

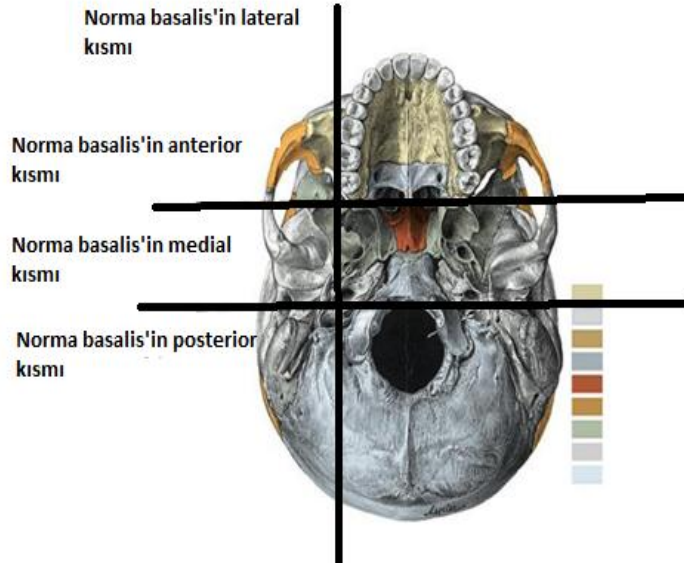
Norma basalis'in posterior kısmı

Norma basalis'in lateralis kısmı

Norma basalis anterior kısmı, önde palatum durum ve arcus alveolaris superior üzerindeki dişleri içerir. Norma basalis'in anterior kısmı anatomik pozisyonda basis cranii'den daha alt seviyede bulunur. Medial ve posterior kısımlar FM'un anterior sınırından geçen plana transversa ile bölünebilmektedir. Medial kısımda os sphenoid'in tabanı, os temporalis'in processus petrosus, os occipitale'nin pars basillaris'i yer almaktadır. Lateral kısımda arcus zygomaticus, fossa mandibularis, pars tympanica ossis temporalis, processus styloideus ve mastoideus bulunur. Posterior kısım orta hatta yer alır. Os occipitale tarafından şekillenir. Medial ve posterior kısımlar cavitas



cranii ile direkt bağlantılıdır. Anterior kısmın fossa cranii anterior'la arasında mesafe bulunmaktadır ve cavitas nasii ile ayrılmıştır (Gray's 2008).



**Şekil 2.4** Norma basalis'in bölümleri (yatay ve dikey çizgiler kaynak kitapta anlatılan şekilde bizim tarafımızdan çizilmiştir)

#### 2.1.5.1 Norma Basalis'in Anterior Kısmı

Mandibula'sı çıkarılmış bir craniumda norma basalis'in anterior kısmı önde maxilla'nın processus palatinus ve pars alveolaris, os palatinum'u, lateralde maxilla'nın proc.zygomatikus'u, ala majoris ossis sphenoidalis'in lateral kısmı, os frontale'yi, posteriorde vomer ve ala majoris ossis sphenoidalis'in posterior kısmını içerir. Son molar dişin arkasından transvers düzlemde çizilen çizginin önünde kalan yapılar norma basalis'in anterior kısmına tekabül etmektedir. Anteriorda, maxilla'daki processus palatinus tarafından şekillenen arcus alveolaris üzerinde bulunan, posteriorde os palatinum'un lamina horizontalis'i sutura criciforme ile birleşir. Sutura palatina media önden arkaya doğru uzanır, os palatina'yı sağ ve sol olarak iki parçaya ayırır. Sutura palatina media, sutura intermaxillaris olarak maxillar central incisor dişler arasında devam eder. Os palatum sagittal ve transvers doğrultuda kemerleşme göstermektedir. Os palatum'un eni ve yüksekliği değişkenlik göstermesine rağmen molar bölgede en ve yükseklik değerleri fazladır. Fossa incisivi, central incisor dişin arkasında yer alır. Foramen incisiva lateralis, canalis incisiva'dan geçerek cavitas nasii'ye ulaşır ve fossa incisivi'nin lateral duvarında yer alır. Foramen incisiva medianus, bazı craniumlarda bulunur, fossa duvarının anterior ve posterior yüzeyine açılır. Fossa incisiva n.nasopalatinus'u, arteria ve vena palatina major'un terminal kısımlarını taşımaktadır.

Foramen incisiva medianus, craniumlarda var olduđu zaman n.nasopalatinus sinister, foramen anterior tarafından, n.nasopalatinus dexter, foramen posterior tarafından taşınır. Foramen palatina major, sutura palatina transversa'nın palatal sınırının yanında yer alır. Vasküler bir oluk olarak arkada daha derin, önde daha sığ olarak foramen'e doğru uzanır. Foramen palatina minor genelde iki tanedir ve foramen palatina major'un arkasında yer almaktadır. Os palatinum'un processus pyramidalis'ini delen lamina pterygoideus lateralis et medialis'in alt sonlanması arasında kamalaşma yaptırır. Os palatinum pek çok küçük foramen ile delinmektedir ve salgılar için oyuklar bulunmaktadır. Değişken prominencia palatina' nın sırtı foramen palatina major' un medialinden arkaya doğru uzanır. Posterior sınır spina nasalis posterior'un arkasına projekte olur. Yetişkinlerde arcus alveolaris' te en fazla 16 soket veya dişler için alveolus'lar bulunmaktadır. Soket'ler arasında derinlik ve boyutlarda farklılık olabilir. Diş kökünün morfolojisine göre soket'lerin bazıları teklidir ve septalar ile bölümlenmiştir.

Fossa nasalis, palatinum durum'un üzerinde uzanır ve orta hatta septum nasii ile bölünür. Septum nasii, superiorda os ethmoidale'nin lamina perpendecularis'i, inferiorda vomer ile şekillenir. Vomer'in üst sınırı, corpus sphenoidalis'in inferior görünümüne, her iki tarafta ala sphenoidalis üzerinde genişlemektedir. İki tane olan apertura nasi posterior (chonae) fossa nasalis'in sonunda yerleşmiştir. Chonae vomer'in serbest posterior sınırı tarafından bölünür ve altında os palatina'nın lamina horizontalis'in posterior sınırı, yukarısında os sphenoidalis, dış kısmında lamina pterygoideus medialis tarafından sınırlandırılır.

#### **2.1.5.2. Norma Basalis'in Medial Kısmı**

Cranial tabanın orta bölümü corpus ossis sphenoidalis, os temporale' nin pars petrosa'sı ve os occipitale'nin pars basillaris'inden (basioccipt) oluşmuştur. Önde chonae ile arkada foramen magnum'un ön sınırında transvers olarak çizilen çizgiye kadar uzanır. Chonae'ları lamina horizontalis ossis palatini, corpus ossis sphenoidalis, vomer, proc.pterygoideus lamina medialis yapıları sınırlandırmaktadır. Norma basalis'in medial kısmında, os sphenoidale üzerindeki proc.pterygoideus lamina lateralis ve lamina medialis arasında fossa pterygoidea bulunur, bunun yukarısında fossa scaphoidea yer alır. Proc.pterygoideus lamina medialis'inin alt ucundaki sert çıkıntı hamulus pterygoideus'tur. Chonae 'nın arkasında basioccipt yer alır. Basioccipt'un ortasında tuberculum pharyngeum yer alır. Basioccipt'un lateralinde os temporale'nin pars petrosa'sı yer alır ve bu ikisi arasında for.lacerum bulunur. For.lacerum'un lateralinde os sphenoidalis üzerinde for.ovale yer alır. For.ovale'nin posteriorunda



for.spinosum bulunur. For.ovale ve for.spinosum'un lateralindeki çıkıntı spina ossis sphenoidalis bu kısımda bulunan önemli anatomik yapılardır.

Norma basalis'in medial kısmı, 2 os temporale'nin processus petrosus'u ile tamamlanır. Processus petrosus'dan norma basalis'in lateral kısmına geçilebilir. Posterior dan basiocciput'un lateral sınırı, anterior dan os sphenoid ala major arasındaki üçgensel boşluğu doldurur. Her processus petrosus, basiocciput ile sutura petro-occipitale ile birleşir, burası posterior daki foramen jugularis'in oluşumu için zayıf bir alandır. Sutura petro-sphenoidalis ve pharyngeotympanic tüp için oluşmuş oluk, processus petrosus ve os sphenoidale ala major'un infratemporal yüzeyi arasında uzanır. Processus petrosus'un apex'i sutura sphenoccipitalis ile birleşmez. Bu zayıflık foramen lacerum'u şekillendirir (Gray's 2008).

Processus pterygoideus, corpus sphenoidalis ve ala major arasındaki birleşim yerinden aşağı doğru uzanır. Lamina pterygoideus lateralis ve lamina pterygoideus medialis olarak 2'ye ayrılır. İkisi arasında fossa pterygoidea bulunur. İnferior daki hariç, anterior daki plakalar kaynaştığında os palatina, processus pyramidalis tarafından ayrılır. Bu alanda genelde suturaların farkına varılabilir. Lateralde, pterygoid tabaka posterior maxillar yüzeyden, fossa pterygoalatina'ya kadar ilerleyen fissura pterygomaxilla ile ayrılır. Lamina pterygoideus medialis'in posterior sınırı keskindir, orta noktanın yanında küçük projeksiyonu vardır. Orta noktanın üzerinde kavis çizer ve pharyngeal sonlanmada tubus pharyngotympanicus'a tutunur. Lamina pterygoideus medialis' in üzerinde fossa scaphoideus'u kapatarak böler. Fossa scaphoideus altında ince hamulus pterygoideus projekte olur, anterior da tensor veli palatini'nin tendonu tarafından oluklaşma meydana gelir. Hamulus pterygoideus, raphe pterygomandibularis'e orjin verir. Lamina pterygoideus lateralis posterolateralde projekte olur, bunun lateral yüzeyi fossa infratemporalis'in medial duvarı tarafından şekillendirilir. Superior da ve lateralde processus pterygoideus, os sphenoidale'un ala major'unun infratemporal yüzeyiyle devam eder ve fossa infratemporalis'in çatısının bir kısmını şekillendirir. Bu yüzey, fissura orbitalis inferior'un posterolateral sınırını şekillendirir. Lateral pterygoid üst parçanın üst parçanın orjini ile birleşerek infratemporal üst kısmı oluşturur. Fissura orbitalis inferior'dan n.maxillaris rr.infraorbitalis, radix zygomaticus'u ve damarlar geçmektedir. Lateralde os sphenoidale ala major'u, os temporale'nin pars squamosa'sı ile eklem yapar.

Ala major ossis sphenoidalis'in medial görünümünde, hilal şeklinde posterior da iki tane olan for.ovale ve for.spinosum basal'den görülebilmektedir. For.ovale for.spinosum'un medialinde yer alır. Lateralinde, os sphenoidalis ala major'unun

infratemporal yüzeyinde for.lacerum yer alır. N.trigeminus divisio mandibularis, n. petrosus minor, a.maxillaris rami meningeae accessoria, fossa infratemporalis'te bulunan plexus venosus pterygoideus'la sinus venosus cavernosus'u birbirine bağlayan vena emissaria'yı taşımaktadır. Posterolateralde daha küçük ve dairesel for. spinosum bulunur. For. spinosum a.meningea media, n.mandibularis ramus meningeae recurrens'i taşır. Spina ossis sphenoidalis'in medial yüzeyi düz ve os sphenoidalis ala majoris'in posterior sınırı ile birleşmektedir. Oluğun anterolateral duvarını şekillendirerek, os temporale pars petrosa tarafından posteromedial kısmı tamamlanır. Bu oluk kartilaginöz pharyngotympanik tüp içermektedir. Posterolateralde os temporale pars petrosa içinde tüpün kemik kısmı bulunur. Bazende for. ovale ve for. spinosum birleşmiş olabilir veya for.spinsum'un posterior sınırı defektli olabilir. Küçük bir foramen olan for. emissaria sphenoidalis(Versalius) bazen for.ovale ve fossa scaphoideus arasında bulunabilir. Bu durumda v.emissaria, fossa infratemporalis'teki plexus venosus pterygoideus ile fossa cranii media'daki sinus cavernosus arasındaki bağlantıyı sağlar.

For. lacerum önde corpus'la, os sphenoid ala major processus pterygoideus'un kökleriyle birleşmektedir, posterolateralde os temporale pars petrosa 'nın apexi ve medialde os occipitale pars basillaris ile komşudur. Hemen hemen dairesel olan canalis caroticus, os temporale pars petrosa'daki for.lacerum'un posterolateralinde ve arkasında uzanır. A.carotis interna, cranium'a canalis caroticus'tan girer, canalis caroticus'ta yükselerek anteromediale döner ve for.lacerum'un posterior duvarına ulaşır. For. lacerum'un üst sınırında yükselerek plexus nervi sympaticus, plexus venosus ile birlikte devam eder. A .pharyngealis ascendens rami meningealis ve v. emissaria, sinus cavernosus'tan for.lacerum'a bağlantı kurar. Canlılarda, for.lacerum'un alt kısmı, embriyolojik chondrocranium'un kartilaginöz artıklarıyla kısmi olarak tıkalıdır. Canalis pterygoideus, basis cranii'den for. lacerum'un ön sınırından, os sphenoidale lamina pterygoideus üzerinden ve arasından görülebilir. Fossa pterygopalatina'ya uzanır, canalis pterygoideus 'un sinirini taşır ve kan damarlarına eşlik eder (Gray's 2008).

### **2.1.5.3. Norma Basalis' in Posterior Kısmı**

Cranial tabanın posterior bölümü büyük ölçüde os occipitale'den oluşmuştur. FM, condylus occipitalis, for. jugularis, proc. mastoideus, os occipitale pars squamosa'nın üzerindeki linea nuchalis superior, canalis hypoglossus, canalis condylaris bu kısımda göze çarpan belirgin yapılardır.

FM anteromedian pozisyonundadır ve fossa cranii posterior'a uzanır. Arkada oval ve geniş olması sebebiyle en büyük çap antero-posterior yöndedir. İçinden geçen yapılar Medulla oblongata'nın son sınırı, meninxler, a.vertebralis, n.accessorius spinalis (dens'teki lig. apicis ve membrana tectoria FM'dan geçerek basiocciput'un iç kısmına tutunur)'dir. Önde, FM ön sınırı condylus occipitale ile hafifçe kesişmektedir. Atlas'ın massa lateralis üzerindeki superior articular faset ile eklemleşip projekte olmaktadır. Her condylus occipitalis oval ve oblik oryantasyondadır. Bu sebeple ön sonlanma arka sonlanmaya nazaran orta çizgiye daha yakındır. Anteroposterior yönde konveks özelliği belirgindir, transvers yönde daha azdır, medial görünümü ligament yapılına tutunmasından dolayı pürtüklüdür.

Canalis hypoglossus lateral yönde ve hafif öne doğrudur. Condyle yapısıyla derinlemesine bağlantı kurar. N.hypoglossus, a.pharyngealis ascendens ramus meningealis, plexus basillaris'in v.emisseria'sını taşır. Bir çukur olan fossa condylaris, condylus occipitalis'in hemen arkasında ve ardında uzanır. Bazende sinus sigmoideus' tan v.emisseria için canalis condylaris içerir. Baş tamamen ekstansiyon pozisyonuna getirildiğinde, fossa condylaris atlas'ın posterior sınırına uyum sağlar. Processus jugularis, her condylus'un lateralindeki os temporale pars petrosa ile eklem yapar ve önündeki serbest sınırı, for. jugulare'nin posterior sınırını şekillendirir (Gray's 2008).

#### **2.1.5.4. Norma Basalis'in Lateral Kısmı**

Basis cranii'nin lateral kısmı, anteriorda arcus zygomaticus, fossa infratemporalis'i, posteriorda fossa mandibularis, lamina tympanicus, processus styloideus, processus mastoideus yapılarını içermektedir.

Os temporalde'deki zayıf duvarlı çöküntü olan fossa mandibularis, mandibula uzaklaştırıldığında kolaylıkla gözlemlenebilir. Arcus zygomaticus, fossa mandibularis'in önünde lateralde uzanır, ayrı bir yükselti olan eminencia artuata fossa mandibularis'in anteriorunda uzanır. Fossa mandibularis'in arkasında 3 tane fissura fark edilmektedir. Meatus acusticus externus'un anterior sınırından kıvrım yapar. Zayıf kama şeklinde bir kemiğin şekillendirdiği, tegmen tympani'nin inferior sınırı, fissura içinde uzanarak fissura squamotympanicus'u fissura petrotympanicus ve fissura petrosquamosa olarak 2'ye ayırır. Fissura petrotympanicus, n.facialis ramus chorda tympani'yi, cavitas cranii'den fossa infratemporalis'e taşır.

Foramen stylomastoideus, os temporale'nin lateral görünümündeki, processus mastoideus ve processus styloideus arasında uzanır. N.facialis ve a.stylomastoideus'u

taşıır. Oluk Őeklinde olan fossa digastrica, processus mastoideus'un medialinde uzanır ve n.facialis ramus digastricus'a orjin verir. OluĐun a.occipitalis ile baĐlantılı haliylefossa digastrica genellikle medialde yer alır. Sinus sigmoideus v.emisseria'yı taşıdığı zaman foramen mastoideus'un yanında veya sutura occipitomastoideus'un iĐinde olabilir. Meatus acusticus externus, processus mastoideus'un önünde bulunur. Processus styloideus'un tabanı kısmen iĐe doĐru Őekillenerek processus vaginalis'i oluŐturur (Govsa 2003).

## 2.2. Noktalı Alan ÖlĐüm Cetveli (Point- Counting)

Stereoloji genel manada, yapıların sayı, uzunluk, alan ve hacim gibi sayısal deĐerleri ile uğraŐan yöntem bilimidir. Sterolojik metotlar yapıların iki boyutlu kesit görüntülerinden, üç boyutlu özelliklerinin anlaşılmasını saĐlar. Geleneksel metotlarda, üç boyutlu yapılar çoĐunlukla iki boyutlu kesit veya görüntülerle deĐerlendirilmektedir. Bu deĐerlendirme incelenen yapı veya yapı iĐindeki bir bileŐenin hacim deĐiŐiklikleri hakkında subjektif bir deĐerlendirmedir. Stereolojik metotlar araŐtırma laboratuvarları iĐin hazırlanmıŐ bilgisayar destekli stereolojik analiz sistemlerinde uygulanabildiĐi gibi basit araĐ ve gereĐlerin kullanımı ile düşük maliyetlerle de uygulanabilme imkânı sunmaktadır.

Kesit görüntülerindeki yüzey alanlarının ölçülmesi bu prensip ile hacim hesaplamının ikinci ve daha önemli basamaĐıdır. Yüzey alanları bilgisayar destekli görüntü analiz cihazları kullanılarak, planimetrik yöntemlerle ölçülebilir. Ancak, yapılan çalıŐmalar kesit yüzey alanlarının ölçülmesinde, noktalı sayım tekniklerinin planimetrik tekniklerden daha güvenilir ve etkin bir yaklaŐım olduĐunu göstermiŐtir.

Stereolojide en sık kullanılan kesit yüzey alanı hesaplama yöntemi, noktalı alan ölçüm cetvelinin (NAÖC) kullanılmasıdır. Bu cetvel Őeffaf bir asetat üzerinde belli aralıklarla yerleŐtirilmiŐ noktalardan oluŐmaktadır (*Clatterbuck ve Sipos 1997, Őahin vd 2001, Odacı vd 2005, ÇolakoĐlu 2006, Arslan 2007*).

NAÖC düzenli olarak sıralanmıŐ (+) Őeklindeki iŐaretlerden oluŐur ve iki çizginin keŐiŐmesi ile elde edilen sıfır boyutlu noktayı tanımlamakta kullanılır. Noktalı alan ölçüm cetvelinde "nokta"nın tanımına uygun olarak iki doĐrunun keŐiŐim yeri, yani + iŐaretinin iki kolunun birleŐtiĐi köŐe, nokta olarak kullanılır. Bu noktalar eŐit aralıklarla dizilidir ve her biri belli bir alana karŐılıklı gelmektedir. NAÖC, BT ya da MRG üzerine rastgele olarak atılır ve ilgilenilen yapının kesit görüntüsü ile keŐiŐen noktalar sayılır. Toplam nokta sayısı, griddeki iki nokta sayısının alanı ile çarpılarak alan hesaplaması

yapılmıştır. Bizim çalışmamızda, iki nokta arası 1 cm. olarak alınmıştır, bu yüzden alan hesaplanırken 1 cm. X 1 cm.= 1 cm<sup>2</sup> alan çarpanı olarak hesaplamalarda kullanılmıştır.

NAÖC ile yapılacak kesit yüzey alanı hesaplamalarında, önemli bir diğer konu cetvelin nokta sıklığıdır. Kesit izdüşümünün kenarları karmaşık bir yapılanma gösteren kesit görüntüleri için sık noktalı cetveller uygundur. Düzgün kenarlı kesit görüntüleri için ise, seyrek noktalı alan ölçüm cetveli kullanılmalıdır. Stereolojik metotlardaki etkinlik prensibi uyarınca, kabul edilebilir hata katsayısı sınırları içinde kalmak şartıyla, mümkün olan en seyrek nokta aralığına sahip NAÖC kullanılmalıdır.

### 2.3. Area Fraction (Alan Örnekleme Oranı=AÖÖ)

Röntgenler üç boyutlu objelerin iki boyutlu yansıma alanını gösterir. Bu sebeple röntgenler, x ışınına maruz kalmış organ veya yapıların yansımasıdır. İki boyutlu görüntülerin yansıma alanları araştırma ya da klinik amaçlı incelenen yapıların büyüklüğünü değerlendirmek için kullanılır. Direk röntgenler üzerinde en iyi kalitede görüntü elde etmek için cihazlar geliştirilmiştir. Genel olarak görüntü dijital olarak basılır, büyültme-küçültme ölçeği içermez (CT ve MRI görüntülerinde).

Bazı otomatik makine ve yazılımlar, yansıma alanı elde edilen objenin sınırlarını ölçebiliyorken, bu durum patolojik ve normal obje veya organların boyutunu hesaplarken basit bir yöntemdir. Fakat görüntüler ölçek içermediğinden, bazı obje veya organların boyut farklılıkları direk röntgen yardımı olmadan monitorize edilemez.

Referans yüzey alanı içindeki komponentin yüzey alan örnekleme oranı biyomedikal bilimlerde basit bir parametredir. Bu faz ya da komponentin tüm yapı içindeki oranı olarak ifade edilmektedir. Y referans alanı içindeki X fazının yüzey alan örnekleme oranı aşağıdaki formülle ifade edilir.

$$Ss(X,Y)=\frac{Y \text{ referans alanı içindeki X fazının yüzey alanı}}{Y \text{ referans yüzey alanı}} \quad 1.$$

Formül şu şekilde basitleştirilebilir.

$$Ss(X,Y)=\frac{Ax}{Ay} \quad 2.$$

$A_x=X$  fazının yüzey alanını gösterir.

$A_y=Y$  referans yüzey alanını gösterir.

Yüzey oranı 0'dan 1'e kadar sıralanır, bazen de elde edilen değer 100 ile çarpılarak yüzdesi ifade edilir. Böylelikle son formül şu şekilde olur.

$$Ss(X,Y)=\frac{A_x}{A_y} \times 100 \quad 3.$$

### 2.3.1. AÖO Hesaplamasında NAÖC Tekniği

AÖO, FM-BCE ve PO-BCE arasındaki büyüklük bağlantısını hesaplamak için kullanılan bir terimdir. PO ve FM'nin AÖO hesaplamak için çalışmamızda A4 boyutunda asetat kağıdı kullanılmıştır. Nokta sayısını hesaplamak için BCE'nin dolayısıyla FM ve PO'nun yansıma alanına asetat kağıdı rastgele atılmıştır. Asetat kağıdı üzerinde iki "+" arasında 1cm'lik mesafe bulunmaktadır. İlgilenilen alan üzerindeki noktalar sayılmıştır, kesişen noktalar (+'ların sağ üst köşesi de) sayıma dahil edilmiştir.

$$PAF=\frac{\sum Pfm}{\sum Pbce} \times 100$$

$\sum Pfm$ =FM üzerindeki toplam nokta sayısı

$\sum Pbce$ =BCE üzerindeki toplam nokta sayısını gösterir.

AÖO birimi yüzde olduğu için resimler üzerinde büyültme-küçültme ölçeği gerektirmez. (Bulut ve vd 2009).

### 2.4. Kadın-Erkek Kimliklendirme

Cinsiyet tahmini kimliklendirmenin en önemli basamağıdır. Çünkü yaş, boy ve ırkın tesbit edilmesi bizlere geniş bir aralık vermekte iken, cinsiyet belirlenmesi olguların yarısını dışlamamızı sağlamaktadır. İskelet kalıntılarında cinsiyet tahminindeki doğruluk oranı, biyolojik çeşitliliğe, kemiklerin parçalanma derecesine ve kişinin yaşına bağlı olarak değişir. İskelet üzerindeki cinsiyetler arası farklılıklar doğumdan önce gelişmeye başlar. Ancak belirgin cinsiyet farklılıkları puberte sonuna(genellikle 15-18 yaş periyodu) kadar oluşmaz. 17 yaş civarında hormonal etkilerin görülmesiyle,

özellikle 3. on yıllık yaşam periyodunda kemikler üzerinde farklı etkiler oluşur. Pubertenin altında olan çocuk iskeletlerinden yapılan cinsiyet tahminlerinin çok fazla güvenilirliğinin olmamasına karşın, erişkinlerde tam bir iskelet bulunduğu çok fazla yüksek oranda doğru olarak cinsiyet tahmini yapılmaktadır. Erişkinlerde cinsiyet farklılaşması, kadının fizyolojik ve anatomik olarak çocuk doğurmaya uyum yapmış bir yapısının olması ve yüksek primatlara özgü dişi ve erkek arasındaki vücut büyüklüğü kas yapısı farkından ileri gelmektedir. Tarih öncesi dönemde grup içinde avcılık görevini erkeklerin üstlenmesiyle daha kuvvetli kaslar geliştirdikleri bilinmektedir. Modern insanın ortaya çıkışından sonrada güç gerektiren işleri büyük oranda erkeklerin yapması fiziksel koşulların değişmesine ve kadın-erkek arasındaki cinsiyet farklılaşmasına neden olmaktadır. Erkeklerin kadınlara göre daha iri bir yapıya sahip olmasından kaynaklı cinsiyet farklılıkları pek çok iskelet elemanında morfolojik olarak tesbit edilmektedir. Gözleme dayalı olarak kafatasından cinsiyet belirlenmesinde mastoid çıkıntı, oksipital bölge, orbita ve glabella gibi yapılar önemlidir, fakat bu bölgelerin parçalanmış olması durumunda morfolojik değerlendirme ile cinsiyeti belirleyebilmek kolay değildir. Bu gibi durumlarda basis cranii'de yer alan foramen magnum cinsiyet tahmininde kullanılabilir. Teixeria 1982 yılında 20 kadın ve 20 erkek iskeleti üzerinde cinsiyet belirlemede foramen magnum alanının kullanılmasıyla ilgili bir ön çalışma yapmıştır. Cinsiyete özgü farklılıklar kafatasında hem metrik hem de morfolojik olarak oluşmuştur. Kadın kafatası, dışarıdan bakıldığında erkeklerinkine oranla daha küçük ve narin bir yapı gösterir. İntrauterin dönemde ve yaşamın ilk dönemlerinde ölen bireylerin kemiklerinde cinsiyete özgü çok büyük farklılıklar gözlenmezken, adolesan dönemden sonraki bireylerin kemiklerinde cinsiyet farklılıkları gelişmeye başlar.

Aşağıda anlatılan özellikler puberteden sonra gelişir ve yaşlılıkla birlikte modifiye olur. Bu nedenle morfolojik olarak bu ayırım noktaları yaklaşık 20 ile 55 yaşlar arasında kullanılabilir. Ayrıca cinsiyet tahmini üzerinde yaşın etkisi kadar ırkın da etkisi vardır. Morfolojik olarak cranium'un cinsiyetler arası farklılık gösteren genel karakteristikleri şu şekildedir:

- ❖ *Genel görünüm:* Kadınlarda yuvarlak ve düzgün, erkeklerde kabadır.
- ❖ *Boyut:* Erkek kafatası daha geniştir, endokranial hacmi 200 ml'den daha fazladır.
- ❖ *Kas sırtları:* Erkeklerde geniş kasların tutunma yerleri daha belirgindir, özellikle oksipital ve temporal bölgelerdeki çıkıntılar barizdir.
- ❖ *Supraorbital kenar:* Erkek kafatasında daha belirgindir ve kadında olmayabilir.

- ❖ *Glabella*: Kadında; küçüktür ya da yoktur, erkekte ise belirgindir, ancak bu zayıf derecede bir ayırt edici özelliktir.
- ❖ *Processus mastoideus*: Erkek kafatasında daha geniştir.
- ❖ *Palate*: Erkeklerde daha büyüktür, “U” şekli daha düzenlidir. Daha küçük olan kadın damağı parabolik olma eğilimindedir.
- ❖ *Orbitalar*: Erkek kafatasında yüzde daha altta yerleşmiştir. Kadınlara göre daha kare ve özellikle üst kenarı daha az keskin özelliğe sahiptir.
- ❖ *Burun açıklığı*: Erkek kafatasında daha yüksek ve daha dardır, kenarları keskindir. Burun kemikleri daha geniş ve kadınlarda daha dar açıdır.
- ❖ *Alın*: Kadın kafatasında yüksek ve diktir. Erkeklerde daha yuvarlak bir infantil konturu vardır.
- ❖ *Dişler*: Kadınlarda daha küçüktür, molarlar genellikle dört dişçiklidir. Erkeklerde 1. molar genellikle beş-tüberküllüdür.
- ❖ *Processus zygomaticus*: Erkekten dışa yaylanması daha belirgindir.
- ❖ *Mandibula*: Kafatasının en dimorfik parçası mandibuladır. Mandibula hem morfolojik hem de metrik anlamda en yaygın olarak kullanılmaktadır. Bu kemiğe ait ramus mandibula posterior kenarındaki açılma kadın ve erkek arasındaki en belirgin fark olarak gösterilmektedir. Mandibula erkek kafatasında geniştir. Kadın çeneleri daha yuvarlak ve ön noktada daha az çıkıntısı vardır. Simfizisin vertikal yüksekliği erkeklerde büyüktür. Erkeklerde ramus daha diktir, açığı gövdesi oluşturur ve açısı 125°’den daha azdır. Erkekten kondiller ve ramus ascendens daha geniştir ve daha belirgin processus coronoideus vardır (Loth ve İşcan 2000).

## 2.5. Hipotez

Hipotez 1: Intracranial hacim,basis cranii externa yüzey alanı arasında ilişki vardır.

Hipotez 2: Intracranial hacim,foramen magnum alanı arasında ilişki vardır.

Hipotez 3: Intracranial hacim,palatum osseum alanı arasında ilişki vardır.

Hipotez 4: Basis cranii externa yüzey alanı ile foramen magnum alanı arasında ilişki vardır.

Hipotez 5: Basis cranii externa yüzey alanı ile palatum osseum alanı arasında ilişki vardır.

Hipotez 6: Palatum osseum alanı ile foramen magnum alanı arasında ilişki vardır.

Hipotez 7: Adli tıpta kullanılan kimliklendirme kriterlerine göre cinsiyetleri belirlenen craniumlar arasında cinsiyet farklılığı vardır.



### **3. GEREÇ VE YÖNTEMLER**

#### **3.1. Araştırmanın Tipi**

Araştırmanın tipi tanımlayıcı bir araştırmadır.

#### **3.2. Araştırmanın Yeri ve Zamanı**

Araştırma 2015 güz ve bahar dönemlerinde, Pamukkale Üniversitesi Tıp Fakültesi Anatomi Laboratuvarı'nda yapılmıştır.

#### **3.3. Araştırma Evren ve Örneklemi**


Araştırma evrenini Pamukkale Üniversitesi Tıp Fakültesi Anatomi Laboratuvarı'na ait 25 adet erişkine ait cranium oluşturmaktadır. Bu cranium'ların basis cranii ve foramen magnum kısımları sağlam olduğu için üzerinde ölçüm yapılmıştır. Cranium'ların kırık ve hasarlı olanları çalışma dışında tutulmuştur.

#### **3.4. Çalışma Materyalleri**

Araştırmada basis cranii externa alanını fotoğraflamak için Canon 650d profesyonel fotoğraf makinası kullanılmıştır. Basis cranii externa alanını üstten 90 derecelik açıyla çekmek amacıyla tripod kullanılmıştır. Cranium'ların norma inferior'unu sabitleyebilmek için calvaria üstüne oyun hamuruyla sabitleme yapılmıştır. Cranium'ların yanına cetvel koyularak fotoğraflanmıştır. Fotoğraflanan görüntüleri bilgisayar ortamına taşımak için flash bellek kullanılmıştır. Tüm sayımlar için Noktalı alan ölçüm cetveli metodu kullanılmıştır. Ölçümü için, satır ve sütunları arasında 1cm'lik mesafe bulunan, + işaretleri çizilmiş ızgara sistemi (grid) yapılmış, asetat kağıdı kullanılmıştır.



**Şekil 3.1** Fotoğraflama düzeneği



**Şekil 3.2** Noktalı alan ölçüm cetvelinde ölçüm yaptığımız 1×1 cm'lik asetat kağıdı (Izgara sistemi)

### **3.4.1. Intracranial Hacim Ölçümü**

Araştırmamızda craniumların intracranial hacmini ölçmek için, foramen magnum'dan cavitas cranii içine poşet yerleştirilmiştir. Poşet foramen magnum seviyesine kadar doldurulmuştur. Poşet içindeki su 1000 cc ve 500 cc'lik silindirik ölçüm kabına dökülerek ölçüm yapılmıştır. 25 tane cranium 3 kez ölçülerek, ölçümlerin ortalaması alınmıştır.



**Şekil 3.3** Foramen magnum seviyesine kadar su ekleme



**Şekil 3.4** Cavitas cranii içine doldurulan suyun beherlere aktarılması



**Şekil 3.5** Silindirik ölçüm kaplarıyla ölçümün yapılması

Pamukkale Üniversitesi Adli Tıp Anabilim Dalı tarafından çalışmaya aldığımız cranium'ların cinsiyet tahminleri belli kriterler dikkate alınarak yapılmıştır. Morfolojik olarak kafatasının cinsiyetler arası farklılık gösteren genel karakteristikleri şu şekildedir:



- ❖ *Genel görünüm:* Kadınlarda yuvarlak ve düzgün, erkeklerde kabadır.
- ❖ *Boyut:* Erkek kafatası daha geniştir, endokranial hacmi 200 ml'den daha fazladır.
- ❖ *Kas sırtları:* Erkeklerde geniş kasların tutunma yerleri daha belirgindir, özellikle oksipital ve temporal bölgelerdeki çıkıntılar barizdir.
- ❖ *Supraorbital kenar:* Erkek kafatasında daha belirgindir ve kadında olmayabilir.
- ❖ *Glabella:* Kadında; küçüktür ya da yoktur, erkekte ise belirgindir, ancak bu zayıf derecede bir ayırt edici özelliktir.
- ❖ *Processus mastoideus:* Erkek kafatasında daha geniştir.
- ❖ *Palate:* Erkeklerde daha büyüktür, "U" şekli daha düzenlidir. Daha küçük olan kadın damağı parabolik olma eğilimindedir.
- ❖ *Orbitalar:* Erkek kafatasında yüzde daha altta yerleşmiştir. Kadınlara göre daha kare ve özellikle üst kenarı daha az keskin özelliğe sahiptir.
- ❖ *Burun açıklığı:* Erkek kafatasında daha yüksek ve daha dardır, kenarları keskindir. Burun kemikleri daha geniş ve kadınlarda daha dar açıdır.
- ❖ *Alın:* Kadın kafatasında yüksek ve diktir. Erkeklerde daha yuvarlak bir infantil konturu vardır.
- ❖ *Dişler:* Kadınlarda daha küçüktür, molarlar genellikle dört dişçiklidir. Erkeklerde 1. molar genellikle beş-tüberküllüdür.
- ❖ *Processus zygomaticus:* Erkeklerde dışa yaylanması daha belirgindir.
- ❖ *Mandibula:* Kafatasının en dimorfik parçası mandibuladır. Mandibula hem morfolojik hem de metrik anlamda en yaygın olarak kullanılmaktadır. Bu kemiğe ait ramus mandibula posterior kenarındaki açılma kadın ve erkek arasındaki en belirgin fark olarak gösterilmektedir (Loth ve İşcan 2000). Mandibula erkek kafatasında geniştir. Kadın çeneleri daha yuvarlak ve ön noktada daha az çıkıntısı vardır. Simfizisin vertikal yüksekliği erkeklerde büyüktür. Erkeklerde ramus daha diktir, açığı gövdesi oluşturur ve açısı 125°'den daha azdır. Erkeklerde kondiller ve ramus ascendens daha geniştir ve daha belirgin processus coronoideus vardır.

Adli tıp anabilim dalında görevli 2 ayrı araştırmacı çalışmaya aldığımız craniumları yukarıdaki kriterler doğrultusunda, birbirinden bağımsız olarak çift kör olarak değerlendirmişlerdir.

### 3.4.2. Noktalı Alan Ölçüm Cetveli (Point-Counting Method =NAÖC)

Bilgisayar ortamına aktarılan cranium resimleri üzerine ölçüm için hazırlanan 1x1cm'lik işaretleri olan asetat kağıdı rastgele atılmıştır. Ekranı 20 inç olan

bilgisayarda resmin altında ve kenarındaki cetvelle, kullanılan cetvelin aynı uzunlukta olmasına dikkat edilmiştir. Basis cranii externa sınırları çizilerek, bu alanda bulunan + işaretleri sayılmıştır. Sayım işlemi her bir kesit görüntüsü için üç defa yapılmış ve bu sayımların ortalaması alınmıştır. Sayım esnasında NAÖC üzerinde bulunan ve noktayı temsil eden işaretin sağ üst köşesi kullanılmıştır.



**Şekil 3.6** Noktalı alan ölçüm cetveli uygulanması NAÖC 2 doğrunun keşişim yeri (+) işaretinin 2 kolunun keşiştiği köşe(okla gösterilen) nokta olarak kullanılır(Steroloji kurs notları 2006).

### 3.4.3. Area Fraction (Alan Örnekleme Oranı=AÖÖ)

İstenilen alanın tüm alandaki yüzde oranıdır. İstedığımız parçanın tüm alanda ne kadar yer kapladığı hakkında bilgi vermektedir. Final verinin birimi yüzdedir. Referans alınan BCE alanı iken, oranlamak istediğimiz alan PO ve FM alanıdır. Bu oranlama ayrı ayrı PO alanının BCE alanına oranı, FM alanının yine BCE alanına oranı şeklinde

yüzde olarak verilmiştir. Çalışmamızda, Bulut ve ark 2012'de yaptıkları çalışmada kullandıkları formülü, modifiye ederek kullanılmıştır. PO'nun AÖO (area fraction'u) şu şekilde formüle edilebilir.

$$PAF = \frac{PPO}{PBCE} \times 100$$

PAF=Area Fraction Projeksiyon

PPO=PO projeksiyonu (palatum osseum üzerindeki nokta sayısı)

PBCE=BCE projeksiyonu (basis cranii externa üzerindeki nokta sayısı)

FM'un area fraction'u şu şekilde formülize edilir.

$$PAF = \frac{PFM}{PBCE} \times 100$$

PAF=Area Fraction Projeksiyon

PFM=FM projeksiyonu (foramen magnum üzerindeki nokta sayısı)

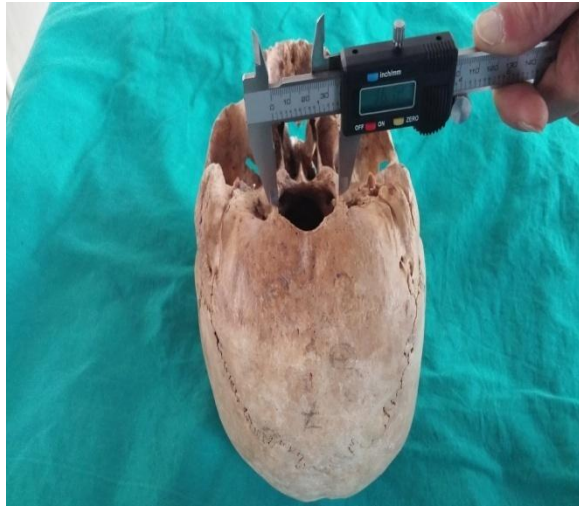PBCE=BCE projeksiyonu (basis cranii externa üzerindeki nokta sayısı)

#### 3.4.4. Kaliperle Ölçüm

FM'u anterior ve posteriorda en uzun mesafesi ve horizontal çaplarında en uzun mesafe dijital kaliper kullanarak ölçülmüştür. Çalışmamızda TorQ marka , 0-150 mm ölçüm aralığına sahip, elektronik dijital kaliper kullanılmıştır. Ölçümler 3 kere tekrar edildikten sonra sonuçlar not edilmiş ve ortalamaları alınmıştır. Kaliperde mm cinsinden ölçülen değerler cm'ye dönüştürülmüştür.



**Şekil 3.7** FM'nin anterior ve posterior uzunluk mesafesinin kaliperle ölçümü



**Şekil 3.8** FM'nin transvers uzunluk mesafesinin kaliperle ölçümü

Klasik yöntemle FM alanı, Rortal formülü kullanılarak hesaplanmıştır. Bu formüle göre FM alanı= $1/4 \times \pi \times \text{FM transvers uzunluğu} \times \text{FM en uzun ant-post. mesafesi}$  şeklindedir. Bizim ölçtüğümüz değerleri formülde yerine koyarak alan hesaplanmıştır.

### 3.5. Araştırmanın Parametreleri

ICH (İntracranial hacim)

FM (Foramen magnum alanı)

BCE (Basis cranii externa alanı)

PO (Palatum osseum alanı)

FMap (Foramen magnum anterior posterior uzunluk mesafesi (ekran üzerinde ölçülen))

FMt (Foramen magnum transvers uzunluk mesafesi (ekran üzerinde ölçülen))

FMa (Foramen magnum'un Routil formülüne göre hesaplanmış hali)

FMap1 (Kaliperle ölçülen foramen magnum anterior posterior uzunluk mesafesi)

FMt1 (Kaliperle ölçülen foramen magnum transvers uzunluk mesafesi)

FM% (Foramen magnum'un BCE tüm alanındaki yüzdesi)

PO% (Palatum osseum'un BCE tüm alanındaki yüzdesi)

Noktalı alan ölçüm cetveli (Point-counting=NAÖC)

Area fraction (Alan örnekleme oranı=AÖO)

### **3.6. Verilerin Toplanması**

Intracranial hacim değerleri 3 kere tekrarlanarak ölçümü yapılmıştır. Ölçüm değerleri  $\text{cm}^3$  cinsinden not edilmiştir. Foramen magnum ve palatum osseum yüzey alanı  $\text{cm}^2$  cinsinden hesaplanmıştır. Elde edilen bütün veriler not edilmiştir.

### **3.7. Verilerin Değerlendirilmesi / İstatiksel Analiz**

Çalışma süresince elde edilen verilerin analizi bilgisayar ortamında SPSS 21(Statistical Package for Social Sciences) programında yapılmıştır. Elde edilen tüm verilerin ortalamaları ve standart sapmaları bulunmuştur. Korelasyon analizi yapılmıştır.

### **3.8. Etik Kurul Onayı**

Tüm çalışmamız Pamukkale Üniversitesi Girişimsel Olmayan Klinik Araştırmalar Etik Kurulu'nun 30.12.2014 tarih ve 18 sayılı kurul toplantısının izin onayı ile gerçekleştirilmiştir.



#### 4. BULGULAR

Pamukkale Üniversitesi Anatomi Laboratuvarı'nda bulunan cranium'lardan 25 tanesinin basis cranii externa, foramen magnum çevresi ve calvaria'sı sağlam olanlar çalışmaya dahil edilmiştir. Hasarlı ve kırık olan craniumlar çalışmaya dahil edilmemiştir.

Adli Tıp Anabilim Dalı tarafından cranium'lardan cinsiyet tayini belli kriterler dikkate alınarak değerlendirilmiştir. Çalışmadaki ölçümler cinsiyetleri bilinmeden çift kör olarak yapılmıştır. Değerlendirilmeye alınan 25 cranium'un 7 tanesinin kadın, 18 tanesinin erkek cinsiyette olduğu saptanmıştır. Cranium'ların numaralarına göre cinsiyetleri not edilmiştir.

**Tablo 4. 1** Tüm cranium'larda verilerin ortalama, standart sapma, medyan, minimum, maksimum değerleri

Tüm Cranium'lar (n=25)		
	Ortalama $\pm$ Std.Sapma	Medyan (Min - Maks)
İCH (cm <sup>3</sup> )	1302,4 $\pm$ 113,8	1290(1120-1545)
BCE (cm <sup>2</sup> )	323,24 $\pm$ 44,85	327(236-407)
FM (cm <sup>2</sup> )	17,96 $\pm$ 3,82	18(11-27)
FM <sub>AP</sub> (cm)	5,14 $\pm$ 0,53	5(4-6)
FM <sub>T</sub> (cm)	4,66 $\pm$ 0,66	4,5(3,5-6)
FM <sub>AP1</sub> (cm)	3,87 $\pm$ 0,53	3,72(3,22-4,86)
FM <sub>T1</sub> (cm)	3,37 $\pm$ 0,52	3,11(2,75-4,52)
FM <sub>A</sub> (cm <sup>2</sup> )	24,15 $\pm$ 5,07	24,75(14-33)
PO (cm <sup>2</sup> )	58,32 $\pm$ 12,64	58(40-82)
FM%	18,48 $\pm$ 3,25	18(12,14-27,78)
PO%	5,69 $\pm$ 1,06	5,56(4,26 $\pm$ 9,26)

**Tablo 4.2** Erkek ve kadınlardaki verilerin ortalama, standart sapma, medyan, minimum, maksimum değerleri

	Erkek (n=18)		Kadın (n=7)		p
	Ortalama $\pm$ Std. Sapma	Medyan (Min - Maks)	Ortalama $\pm$ Std. Sapma	Medyan (Min - Maks)	
ICH (cm <sup>3</sup> )	1307,5 $\pm$ 100,17	1302,5 (1155 - 1500)	1289,29 $\pm$ 151,97	1270 (1120 - 1545)	0,728
BCE (cm <sup>2</sup> )	325,94 $\pm$ 47,60	327,5(239-407)	316,29 $\pm$ 39,36	325(236-356)	0,639
FM (cm <sup>2</sup> )	18,28 $\pm$ 4,23	18(11-27)	17,14 $\pm$ 2,61	18(12-20)	0,517
FM <sub>AP</sub> (cm)	5,14 $\pm$ 0,56	5(4-6)	5,14 $\pm$ 0,48	5(4,5-6)	0,79
FM <sub>T</sub> (cm)	4,72 $\pm$ 0,73	4,75(3,5-6)	4,5 $\pm$ 0,41	4,5(4-5)	0,349
FM <sub>AP1</sub> (cm)	3,84 $\pm$ 0,58	3,57(3,22-4,86)	3,96 $\pm$ 0,36	3,85(3,59-4,64)	0,297
FM <sub>T1</sub> (cm)	3,37 $\pm$ 0,56	3,09(2,75-4,52)	3,37 $\pm$ 0,46	3,29(2,93-4,27)	0,701
FM <sub>A</sub> (cm <sup>2</sup> )	24,5 $\pm$ 5,52	26,13(14-33)	23,25 $\pm$ 3,88	22,5(18-30)	0,591
PO (cm <sup>2</sup> )	58,72 $\pm$ 13,78	57(42-82)	57,29 $\pm$ 9,93	58(40-67)	0,805
FM%	18,46 $\pm$ 3,78	17,84(12,14-27,78)	18,55 $\pm$ 1,28	18,10(16,7-20,5)	0,948
PO%	5,74 $\pm$ 1,23	5,34(4,26-9,26)	5,57 $\pm$ 0,44	5,58(4,85-6,02)	0,976

Kadınların ve erkeklerin intracranial hacim değerleri arasında istatistiksel olarak anlamlı farklılık bulunmamıştır (p=0,728). Erkeklerin intracranial hacim değerleri kadınlar göre yüksek gözlenmiştir ancak bu farklılık istatistiksel olarak anlamlı değildir.

Kadınların ve erkeklerin basis cranii externa alan değerleri arasında istatistiksel olarak anlamlı farklılık bulunmamıştır (p=0,639). Erkeklerin basis cranii externa alan değerleri kadınlar göre yüksek gözlenmiştir ancak bu farklılık istatistiksel olarak anlamlı değildir.

Kadınların ve erkeklerin foramen magnum alan değerleri arasında istatistiksel olarak anlamlı farklılık bulunmamıştır (p=0,517). Erkeklerin foramen magnum alan değerleri kadınlar göre yüksek gözlenmiştir ancak bu farklılık istatistiksel olarak anlamlı değildir.

Kadınların ve erkeklerin foramen magnum anterior-posterior uzunluk ölçümleri arasında istatistiksel olarak anlamlı farklılık bulunmamıştır (p=0,79). Kadınların foramen magnum anterior-posterior uzunluk ölçümleri erkeklere göre yüksek gözlenmiştir ancak bu farklılık istatistiksel olarak anlamlı değildir.

Kadınların ve erkeklerin foramen magnum transvers uzunluk ölçümleri arasında istatistiksel olarak anlamlı farklılık bulunmamıştır ( $p=0,349$ ). Erkeklerin foramen magnum transvers uzunluk ölçümleri kadınlara göre yüksek gözlenmiştir ancak bu farklılık istatistiksel olarak anlamlı değildir.

Kadınların ve erkeklerin kaliperle ölçülen foramen magnum anterior posterior uzunluk değerleri arasında istatistiksel olarak anlamlı farklılık bulunmamıştır ( $p=0,297$ ). Kadınların foramen magnum transvers uzunluk değerleri erkeklere göre yüksek gözlenmiştir ancak bu farklılık istatistiksel olarak anlamlı değildir.

Kadınların ve erkeklerin kaliperle ölçülen foramen magnum transvers uzunluk değerleri arasında istatistiksel olarak anlamlı farklılık bulunmamıştır ( $p=0,701$ ). Kadınların ve erkeklerin foramen magnum transvers uzunluk değerleri eşit gözlenmiştir ancak bu istatistiksel olarak anlamlı değildir.

Kadınların ve erkeklerin foramen magnum alan değerleri arasında istatistiksel olarak anlamlı farklılık bulunmamıştır ( $p=0,591$ ). Erkeklerin foramen magnum alan değerleri kadınlara göre yüksek gözlenmiştir ancak bu farklılık istatistiksel olarak anlamlı değildir.

Kadınların ve erkeklerin palatum osseum alan değerleri arasında istatistiksel olarak anlamlı farklılık bulunmamıştır ( $p=0,805$ ). Erkeklerin palatum osseum alan değerleri kadınlara göre yüksek gözlenmiştir ancak bu farklılık istatistiksel olarak anlamlı değildir.

**Tablo 4.3** Cranium'lardaki ölçüm sonuçları

Toplam (n=25)		ICH	BCE	FM	PO	FMap	FMh	FMa	FMap1	FMh1	FM%	PO%
ICH	r	1	-,006	,120	,003	,001	-,003	-,021	,165	,236	-,139	-,032
	p		,976	,568	,988	,997	,990	,922	,430	,257	,507	,880
BCE	r		1	<b>,543**</b>	<b>,587**</b>	<b>,440*</b>	<b>,453*</b>	<b>,513**</b>	-,135	-,333	,135	,005
	p			<b>,005</b>	<b>,002</b>	<b>,028</b>	<b>,023</b>	<b>,009</b>	,520	,104	,521	,980
FM	r			1	<b>,482*</b>	<b>,732**</b>	<b>,724**</b>	<b>,836**</b>	-,111	-,102	<b>-,737**</b>	-,022
	p				<b>,015</b>	<b>,000</b>	<b>,000</b>	<b>,000</b>	,596	,628	<b>,000</b>	,916
PO	r				1	,363	,202	,295	,172	-,065	-,134	<b>-,764**</b>
	p					,074	,333	,152	,410	,757	,523	<b>,000</b>
FMap	r					1	<b>,588**</b>	<b>,798**</b>	-,165	-,222	<b>-,594**</b>	-,021
	p						<b>,002</b>	<b>,000</b>	,432	,285	<b>,002</b>	,922
FMt	r						1	<b>,922**</b>	,021	,033	<b>-,505*</b>	,238
	p							<b>,000</b>	,921	,875	<b>,010</b>	,252
FMa	r							1	-,044	-,064	<b>-,584**</b>	,149
	p								,834	,761	<b>,002</b>	,479
FMap1	r								1	<b>,808**</b>	-,030	-,256
	p									<b>,000</b>	,887	,217
FMt1	r									1	-,105	-,092
	p										,619	,661
FM%	r										1	-,015
	p											,945
PO%	r											1
	p											

Basis cranii externa alanı ile foramen magnum alan değerleri arasında istatistiksel olarak anlamlı bir farklılık bulunmuştur ( $p = 0,005$ ).

Basis cranii externa alanı ile palatum osseum alan değerleri arasında istatistiksel olarak anlamlı bir farklılık bulunmuştur ( $p = 0,002$ ).

Foramen magnum alanı ile palatum osseum alan değerleri arasında istatistiksel olarak anlamlı bir farklılık bulunmuştur ( $p = 0,015$ ).

Foramen magnum'un transvers uzunluk mesafesi ile foramen magnum anterior posterior uzunluk mesafesi arasında istatistiksel olarak anlamlı bir farklılık bulunmuştur ( $p = 0,002$ ).

Foramen magnum'un alanı ile basis cranii externa arasında istatistiksel olarak anlamlı bir farklılık bulunmuştur ( $p = 0,009$ ).

Routal formülüne göre hesaplanan Foramen magnum'un alanı ile NAÖC'ye göre hesaplanan foramen magnum alanı arasında istatistiksel olarak anlamlı bir farklılık bulunmuştur ( $p = 0,0$ ).

**Tablo 4.4** Erkeklerde ölçüm sonuçları

Erkek (n=18)		ICH	BCE	FM	PO	FMap	FMt	FMa	FMap1	FMt1	FM%	PO%
ICH	r	1	-,241	-,034	-,207	-,141	-,144	-,165	,202	,294	-,117	,052
	p		,335	,894	,410	,576	,568	,512	,421	,236	,645	,839
BCE	r		1	<b>,474*</b>	<b>,521*</b>	<b>,502*</b>	,442	<b>,526*</b>	-,094	-,266	,182	,026
	p			<b>,047</b>	<b>,027</b>	<b>,034</b>	,066	<b>,025</b>	,711	,285	,471	,919
FM	r			1	,434	<b>,801**</b>	<b>,720**</b>	<b>,858**</b>	,000	-,023	<b>-,759**</b>	-,077
	p				,072	<b>,000</b>	<b>,001</b>	<b>,000</b>	1,000	,928	<b>,000</b>	,761
PO	r				1	,395	,205	,315	,264	,056	-,132	<b>-,797**</b>
	p					,104	,415	,203	,289	,826	,602	<b>,000</b>
FMap	r					1	<b>,536*</b>	<b>,768**</b>	-,102	-,195	<b>-,611**</b>	-,115
	p						<b>,022</b>	<b>,000</b>	,687	,437	<b>,007</b>	,649
FMt	r						1	,928**	,121	,062	<b>-,502*</b>	,194
	p							,000	,633	,807	<b>,034</b>	,440
FMa	r							1	,059	-,047	<b>-,582*</b>	,060
	p								,818	,853	<b>,011</b>	,814
FMap1	r								1	<b>,880**</b>	-,104	-,272
	p									<b>,000</b>	,681	,276
FMt1	r									1	-,127	-,137
	p										,616	,587
FM%	r										1	,050
	p											,845
PO%	r											1
	p											

Erkeklerde basis cranii externa alanı ile foramen magnum alanı arasında istatistiksel olarak anlamlı bir farklılık bulunmuştur ( $p = 0,047$ ).

Erkeklerde basis cranii externa alanı ile palatum osseum alanı arasında istatistiksel olarak anlamlı bir farklılık bulunmuştur ( $p = 0,027$ ).

Erkeklerde basis cranii externa alanı ile foramen magnum anterior posterior uzunluğu arasında istatistiksel olarak anlamlı bir farklılık bulunmuştur ( $p = 0,034$ ).

Erkeklerde foramen magnum alanı ile basis cranii externa alanı arasında istatistiksel olarak anlamlı bir farklılık bulunmuştur ( $p = 0,025$ ).

Erkeklerde Rotal formülüne göre hesaplanan foramen magnum alanı ile NAÖC kullanılarak hesaplanan foramen magnum alanı arasında istatistiksel olarak anlamlı bir farklılık bulunmuştur ( $p = 0,000$ ).

**Tablo 4. 5** Kadınlarda ölçüm sonuçları

Kadın (n=7)		ICH	BCE	FM	PO	FMap	FMt	FMa	FMap1	FMt1	FM%	PO%
ICH	r	1	,498	,584	,534	,209	,416	,326	,295	,058	-,405	-,390
	p		,255	,168	,217	,653	,353	,475	,521	,902	,367	,387
BCE	r		1	<b>,903**</b>	<b>,895**</b>	,345	,498	,422	-,601	-,729	-,263	-,455
	p			<b>,005</b>	<b>,006</b>	,449	,256	,345	,153	,063	,568	,305
FM	r			1	,783*	,585	,704	,680	-,472	-,678	-,651	-,359
	p				,037	,168	,077	,093	,285	,094	,113	,428
PO	r				1	,219	,144	,162	-,494	-,727	-,190	<b>-,804*</b>
	p					,637	,758	,728	,260	,064	,683	<b>,029</b>
FMap	r					1	,644	<b>,916**</b>	-,487	-,495	-,721	,050
	p						,119	<b>,004</b>	,268	,259	,068	,915
FMt	r						1	<b>,895**</b>	-,193	-,191	-,681	,383
	p							<b>,006</b>	,679	,682	,092	,397
FMa	r							1	-,356	-,353	<b>-,778*</b>	,259
	p								,433	,437	<b>,039</b>	,575
FMap1	r								1	<b>,902**</b>	,031	,179
	p									<b>,005</b>	,948	,701
FMt1	r									1	,270	,482
	p										,558	,274
FM%	r										1	,027
	p											,955
AD%	r											1
	p											

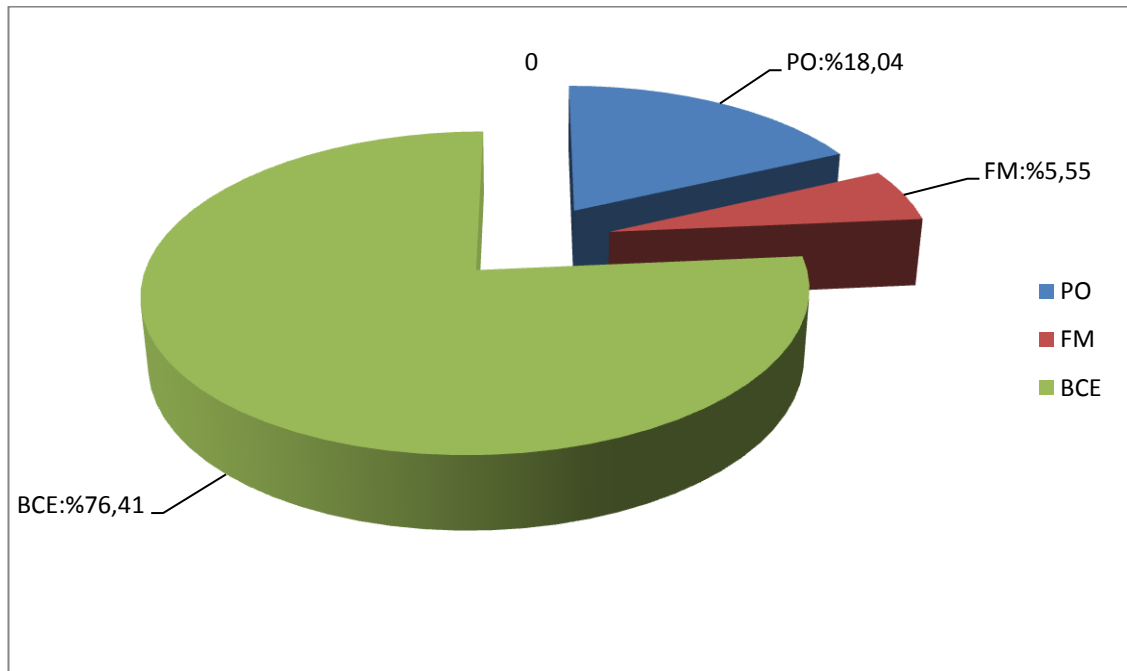
Kadınlarda basis cranii externa alanı ile foramen magnum alanı arasında istatistiksel olarak anlamlı bir farklılık bulunmuştur ( $p = 0,005$ ).

Kadınlarda basis cranii externa alanı ile palatum osseum alanı arasında istatistiksel olarak anlamlı bir farklılık bulunmuştur ( $p = 0,006$ ).

Kadınlarda hesaplama sonuçları yukarıda verilmiştir. Toplam kadın olgu sayısı yedidir.

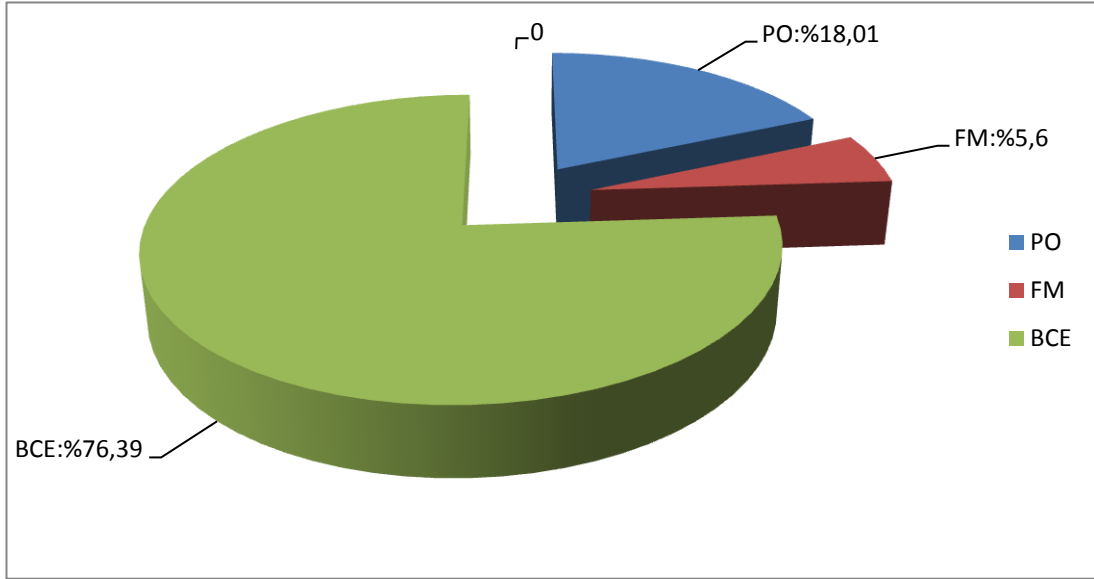
### AREA FRACTION (ALAN ÖRNEKLEME ORANI (AÖÖ))

25 Craniumda yapılan ölçüm ve hesaplamalara göre basis cranii externa alanının % 5,55'ini foramen magnum alanı ve % 18,04'ünü palatum osseum alanı oluşturmaktadır.



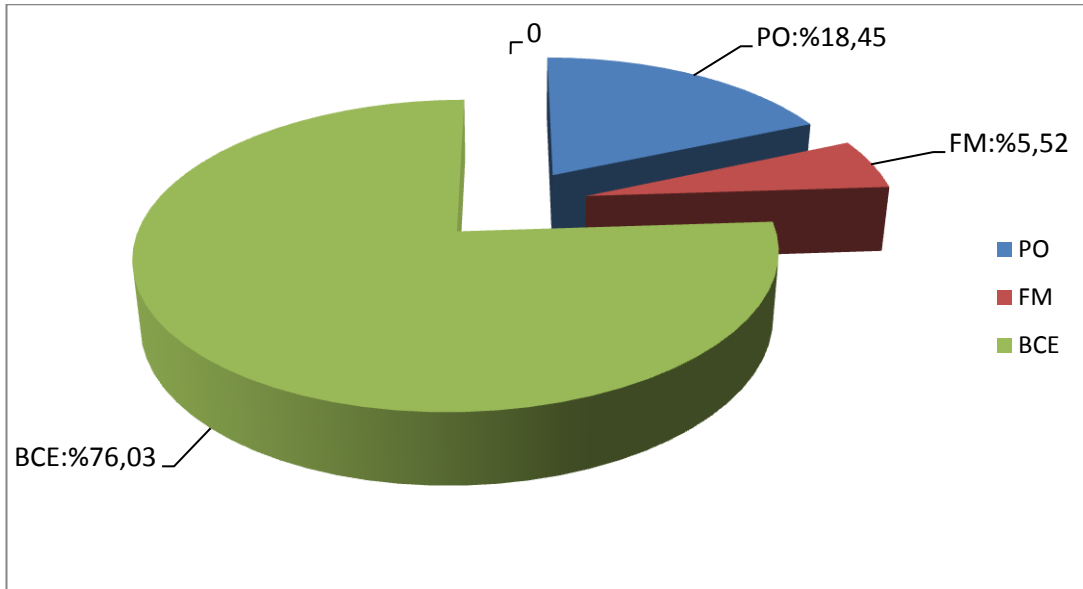
**Şekil 4.1** Tüm cranium'lerde area fraction (AÖÖ). Şekilde BCE alanının belli bir kısmını PO ve FM oluşturmaktadır. %76,41 alana sahip olan kısım BCE'den, PO ve FM alanları çıkarıldıktan sonra kalan kısmı ifade etmektedir.

Erkeklerde basis cranii externa alanının % 5,60'ını foramen magnum alanı ve % 18,01'ini palatum osseum alanı oluşturmaktadır.



**Şekil 4.2** Erkek cranium'larında area fraction(AÖÖ) .%76,39 alana sahip olan kısım BCE'den PO ve FM alanları çıkarıldıktan sonra kalan kısmı ifade etmektedir.

Kadın cranium'larında basis cranii externa alanının % 5,52'ini foramen magnum alanı ve % 18,45'ini palatum osseum alanı oluşturmaktadır.



**Şekil 4.3** Kadın cranium'larında area fraction(AÖÖ). %76,03 alana sahip olan kısım BCE'den, PO ve FM alanları çıkarıldıktan sonra kalan kısmı ifade etmektedir.



## 5.TARTIŞMA

Çalışmamızda BCE ve FM arasında ( $p=0,005$ ), BCE ile PO arasında ( $p=0,002$ ), FM ve PO arasında ( $p= 0,015$ ) anlamlı ilişki bulduk. İCH-BCE, İCH-FM ve İCH-PO arasında anlamlı bir ilişki bulamadık. FM ile FM% , FMa ile BCE, Routal formülüne göre hesaplanan FMa ile NAÖC'e göre hesaplanan FM alanı arasında anlamlı bir ilişki bulduk. BCE'nin AÖO metoduna göre % 5,55'ini FM, % 18,04'ünü PO oluşturmaktadır.

Literatürde ICH ölçümünde su doldurma yöntemi, antropometri, cephalometri, planimetri gibi değişik yöntemler kullanılmaktadır. Biz çalışmamızda su doldurma yöntemini kullandık.

1- Su doldurma yöntemi: Paketleme/doldurma metotları içinde yer almaktadır. Cranium içinden paketlenerek ölçüm yapılacak materyal içine konulmuştur. Ölçüm yapılacak materyaller kum, parafin, piringç, su olabilmektedir.

Cranium'un intracranial hacim ölçümü, cranium içine su doldurup su miktarının silindirik ölçüm kaplarıyla ölçümü ile belirlenmektedir. Bu çalışmada bu amaçla foramen magnum'dan cavitas cranii içine poşet yerleştirilerek su ile doldurulmuştur. Ardından su silindirik ölçüm kaplarına dökülerek hacim hesaplanmaktadır.

2-Antropometri: Craniumlardaki doğrusal boyutların ölçümü, standart antropometrik metotlar ve literatürde tanımlı ölçüm cihazları kullanılarak yapılmaktadır. Cephalometrik ölçümler, craniumların standart lateral ve anteroposterior cephalogramlarının üzerinde de yapılmaktadır. Cetvel cranium'a yakın yerleştirilerek röntgen üzerindeki ölçümlerin kalibrasyonu sağlanmaktadır. Ölçümler cm olarak hesaplanmaktadır. Cranium'un doğrusal boyut hesaplanması 3 temel kısmın ölçülmesiyle hesaplanmaktadır.

Maksimum anterior-posterior cranium uzunluğu (glabella-inion mesafesi)

GLABELLA: Sutura frontonasalis'in üstünde ve os frontalis'in external uç, tepe noktası

INION: Protuberantia occipitalis externa'nın uç tepe noktası

Maksimum cranium genişliği (eminentia parietalis'ler arasındaki mesafe)

Cranial yükseklik (basis-bregmatik yükseklik maetus acusticus internus'tan vertex'in en yüksek noktasına kadar olan mesafe)

BREGMA: sutura coronalis ve sutura sagittalis'in external keşişme yeri

3-Cephalometri: Cranium röntgenlerinden bregma'dan fossa cranii posterior'a kadar olan internal uzunluk, yükseklik ve genişlik ölçülmektedir.

İCH ölçüm yöntemleri ve bunların sonuçları yapılan diğer çalışmalarla karşılaştırılmıştır.

Şahin ve vd (2007) Adnan Menderes Tıp Fakültesi Anatomi bölümüne ait 20 adet kuru kemik cranium (10 erkek, 10 kadın) üzerinde yaptıkları çalışmada, su doldurma metoduyla intracranial hacim ölçümünde ortalama  $1,262 \pm 160,4$  cm<sup>3</sup> (ml=cc=cm<sup>3</sup>), erkeklerde  $1,3895 \pm 96,5$  cm<sup>3</sup>, kadınlarda  $1,1345 \pm 94,3$ cm<sup>3</sup>bulmuşlardır. Bizim çalışmamızda intracranial hacim ortalaması  $1302,4 \pm 113,8$ cm<sup>3</sup>, erkeklerde  $1307,5 \pm 100,17$ cm<sup>3</sup>, kadınlarda  $1289,29 \pm 151,97$ cm<sup>3</sup> bulunmuştur. Ortalama intracranial hacim değerleri karşılaştırıldığında, kadınlarda bulunan değerler bizim çalışmamızda yüksek iken, erkeklerde bulunan değerler, Şahin ve ark çalışmalarında bulunduğu değerlerden daha düşük çıkmıştır. Bunun sebebi az sayıda kadın cranium'u ile çalışmamız olabilir. Erkeklerdeki düşük sonuçların sebebi farklı coğrafyadan alınan craniumlar olabilir.

Hwang ve vd (1995) Yansei Üniversitesi Anatomi bölümü, Katolik Üniversitesi Tıp Fakültesi'ne ait 99 kuru cranium (64 erkek,23 kadın,12 cinsiyeti belirlenememiş) üzerinde yaptıkları çalışmada, foramen magnum'dan pirinç tanelerini cavitas cranii içine dökerek, intracranial hacim ölçümü yapmışlardır. Erkeklerde intracranial hacim  $1470 \pm 107$ cc ( $1470 \pm 107$ cm<sup>3</sup>), kadınlarda  $1317 \pm 117$ cc ( $1317 \pm 117$ cm<sup>3</sup>) bulmuşlardır. Bu değerler bizim çalışmamızdaki değerlerden daha yüksek değerlerdir. Bunun sebebi çalıştığımız cranium sayısı, etnisite, coğrafya ve yöntem farklılığı olabilir.

Lalwani ve vd (2012) Bhopal, Gandhi Tıp Fakültesi, Adli Tıp bölümüne ait 160 kuru cranium (100 erkek,60 kadın) üzerinde yaptıkları çalışmada, cavitas cranii içine FM'den hardal ekleyerek doldurma yöntemini kullanarak İCH'yi erkeklerde  $1302,95 \pm 108,08$  cc, kadınlarda  $1179,92 \pm 97,082$  cc bulmuşlardır. Bizim çalışmamızla,

Lalwani ve vd çalışma sonuçları karşılaştırıldığında, erkeklerde değerler yakın iken, kadınlarda daha yüksek ICH değerlerine rastlanmıştır.

Ali ve vd (2014) Kuzey Hindistan'da Kanpur, GSVM Tıp Fakültesi, Dehradun Tıp Fakültesi'ne ait 200 kuru cranium (112 erkek, 88 kadın) üzerinde yaptıkları çalışmada, cavitas cranii'yi çavdar tanesi ile doldurma metodu kullanarak yaptıkları ICH ölçümünde, erkeklerde  $1260,48 \pm 75,15$  cc, kadınlarda  $1164,52 \pm 89,43$  cc bulmuşlardır. Bu çalışmada erkeklerde ve kadınlarda bulunan değerler, bizim çalışmamızda bulduğumuz değerlerden düşüktür.

Shepur ve vd (2014) 150 cranium ve 30 yaşayan kişinin CT görüntüsü üzerinde yaptığı çalışmada, ICH ölçümünü 150 cranium'u Breitinger metodunu modifiye ederek, 30 CT görüntüsü üzerinde de planimetri metodunu kullanarak ölçmüşlerdir. Breitinger metodu ICH ölçümünde kullanılan manuel paketleme metodudur. Paketleme materyali olarak 1,5-2,5 mm çapında büyüklüğü değişen millet tohumları kullanılmıştır. CT görüntülerinde, planimetri metodu Dicom Works yazılımı kullanılarak kesitsel alan hesaplanmıştır. Shepur ve vd (2014) ICH, Breitinger metoduna göre erkeklerde ortalama 1367,3 ml, kadınlarda ortalama 1255,2 ml hesaplamışlardır. CT görüntülerinde planimetri metoduyla ICH'ı erkeklerde ortalama 1347,1 ml, kadınlarda 1130 ml bulmuşlardır. Bu değerler, bizim erkeklerde bulduğumuz değerlerden yüksek, kadınlarda bulduğumuz değerlerden düşüktür.

Maina ve vd (2011) Nijerya'nın kuzey-doğusunda yaşayan Maiduguri yerli halkından olan, yaşları 18 ile 35 arasında olan 300 yetişkin (150 erkek,150 kadın) üzerinde yaptıkları çalışmada, doğrusal boyutları ölçerek ICH ortalamasını erkeklerde  $1424,4 \pm 137,9$  cm<sup>3</sup>, kadınlarda  $1331,3 \pm 201,8$  cm<sup>3</sup> hesaplamışlardır. Bu değerler bizim çalışmamızda bulduğumuz değerlerden yüksek çıkmıştır.

Golalipour ve vd (2005) Kuzey İran Türkmenlerinden, yaşları 17 ile 20 arasında değişen, 808 yetişkin (398 erkek,410 kadın)üzerinde yaptıkları çalışmada doğrusal boyut ölçümü yaparak, ICH'ı Fars erkeklerinde  $1420,60 \pm 85$  cc, Fars kadınlarında  $1227,2 \pm 120$  cc hesaplamışlardır.

Gohiya ve vd (2010) Hindistan'ın Madya Predeş eyaletinde yaşları 20 ile 25 arasında değişen 400 yetişkin (200 erkek, 200 kadın) üzerinde yaptıkları araştırmada, doğrusal boyutları ölçerek, ICH ortalamasını erkeklerde  $1380,52 \pm 94,63$  cc, kadınlarda  $1188,75 \pm 91,16$  cc bulmuşlardır.

Nooranipour ve vd (2008) İran'da yaşları 18 ve 22 arasında değişen 772 yetişkin (320 erkek, 452 kadın ) üzerinde yaptıkları araştırmada doğrusal boyutları ölçerek, İCH ortalamasını erkeklerde  $1343,45 \pm 102,37 \text{ cm}^3$ , kadınlarda İCH ortalamasını  $1163,02 \pm 115,76 \text{ cm}^3$  bulmuşlardır. Kendi çalışmamızda erkeklerde İCH ortalaması  $1307,5 \pm 100,17 \text{ cm}^3$ , kadınlarda  $1289,29 \pm 151,97 \text{ cm}^3$  bulunmuştur. Erkeklerde bulduğumuz değerler Nooranipour ve ark bulduğu değerlerden düşük iken, kadınlarda daha yüksek değerler bulunmuştur.

İncelediğimiz literatürdeki bazı İCH ölçüm sonuçları gösteren tablo aşağıda özetlenmiştir.

#### Paketleme Metodu

Yayın	Sayı	ICH	Yöntem
Şahin vd (2007)	10 erkek	$1389,5 \pm 96,5 \text{ cm}^3$	Su doldurma
	10 kadın	$1134,5 \pm 94,3 \text{ cm}^3$	
Hwang vd (1995)	64 erkek	$1470 \pm 107 \text{ cm}^3$	Pirinç doldurma
	23 kadın	$1317 \pm 113 \text{ cm}^3$	
Lalwani vd (2012)	100 erkek	$1302,9 \pm 108,08 \text{ cm}^3$	Hardal doldurma
	60 kadın	$1179,9 \pm 97,08 \text{ cm}^3$	
Ali vd (2014)	112 erkek	$1260,4 \pm 75,15 \text{ cm}^3$	Çavdar doldurma
	88 kadın	$1164,5 \pm 89,43 \text{ cm}^3$	
Bizim çalışmamız	18 erkek	$1307,5 \pm 100,17 \text{ cm}^3$	Su doldurma
	7 kadın	$1289,2 \pm 151,97 \text{ cm}^3$	

#### Planimetri Metodu

Yayın	Sayı	ICH	Yöntem
Maina vd (2011)	150 kadın	$1424,4 \pm 137,9 \text{ cm}^3$	Doğrusal boyut ölçüm
	150 erkek	$1331,3 \pm 201,8 \text{ cm}^3$	
Golalipour vd (2005)	398 erkek	$1420,6 \pm 85 \text{ cm}^3$	Doğrusal boyut ölçüm
	410 kadın	$1227,2 \pm 120 \text{ cm}^3$	
Gohiya vd (2010)	200 erkek	$1380,52 \pm 94,63 \text{ cm}^3$	Doğrusal boyut ölçüm
	200 kadın	$1188,75 \pm 91,16 \text{ cm}^3$	
Nooranipar vd (2008)	320 erkek	$1343,45 \pm 102,37 \text{ cm}^3$	Doğrusal boyut ölçüm
	452 kadın	$1163,02 \pm 115,76 \text{ cm}^3$	

FM alanını ölçen yöntemler ve bunların sonuçlarını karşılaştırdık.

Literatürde FM alanını değişik yöntemlerle ölçen pek çok çalışma yapılmıştır. Çalışmamızda sterolojik yöntemlerden olan noktali alan ölçüm cetveliyle FM alanını hesapladık. Buna göre tüm cranium'larda FM alanı  $17,96 \pm 3,82 \text{ cm}^2$  ( $1796 \text{ mm}^2$ ) iken, erkeklerde  $18,28 \pm 4,23 \text{ cm}^2$  ( $1828 \text{ mm}^2$ ), kadınlarda  $17,14 \pm 2,61 \text{ cm}^2$  ( $1714 \text{ mm}^2$ ) bulduk. Aynı zamanda klasik alan hesaplama yöntemlerinden Rotal formülüne göre

bulduğumuz FM alanını, çalışmamızla karşılaştırdık. Routal formülüne göre tüm cranium'larda FM alanı  $24,15 \pm 5,07 \text{ cm}^2$  ( $2415 \text{ mm}^2$ ) iken, erkeklerde  $24,5 \pm 5,52 \text{ cm}^2$  ( $2450 \text{ mm}^2$ ), kadınlarda  $23,25 \pm 3,88 \text{ cm}^2$  ( $2325 \text{ mm}^2$ ) bulduk.

Günay ve vd (2000) kaliper ile 219 iskelet parçasında (170 erkek, 39 kadın) yaptıkları ölçümlerde FM alanını erkeklerde  $909,91 \pm 126,02 \text{ mm}^2$ , kadınlarda  $819,01 \pm 117,24 \text{ mm}^2$  bulmuşlardır. Bizim çalışmamızda kullandığımız noktalı sayım cetveli tekniği ve Routal formülüne göre hesaplanan alan değerlerini bu çalışmadaki değerlerden daha yüksek bulunmuştur.

Edwards ve vd (2013) İsviçreli 250 bireyde (144 erkek, 106 kadın) FM alanını CT üzerinde hesaplamışlardır. Erkeklerde  $887,69 \pm 120,10 \text{ mm}^2$ , kadınlarda  $812,14 \pm 94,52 \text{ mm}^2$  bulmuşlardır.

Uthman ve vd (2012) Irak'ta 88 birey (43 erkek, 45 kadın) üzerinde helikal CT kullanarak foramen magnum alanını ölçmüşler ve kadınlarda  $670,2 \pm 93,7 \text{ mm}^2$ , erkeklerde  $765,2 \pm 98 \text{ mm}^2$  bulmuşlardır.

Tubbs ve vd (2010)'nın Kafkas (beyaz ırktan) olan 72 (40 erkek, 32 kadın) kuru cranium'u üzerinde Lucia yazılımı kullanarak yaptıkları ölçümde FM alan ortalamasını  $558 \text{ mm}^2$  bulmuşlardır.

Govsa ve vd (2011) Türk popülasyonu üzerinde 3D Doctor V yazılımını kullanarak ölçtükleri 352 os occipitale üzerinde FM alanının ortalamasını  $829 \pm 137,7 \text{ mm}^2$  bulmuşlardır.

Burdan ve vd (2012) Kafkas (beyaz ırktan) 313 birey (171 erkek, 142 kadın) üzerinde FM alanını CT (GM Medical System) ile ölçerek bulmuşlardır. FM alanını erkeklerde  $877,40 \pm 131,64 \text{ mm}^2$ , kadınlarda  $781,57 \pm 93,74 \text{ mm}^2$  bulmuşlardır.

Millhorat ve vd (2010) 752 birey (207 erkek, 545 kadın) üzerinde CT ve MR kullanarak ölçtükleri FM alanını  $787,70 \pm 118,4 \text{ mm}^2$  bulmuşlardır.

Catalina-Herrera ve vd (1987) İspanyol popülasyonundan olan 100 birey (76 erkek, 24 kadın) üzerinde yaptığı çalışmada erkeklerde FM alanını  $888,4 \pm 13,99 \text{ mm}^2$ , kadınlarda  $801,0 \pm 17,44 \text{ mm}^2$  bulmuşlardır.

Gapert ve vd (2009) St.Bride cranium koleksiyonundan, 158 cranium (82 erkek,76 kadın) üzerinde yaptığı çalışmada FM alanını üç farklı formül kullanarak ayrı ayrı bulmuşlardır.

Routal formülüne göre FM alanı= $1/4 \times \pi \times \text{FM horizontalis} \times \text{FM en uzun ant-post mesafesi}$

Teixeira formülüne göre alan= $\pi \times ((\text{FM en geniş transvers çapı} + \text{FM ant-post en uzun mesafe})/4)^2$

Daire şeklinde FM için alan=  $\pi r^2$

FM alanını yukarıdaki formülleri kullanarak hesaplamışlardır. Erkeklerde Routal formülüne göre FM alanı  $862,41 \pm 94,47 \text{ mm}^2$  iken kadınlarda  $801,78 \pm 85,43 \text{ mm}^2$  bulmuşlardır. Teixeira formülüne göre FM alanı erkeklerde  $868,95 \pm 96,36 \text{ mm}^2$  iken kadınlarda  $808,14 \pm 85,40 \text{ mm}^2$  bulmuşlardır. Dairesel şekilli FM alanını erkeklerde  $783,82 \pm 94,47 \text{ mm}^2$  iken kadınlarda  $730,28 \pm 82,59 \text{ mm}^2$  bulmuşlardır.

Babu ve vd (2012) Hindistan'daki Hintli popülasyonda, cinsiyeti bilinmeyen 90 cranium üzerinde yaptıkları çalışmada, FM alanını, yukarıda anlatılan Routal ve Teixeira formülünü kullanarak hesaplamışlardır. Routal formülüne göre FM alanını, erkeklerde  $811,67 \pm 69,90 \text{ mm}^2$ , kadınlarda  $722,66 \pm 78,20 \text{ mm}^2$  bulmuşlardır. Teixeira formülüne göre FM alanını, erkeklerde  $821,36 \pm 70,10 \text{ mm}^2$ , kadınlarda ise  $727,31 \pm 78,70 \text{ mm}^2$  bulmuşlardır.

İCH ve FM ilişkisini araştıran çalışmalarla bizim çalışmamızı karşılaştırdık.

Acer ve vd (2015)'nin intracranial hacmi su doldurma yöntemiyle ve foramen magnum yüzey alanını planimetri metoduyla ölçtükleri çalışmalarında İCH ortalamasını  $1311 \pm 133 \text{ cm}^3$ , FM yüzey alanını  $760 \pm 144 \text{ mm}^2$  bulmuşlardır. Biz çalışmamızda İCH ortalamasını  $1302,4 \pm 113,8 \text{ cm}^3$ , FM yüzey alanını noktalı alan ölçüm cetveline göre  $17,96 \pm 3,82 \text{ cm}^2$  ( $1796 \text{ mm}^2$ ) bulduk. Acer ve vd çalışması sonucunda İCH ortalamasını bizim çalışmamızdaki değerden daha yüksek bir değer bulmuşlardır. Bizim çalışmamızdaki FM yüzey alanı değerleri Acer ve vd bulduğu değerden daha yüksek değerdedir. Bunun sebebi yöntem farklılığı olabilir. Biz çalışmamızda intracranial hacim ve foramen magnum yüzey alanı arasında bir ilişki bulamadık. Oysa Acer ve vd çalışmalarında İCH ve FM alanı arasında anlamlı bir ilişki bulmuşlardır.

Literatürde İCH ve BCE alanı arasında ilişkiyi araştıran bir çalışmaya rastlanmamıştır. Biz çalışmamızda İCH ve BCE alanı arasında anlamlı bir ilişki bulamadık.

PO alanını ölçen yöntemler ve bunların sonuçlarını bizim sonuçlarımızla karşılaştırdık.

Palatum osseum'un alanı ile yapılan çalışmalarda, Heiser ve vd (2004) 3 boyutlu (3D digitizer) ölçüm cihazı ile ölçüm yaptıklarında Palatum osseum'un alanını  $1170,04 \pm 133,0 \text{ mm}^2$  ( $11,70 \pm 1,33 \text{ cm}^2$ ) bulmuşlardır. Biz çalışmamızda Palatum osseum'un alanını  $58,32 \pm 12,64 \text{ cm}^2$  bulduk. Bizim çalışmamızda bulduğumuz değerler, Heiser ve vd (2004) bulduğu değerlerden yüksektir. Bunun sebebi Heiser ve vd'nin, palatum osseum sınırı olarak çizdiği alanının, bizim sınır olarak çizdiğimiz alandan farklı olması olabilir.

Burris ve vd (2000) Amerikalı zenci ve beyazlarda Palatum osseum üzerinde yaptıkları çalışmada beyaz erkeklerde Palatum osseum'un alanını  $1,827,8 \pm 175 \text{ mm}^2$  ( $0,018278 \text{ cm}^2$ ), beyaz kadınlarda alanı  $1,673 \pm 179,2 \text{ mm}^2$  ( $0,01673 \text{ cm}^2$ ), zenci erkeklerde  $2.135,7 \pm 219,3 \text{ mm}^2$  ( $0,0213 \text{ cm}^2$ ), zenci kadınlarda  $2,035.2 \pm 168.8 \text{ mm}^2$  ( $203,52 \text{ cm}^2$ ) bulmuşlardır. Biz çalışmamızda erkeklerde  $58,72 \pm 13,78 \text{ cm}^2$ , kadınlarda  $57,29 \pm 9,93 \text{ cm}^2$  bulduk. Bunun sebebi, Burris ve vd PO'da ölçüm yaptıkları alanın bizim ölçüm yaptığımız alandan farklı olması ve yöntem farklılığı olabilir.

Kimliklendirme yöntemleri ve bunların sonuçlarını karşılaştırdık. Literatürde PO'in AÖO ile kimliklendirme çalışması bulunmamaktadır. Aynı zamanda BCE'nin AÖO ile ilgili bir kimliklendirme çalışması da bulunmamaktadır. Buna karşılık, FM alanı ile kimliklendirme üzerinde yapılan çalışmalara literatürde sık olarak rastlanmaktadır.

Babu ve vd (2012) yaptığı çalışmada Hindistan'daki Hintli populasyonda FM alanından cinsiyet tayinini, Routal ve Teixeira formülünü kullanarak hesaplamışlardır. Routal formülüne göre FM alanını, erkeklerde  $811,67 \pm 69,90 \text{ mm}^2$ , kadınlarda  $722,66 \pm 78,20 \text{ mm}^2$  bulmuşlardır. Teixeira formülüne göre FM alanını, erkeklerde  $821,36 \pm 70,10 \text{ mm}^2$  ( $8,21 \pm 0,36 \text{ cm}^2$ ), kadınlarda  $727,31 \pm 78,70 \text{ mm}^2$  ( $7,27 \pm 0,78 \text{ cm}^2$ ) bulmuşlardır. Biz çalışmamızda Routal formülünü kullanarak, FM alanını erkeklerde  $24,5 \pm 5,52 \text{ cm}^2$ , kadınlarda  $23,25 \pm 3,88 \text{ cm}^2$  bulduk. Çalışmamızda bulduğumuz değerler Babu ve vd bulduğu değerlerden yüksek olarak bulunmuştur. Bunun sebebi farklı etnik kökenli cranium'larda çalışma olabilir.

Gapert ve vd (2009) 18. ve 19. yy'dan kalan iskelet koleksiyonunda 158 (82 erkek,76 kadın) yetişkin cranium'unda FM' da cinsiyet farklılığı araştırmıştır. Dijital kayıcı kaliper yardımıyla FMap uzunluk, FMt uzunluğu, çevresi ölçülmüştür. FM alanı ise Routal ve Teixeira formülleri kullanılarak hesaplanmıştır. Erkeklerde FMap uzunluk  $35,91\pm 2,41$ , kadında  $34,71\pm 1,91$ 'dir. FMt erkekte  $30,5\pm 1,77$ , kadında  $29,36\pm 1,96$  olarak tespit edilmiştir. Routal formülüne göre hesaplanan FM alanı erkekte  $862,41\pm 94,79$  mm<sup>2</sup>, kadında  $801,78\pm 85,43$ mm<sup>2</sup> olarak tespit edilmiştir. Teixeira formülüne göre hesaplanan FM alanı erkekte  $868,95\pm 96,36$  mm<sup>2</sup>, kadında  $808,14\pm 85,40$  mm<sup>2</sup> olarak saptanmıştır.

Kaliperle ölçüm yaptığımızda FMap mesafesini erkekte  $3,84\pm 0,58$  cm, kadında  $3,96\pm 0,36$ cm bulduk. Kaliperle ölçülen FMt mesafesini erkekte  $3,37\pm 0,56$  cm, kadında  $3,37\pm 0,46$  cm bulduk.

Suazo ve vd (2009) 215 cranium (144 erkek, 71 kadın) üzerinde yaptıkları çalışmada dijital kaliperle FMap ve FMt mesafesini ölçmüşlerdir. Suazo ve vd FMap mesafesini erkekte  $36,5\pm 2,6$  mm ( $3,65\pm 0,26$  cm) , kadında  $35,6\pm 2,5$  mm ( $3,56\pm 0,25$  cm), FMt mesafesini erkekte  $30,6\pm 2,5$  mm ( $3,06\pm 0,25$  cm), kadında  $29,5\pm 1,9$  mm ( $2,95\pm 0,19$  cm) bulmuşlardır.

Gopalrao ve vd (2013) 100 kişi (61 erkek, 39 kadın) CT görüntüleri üzerinde yaptıkları çalışmada FMap ve FMt uzunluk mesafelerini bilgisayar yazılımı yardımıyla ölçmüşlerdir. FMap mesafesini erkekte  $33,90\pm 2,61$  mm ( $3,39\pm 0,26$  cm), kadında  $32,35\pm 3,16$  mm ( $3,23\pm 0,31$  cm), FMt mesafesini erkekte  $28,05\pm 2,61$  mm ( $2,80\pm 0,26$  cm) , kadında  $26,88\pm 2,96$  mm ( $2,68\pm 0,29$  cm) bulmuşlardır.

Jain ve vd (2013) 68 cranium (38 erkek, 30 kadın) üzerinde yaptıkları çalışmada FMap ve FMt uzunluk mesafelerini kaliper yardımıyla ölçmüşlerdir. FMap mesafesini erkekte  $36,9\pm 0,3$  mm ( $3,69\pm 0,03$  cm), kadında  $32,9\pm 0,3$  mm ( $3,29\pm 0,03$  cm), FMt mesafesini erkekte  $31,5\pm 0,27$  mm ( $3,15\pm 0,02$  cm) , kadında  $29,5\pm 0,28$  mm ( $2,95\pm 0,02$  cm) bulmuşlardır.

Babu ve vd (2012) 90 cranium (50 erkek,40 kadın) üzerinde yaptıkları çalışmada FMap ve FMt uzunluk mesafelerini hassas kaliper yardımıyla ölçmüşlerdir. FMap mesafesini erkekte  $35,68\pm 1,77$  mm ( $3,56\pm 0,17$  cm) , kadında  $32,57\pm 2,08$  mm ( $3,25\pm 0,2$  cm), FMt mesafesini erkekte  $28,91\pm 1,62$  mm ( $2,89\pm 0,16$  cm) , kadında  $28,19\pm 1,76$  mm ( $2,81\pm 0,17$  cm) bulmuşlardır.



Edward ve vd (2013) 250 (144 erkek, 106 kadın ) kişi üzerinde yaptıkları çalışmada CT görüntülerini kullanarak FMap ve FMt mesafelerini ölçmüşlerdir. FMap mesafesini erkekte  $38,17 \pm 2,7$  mm ( $3,81 \pm 0,27$  cm), kadında  $36,66 \pm 2,26$  mm ( $3,66 \pm 0,22$  cm), FMt mesafesini erkekte  $33,05 \pm 2,61$  mm ( $3,305 \pm 0,26$  cm) , kadında  $31,34 \pm 2,19$  mm ( $3,13 \pm 0,21$  cm) bulmuşlardır.

Manoel ve vd (2009) 215 cranium (139 erkek, 76 kadın ) bunlarında (92 beyaz, 123 siyah) üzerinde yaptıkları çalışmada FMap ve FMt uzunluk mesafelerini kaliper yardımıyla ölçmüşlerdir. FMap mesafesini erkekte  $35,7 \pm 0,29$ mm ( $3,57 \pm 0,02$  cm), kadında  $35,1 \pm 0,33$  mm ( $3,51 \pm 0,03$  cm), FMt mesafesini erkekte  $30,3 \pm 0,2$  mm ( $3,03 \pm 0,02$  cm) , kadında  $29,4 \pm 0,23$  mm ( $2,94 \pm 0,02$  cm) bulmuşlardır. FMap mesafesini beyazlarda  $35,7 \pm 0,37$ mm ( $3,57 \pm 0,03$  cm), siyahilerde  $35,3 \pm 0,27$  mm ( $3,53 \pm 0,02$  cm), FMt mesafesini beyazlarda  $30,2 \pm 0,24$  mm ( $3,02 \pm 0,02$  cm) , siyahilerde  $29,8 \pm 0,20$  mm ( $2,98 \pm 0,02$  cm) bulmuşlardır.

Shepur ve vd (2014) 150 cranium (100 erkek, 50 kadın), 30 CT görüntüsü (15 erkek, 15 kadın) üzerinde FMap ve FMt uzunluk mesafelerini hassas kaliper kullanarak ölçmüşlerdir. FMap mesafesini erkekte  $33,4 \pm 2,6$  mm ( $3,34 \pm 0,26$  cm), kadında  $33,1 \pm 2,7$  mm ( $3,31 \pm 0,27$  cm), FMt mesafesini erkekte  $28,5 \pm 2,2$  mm ( $2,85 \pm 0,22$  cm) , kadında  $27,3 \pm 2,0$  mm ( $2,73 \pm 0,02$  cm) bulmuşlardır. CT görüntüleme metoduyla yapılan ölçümlerde, FMap mesafesi erkekte  $38,5 \pm 3,6$ mm ( $3,85 \pm 0,36$  cm) , kadında  $35,2 \pm 3,1$  mm ( $3,52 \pm 0,31$  cm), FMt mesafesini erkekte  $29,1 \pm 2,3$  mm ( $2,91 \pm 0,23$  cm), kadında  $27,6 \pm 2,3$  mm ( $2,76 \pm 0,23$  cm) bulmuşlardır.

Murshed ve vd (2003) 110 yetişkin (57 erkek, 53 kadın) üzerinde yaptıkları çalışmada, CT görüntüleri üzerinde FMap ve FMt uzunluk mesafelerini kaliper yardımıyla ölçmüşlerdir. FMap mesafesini erkekte  $37,2 \pm 3,43$ mm ( $3,72 \pm 0,34$  cm), kadında  $34,6 \pm 3,16$  mm ( $3,46 \pm 0,31$  cm), FMt mesafesini erkekte  $31,6 \pm 2,99$  mm ( $3,16 \pm 0,29$  cm), kadında  $29,3 \pm 2,19$  mm ( $2,93 \pm 0,21$  cm) bulmuşlardır.

Natsis ve vd (2013) 143 cranium üzerinde (77 erkek, 66 kadın) üzerinde yaptıkları çalışmada FMap ve FMt uzunluk mesafelerini dijital kayıcı kaliper kullanarak ölçmüşlerdir. FMap mesafesini erkekte  $36,2 \pm 3,39$  mm ( $3,62 \pm 0,33$  cm), kadında  $34,79 \pm 2,39$  mm ( $3,47 \pm 0,23$  cm), FMt mesafesini erkekte  $30,92 \pm 3,15$  mm ( $3,09 \pm 0,31$  cm) , kadında  $29,61 \pm 2,08$  mm ( $2,96 \pm 0,02$  cm) bulmuşlardır.

Kesit görüntülerinden ya da fotoğraflardan yüzey alanlarının ölçülmesi stereolojik yaklaşımlarla gerçekleştirilebilir. Yüzey alanları bilgisayar destekli görüntü

analiz cihazları kullanılarak ya da planimetrik yöntemlerle ölçülebilir. Ancak, yapılan çalışmalar kesit yüzey alanlarının ölçülmesinde, noktalı sayım tekniklerinin planimetrik tekniklerden daha güvenilir ve etkin bir yaklaşım olduğunu göstermiştir. Stereolojide en sık kullanılan kesit yüzey alanı hesaplama yöntemi, noktalı alan ölçüm cetvelinin kullanılmasıdır (Clatterbuck ve Sipos 1997, Şahin vd 2001, Odacı vd 2005, Çolakoğlu 2006, Arslan 2007).

Noktalı alan ölçüm cetvelleri kullanılarak yapılan ölçümler hem uygulamada basit, hem de istatistiksel olarak güvenilir sonuçlar veren bir yöntemdir. Yapılan hesaplamalar, uygun sıklıkta noktalar içeren cetveller kullanıldığı takdirde, görüntü analiz sistemleriyle yapılan hesaplamalar kadar güvenilir ve doğru sonuçlar verdiği ortaya koymuştur. Noktalı alan ölçüm metodu, yüksek maliyet gerektirmeyen, pahalı cihazlara gerek duyulmadan yapılabilen, ölçümü kolay, az zaman alarak hızlı uygulanabilen, tarafsız, güvenilirliği yüksek (Gundersen ve vd 1999) ve çalışmamız için uygun olduğu için kullanılmıştır. Bizde çalışmamızda, noktalı alan ölçüm cetveli kullanarak BCE, FM ve PO alanlarını hesapladık. Bu alanların, alan örnekleme oranlarını (AÖO) kullanarak da birbirlerine oranlarını hesapladık ve bu yapıların birbirleri ile ilişkisini ve cinsiyetler arasındaki farkları ortaya koyduk.

Çalışmamızda, alan örnekleme oranını bularak BCE'nin ne kadarını (yüzde kaçını) FM, ne kadarını da (yüzde kaçını) PO'nun kaplamakta olduğunu belirledik. Buna göre BCE alanının % 5,55'ini FM, % 18,04'ünü PO oluşturmaktadır.

## 6.SONUÇ

Sonuç olarak, biz çalışmamızda BCE alanı ve FM alanı arasında, BCE alanı ile PO alanı arasında, FM alanı ve PO alanı arasında istatistiksel olarak anlamlı bir ilişki bulduk. İCH-BCE alanı arasında bir ilişki olabileceğini düşünüyorken bir ilişki bulamadık. İCH ile FM alanı arasında da istatistiksel olarak anlamlı bir ilişki bulamadık. Aynı zamanda İCH ile PO alanı arasında da istatistiksel olarak anlamlı bir ilişki bulamadık. Literatürde kadın ve erkek İCH'leri arasında istatistiksel olarak anlamlı ilişki varken, erkeklerde daha yüksek İCH değerleri bulunmaktadır. Bizim çalışmamızda da, erkeklerde kadınlara oranla daha yüksek İCH değerlerine rastladık, fakat istatistiksel açıdan anlamlı fark bulamadık. Çalışmamızda hesapladığımız BCE alanı, erkeklerde kadınlara oranla yüksek olmasına rağmen istatistiksel açıdan anlamlı bir fark bulamadık.

Çalışmamızda hesapladığımız FM alanı, erkeklerde kadınlara oranla yüksek olmasına rağmen istatistiksel açıdan anlamlı bir fark bulunmamaktadır. Yine çalışmamızda hesapladığımız PO alanı, erkeklerde kadınlara oranla yüksek olmasına rağmen istatistiksel açıdan anlamlı bir fark yoktur. FM alanının Routhal formülüne göre hesaplanmış hali (klasik yöntem) ve bizim yöntemimizle hesaplanmış hali (NAÖC) arasında istatistiksel açıdan anlamlı bir ilişki hesaplanmıştır. Bu durum klasik yöntemle göre NAÖC yönteminin güvenilirliğini kanıtlamaktadır. Fakat cranium sayısındaki azlık, çalışma için sınırlayıcı bir etken olduğu için daha fazla craniuma ihtiyaç vardır. BCE'nin AÖO metoduna göre % 5,55'ini FM, % 18,04'ünü PO oluşturmaktadır. Bu metod cinsiyete göre çalışıldığında, kadınlarda BCE'nin % 5,52'ini FM, % 18,45'ini PO oluşturmaktadır iken, erkeklerde BCE'nin % 5,60'ını FM, % 18,01'ini PO'nun oluşturduğu hesaplanmıştır.

## 7. KAYNAKLAR

Acer N, Şahin B, Ekinci N, Ergür H, Basaloğlu H. Relation between intracranial volume and the surface area of foramen magnum. **J Craniofac Surg** 2006; 17 (2): 326-330.

Aydın F, Senturk N, Sahin B, Bek Y, Yuksel EP, Turanlı AY. A Practical Method For The Estimation Of Vitiligo Surface Area **Eur J Dermatol** 2007; 17(1): 30-32.

Arslan, S. Şant Yerleştirilmiş Hidrosefalili Yeni Doğanlarda Beyin Ventrikül Hacimlerini Stereolojik Metotla Hesaplanması. **Erciyes Üniv Y.lisans tezi**, 2007. Sağlık Bilimler Enstitüsü sy.22-31.

Ali S. , Sinha A.P, Jethans S.L, Rohatgi R.K, Amanika K. Study Of Cranial Capacity Of Adult North Indian Human Skulls&its Sexual Dimorphism, **Int J Sci Study**, 2014,(1),5.

Benjamin G. Burris, Edward F. Harris Angle. Maxillary Arch Size And Shape In American Blacks And Whites **Orthod** 2000;(70):297-302.

Bulut E, Sahin B. A New Method For The Assessment Of The Size Of The Mandible Cysts On Orthopantomograms: Projection Area Fraction. **J Craniofac Surg** 2009; 20(6):2020-2023.

Burdan F. , Szumito J. , Walocha J. , Klepacz L. Madej B. , Dworzanska A. , Czekajska-Chehab E. , Drop A. Morphology Of The Foramen Magnum In Young Eastern European Adults. **Folia Morphol** 2012 vol 71, no 4.

Burdan F, Szumito J. , Walocha J, Klepac L., Madej B, Dworzański W. , Klepacz R. Dworzańska A, Czekajska-Chehab E, Drop A, Morphology of the foramen magnum in young Eastern European adults, **Folia Morphol**, 2012; (71), 205-216.

Canan, S. , Bahadır A. , Yıldırım, Ş. , Odacı, E. , Şahin, B. , Baş, O. , Çolakoğlu S, Bilgiç S, Kaplan S. Stereolojik Uygulamalarda kullanılan pratik gereçler ve bilgisayar destekli stereolojik analiz cihazları. **Turk Klinik Tıp Derg** 2002 29(1):9-12

Canan S, Şahin B, Odacı E, Ünal B, Aslan H, Bilgiç S, Kaplan S. Toplam Hacim, Hacim Yoğunluğu Ve Hacim Oranlarının Hesaplanmasında Kullanılan Bir Stereolojik Yöntem: Cavalieri Prensipli. **Turk Klinik Tıp Derg** 2002 22(1):7-14

Castriota-Scanderbeg, Alessandro, Bruno Dallapiccola Abnormal Skeletal Phenotypes. New York: **Springer**, 2005.

Catalina-Herrera CJ. Study Of The Anatomic Metric Values Of The Foramen Magnum And Its Relation To Sex. **Acta Anat** 1987 (130),344-347

Celbis O, İşcan MY, Soysal Z, Çağdır AS. Sexual diagnosis of the glabellar region. **Leg Med** 2001; 3(3): 162-170.

Clatterbuck RE, Sıpos EP. The Efficient Calculation of eurosurgically Relevant Volumes from Computed Tomographic Scans Using Cavalieri's Direct Estimator. **Neurosurg** 1997 (40):339-342

Çolakoğlu S. Boyun Omurlarının (C3-C7) gövde hacimlerinin stereolojik yöntemlerle hesaplanması. Doktora tezi, **Fırat Üniv. Sağlık Bilimler Enstitüsü**, 2006 Elazığ sy.5-51

Erwards K.Viner M.D. , Schweitzer W. ,Thali M.J. Sex Determination From The Foramen Magnum. **J Forensic Radiol İmag** 2013 ,186-192.

Elhan A. Kaplan A. Anatomi 1.cilt Kemikler, Eklemler, Kaslar, İç Organlar , **Güneş Tıp Kitapevi** Ankara 2005:sayfa 225.

Elhan A, Kaplan A. Anatomi Cilt 1 Kemikler, Eklemler, Kaslar, İç Organlar.**Güneş Tıp Kitapevi** Ankara 2005 :sayfa 51

Franklin D, O'Higgins P, Oxnard CE, Dadour I. Discriminant Function Sexing Of The Mandible Of Indigenous South Africans. **Forensic Sci Int.** 2008; 179(1): 84.

Gapert R,Black S,Last J Sex Determination From The Foramen Magnum: Discriminant Function Analysis İn An Eighteenth And Nineteenth Century British Sample **İnt J Legal Med** 2009(123),25-33

García-Finana M,Cruze-Orive LM. Fractional Trend Of The Variance İn Cavalieri Sampling. **Image Analys Stereol** 2000 (19):71-79

Gohiya, V. K. ; Shrivatava, S. Estimation Of Cranial Capacity İn 20-24 Years Old Population Of Madhya Pradesh,A State Of İndia, **İnt J Morphol.**2010,28(4):1211-1214

Golalipour M.J. , Jahanshaei M., Haidari K. Estimation Of Cranial Capacity İn17-20 Years Old İn South East Of Caspian Sea Border(North Of Iran)**İnt J Morphol** , 2005 (23),301-304

Gopalrao S. R. , Solanke P. , Ugale M., Balsurkar S. Computed Tomographic Scan Study Of Morphometry Of Foramen Magnum. **İnt J Cur Res Rev** 2013 vol.5 (19) p:41

Govsa F. Sistemik Anatomi.**İzmir Güven Kitapevi**, 2008 sayfa 50-82

Govsa F.Ozer M.A,Celik S,Ozmutaf N.M. Three-Dimensional Anatomic Landmarks Of The Foramen Magnum For The Craniovertebral Junction. **J Craniofac Surg** 2011 (22),1073-1076

Greene, Nicholas D,and Andrew J.Copp Development Of The Vertebrate Central Nervous System: Formation Of The Neural Tube Review Prenatal Diagnosis 10 Feb. 2009 Pubmed Wiley İnterscience . **Homer Babdidge Library**, Stors 24 Mar. 2009.

Gruber P, Henneberg M. Böni T. Rühli F,Variability of Human Foramen Magnum Size, **The Anat Record** 2009; (292), 1713–1719

Gundersen HJG, Boysen M, Reith A .Comparison Of Semiautomatic Digitizertablet And Simple Point Counting Performance İn Morphometry. *Virchows Arch B Cell Pathol Incl Mol Pathol* 1981 37:317-325.

Gundersen HJG, Jensen EB. The Efficiency Of Systematic Sampling İn Sterology And Its Prediction *J Microsc* 1987 (147):229-63

Gundersen HJG, Jensen EB, Kiev K, Nielsen J. The Efficiency Of Systematic Sampling İn Sterology-Reconsidered *J Microsc* 1999 (193):199-211

Günay Y, Altinkök M, Çağdır S, Sarı H. Foramen Magnum Alanının Cinsiyet Saptanmasında Kullanılabilirliği. *Adli Tıp Bülteni* 1998; 2(3): 415.

Günay Y. , Altinkök M. The Value The Size Of Foramen Magnum İn Sex Determination. *J Cli Forensic Med* 2000 (7),147-149

Heiser W. , Niedervanger A. , Bancher B. , Bittermann G. Neunteufel N. , Kulmer S. Three-Dimensional Dental Arch And Palatal Form Changes After Extraction And Non-Extraction Treatment Part1. Arch Length And Area *Am J Orthodont Dentofacial Orthop* 2004 (126),71-81 satır aralığı

Howard CV, Reed MG. Unbiased Stereology. Three-dimensional measurement in microscopy. *Bios ,Oxford*,1998 pp 55-68.

Howard CV, Reed MG. Unbiased Stereology: Three Dimensional Measurement İn Microscopy, Oxford,Bios Scientific Publishers, 1998 Stereology: A Method For Analysing Images. *Progress Neurobiol* 1991(37)433-474 Royet JP.

Hwang Y, Lee K-H, Choi B-Y, Lee K-S, Lee H-Y, Sir W-S, Kim H-J, Koh K-S, Han S-H, Chung M-S, Kim H. Study On Korean Adult Cranial Capacity *J Korean Med Sci* 1995,10(4),239-242 .

Jain S. K. , Choudhary A. K. , Mishra P. , Morphometric Evalution Of Foramen Magnum For Sex Determination İn A Documented North Indian Sample. *J Eval Med Dent Sci* 2013 vol. 2, issue 42, p: 8093-8098.

Knight B, Saukko PJ. The Establishment Of Identify Of Human Remains. Knight"s Forensic Pathology.3rd Ed. *London Press*: Edward Arnold 2004:106-8 .

Kutun H. Kol Ve Bacak Kemiklerindeki Cinsiyet Kriterleri: Tepecik Toplumunu Üzerinde Bir İnceleme, : *Ankara Üniversitesi Yüksek Lisans Tezi* , 2008.

Lalwani M, Yadav J, Arora A, Dubey B.P Sex İdentification From Cranial Capacity Of Adult Human Skulls *J Indian Acad Forensic Med* 2012,(34),2 .

Lazennec JY, Ramare S, Arafati N, Laudet CG, Gorin M, Roger B, Hansen S, Saillant G, Maurs L, Trabelsi R. Sagittal Alignment İn Lumbosacral Fusion:Relation Between Radiological Parameters And Pain *Eur Spine J* 2000.9:47-55 .

Loth SR, İşcan MY. Anthropology/Sex determination. In: Siegel J, Saukko P, Knupfer G, editors. Encyclopedia of Forensic Sciences. London: *Academic Press*, 2000. p 252-61.

Maina M.B. , Shapu Y.C. , Garba S.H. , Muhammad M.A, Garba A.M. Yaro A.U, Omoniyi O.N. , Assesment Of Cranial Capacities İn A North-Eastern Nigerian Population **J.Applied Sci.** , 2011(11),2662-2665.

Manjunath K.Y. Estimation Of Cranial Volume- An Overview Of Methodologies:**J Anat. Soc. India** 2002 51(1) 85-91

Manoel C. ,Prado FB. ,Caria PHF. ,Grosso FC. Morphometric analysis of the foramen magnum in human skulls of brazilian individuals: its relation to gender. **Braz. J. Morphol .Sci** ,2009 ,Vol 26 , no.2 , 104-108

Mattfeldt T, Gottfried HW, Wolter H, Schmidt V, Kestler HA, Mayer J. Classification Of Prostatic Carcinoma With Artificial Neural Networks Using Comparative Genomic Hybridization And Quantitative Stereological Data. **Pathol Res Pract** 2003 199:773-784

Millhorat T.H. , Nishikava M,Kula R.W.,Dlugacz Y.D. Mechanisms Of Cerebellar Tonsil Herniation İn Patient With Chiari Malformations As Guide To Clinical Management. **Acta Neurochir** 2010 (152),1117-1127

Moore L, Agur A. Temel Klinik Anatomi .**Güneş Kitapevi**, 2006 sayfa 499-500.

Moore KL, Persaud TVN. İnsan Embriyolojisi, Klinik yönleri ile. Eds, Yıldırım M, Okar İ, Dalçık H.Altıncı Baskı. İstanbul, **Nobel Tıp Kitabevleri**, 2002; 414.

Moore, KL, and Persaud TVN . Before We Are Born Essentials Of Embryology And Birth Defects. 4th ed. Philadelphia: **Saunders**,2002.

Murshed KA, Cicekcibasi AE, Tuncer I. Morphometric evaluation of the foramen magnum and variations in its shape: A study on computerized tomographic images of normal adults. **Turk J Med Sci** 2003 (33): 301-306.

Natsis K. , Piagkou M., Skotsimara G., Piagkos G,Skandalakis P. A morphometric anatomical and comparative study of the foramen magnum region in a Greek population . **Surg Radiol Anat** 2013 (35): 925-934

Nooranipour M. Farahani R.M. Estimation Of Cranial Capacity And Brain Weight İn 18-22 Year Old Iranian Adults. **Cli Neurol Neurosurg** 2008 (110)997-1002

Odacı E, Bahadır A, Yıldırım Ş, Şahin B, Canan S, Baş O, Bilgiç S, Kaplan S Cavalieri Prensibi Kullanılarak Bilgisayarlı Tomografi Ve Manyetik Rezonans Görüntüleri Üzerinden Hacim Hesaplanması Ve Klinik Kullanımı Türkiye Klinikleri **J. Med.Sci** 2005 (25)421-428

Özer İ, Sağır M, Sevim A, Güleç E. İki Ortaçağ Toplumunda Cinsiyet Kriterlerinin İstatistiksel Ve Morfolojik Açıdan İncelenmesi. **Adli Tıp Bülteni** 2001:1(6).

Raghaverndra Babu Y.P. , Kanchan T, Attiku Y. , Dixit P. N, Kotihan M.S. Sex estimation from foramen magnum dimensions in an Indian population. **J Forensic Leg Med** 2012,(19),162-167

Salu KJ, Knaapen MWM, Bosmas J,Vrints CJ,Bult H. Three-Dimensional Quantitative Analysis Of Restenosis Parameters After Balloon Angioplasty:Comparison Between

Semi-Automatic Computer Assisted Planimetry And Stereology. **J Vascular Res** 2002 (39):437-446

Sanes, Dan H. Thomas A. Reh, and Harris, William A. Development of the Nervous System, Sekond Edition. **New York:Academic P**,2005

Sarsılmaz M. Anatomi. **Nobel Tıp Yayınları**.2014 sayfa 122-125

Shepur P, Magi M, Nanjundappa B, Havaladar P, Gogi P, Saheb H S Morphometric Analysis Of Foramen Magnum. **Int J Anat and Res** 2014, 2(1);249-255.

Shepur P. M., Nanjundappa B. , Magi M., Havaladar P. P. ,Gogi P. ,Saheb S. H. Morphometric Analysis Of Endocranial Capacity. **Int J Anat Res** 2014, 2(1):242-248

St. Louis: Mosby. Ten Cate's Oral Histology Development, Structure, and Function (**Ten Cate's Oral Histology**) 2003. 6th ed.

Stranding S. Gray's Anatomy (The Anatomical Basis Of Clinical Practice). Fortieth edition published, **Elsevier**, 2008; p.414-416.

Suazo G. I.C. , Russo P.P. Zavando M.D.A. ,Smith R. L. Sexual Dimorphisim İn The Foramen Magnum Dimensions .**Int. J. Morphol.** 2009 ,27(1):21-23

Şahin B, Acer N, Sonmez O.F, Emirzeoglu M, Basaloglu H, Uzun A,Bilgic S. Comparison Of Four Methods Of For The Estimation Of İntracranial Volume: A Gold Standart Study **Cli Anat** 2007 (20),766-773.

Şahin B, Aslan H , Unal B , Canan S , Bilgic S, Kaplan S, Tumkaya L, Brain Volumes of The Lamb, Rat and Bird Do Not Show Hemispheric Asymmetry:A Stereological Study. 2001 **Imagine Anal. Stereol.**,20: 9-13.

Şahiner Y, Yalçın H. Erkek Ve Bayanlarda Kafatası Kemiğinden Geometrik Morfometri Metoduyla Cinsiyet Tayini Ve Ramus Flexure. Atatürk Üniversitesi **Vet Bil Derg** 2007;2(4):134-42.

Tubss R.S ,Griessenauer C, Loukas M, Shoja M, Cohen-Gadol A, Morphometric analysis of the Foramen Magnum;An Anatomic Study, **Neurosurg** 2010; (66), 385-388.

Uthman AT,AI-Ravi NH, AI-Timimi Evaluation Of Foramen Magnum İn Gender Determination Using Helical CT Scanning.**Dentomaxillofac radiol** 2012 (41)197-202

Ünlütürk Ö, İşcan MA. Tanınabilir Vertebralardan Cinsiyet Tayini. **Adli Tıp Bülteni** 2013;18(1):4-13.

Walker PL. Sexing Skulls Using Discriminant Function Analysis Of Visually Assessed Traits. **Am J Phys Anthropol** 2008; (136) 39-50.

Wulfsohn, D. , Gundersen HJG. , Jensen, EBV. , Nyengaard, JR. (2004).Volume Estimation From Projections. **J of Micro**,2004 215: 111-120

Yıldırım M. Gray's Tıp Fakültesi Öğrencileri İçin Anatomi **Nobel Tıp Yayınları**.2012 sayfa 1110-1111



## 8. ÖZGEÇMİŞ

Feyza ALTINDAL, 1983 yılında Isparta'da doğdu. İlkokul eğitimini Niğde ortaokul eğitimini Bursa-İzmit'te ve lise eğitimini Isparta'da tamamladı. Lisans eğitimini, 2002-2006 yılları arasında Pamukkale Üniversitesi Fizik Tedavi ve Rehabilitasyon Yüksek Okulu'nda bitirdi. 2012 yılında Pamukkale Üniversitesi Sağlık Bilimleri Enstitüsü Anatomi ABD'da yüksek lisans eğitimine başladı.