

**T.C.**  
**PAMUKKALE ÜNİVERSİTESİ**  
**TIP FAKÜLTESİ**  
**KALP DAMAR CERRAHİSİ ANABİLİM DALI**

**FONKSİYONEL TRİKÜSPİD YETMEZLİĞİ OLAN HASTALARDA**  
**BOYD ANÜLOPLASTİ ORTA DÖNEM SONUÇLARI**

**UZMANLIK TEZİ**

**DR. OSMAN YAŞAR IŞIKLI**

**DANIŞMAN**

**PROF.DR. İBRAHİM GÖKŞİN**

**DENİZLİ – 2012**

**T.C.**  
**PAMUKKALE ÜNİVERSİTESİ**  
**TIP FAKÜLTESİ**  
**KALP DAMAR CERRAHİSİ ANABİLİM DALI**

**FONKSİYONEL TRIKÜSPİD YETMEZLİĞİ OLAN HASTALARDA**  
**BOYD ANÜLOPLASTİ ORTA DÖNEM SONUÇLARI**

**UZMANLIK TEZİ**

**DR. OSMAN YAŞAR IŞIKLI**

**DANIŞMAN**

**PROF.DR. İBRAHİM GÖKŞİN**

**DENİZLİ – 2012**

Prof. Dr. İbrahim Gökşin danışmanlığında Dr. Osman Yaşar Işıklı tarafından yapılan "Fonksiyonel Triküspit Yetmezliği olan Hastalarda Boyd Anüloplasti Orta Dönem Sonuçları" başlıklı tez çalışması 15/02/2012 tarihinde yapılan tez savunma sınavı sonrası yapılan değerlendirmede jürimiz tarafından Kalp ve Damar Cerrahisi Anabilim Dalı'nda TIPTA UZMANLIK TEZİ olarak kabul edilmiştir.

BAŞKAN

Prof.Dr. İbrahim Gökşin


ÜYE

Prof.Dr. Gökhan Önem

ÜYE

Doç. Dr. Vefa Özcan

Yukarıdaki imzaların adı geçen öğretim üyelerine ait olduğunu onaylarım.  
gün.../ay.../yıl.



Prof. Dr. Mustafa Kılıç

Pamukkale Üniversitesi

Tıp Fakültesi Dekanı

## TEŞEKKÜR

Uzmanlık eğitimim süresince engin bilgi tecrübeleriyle cerrahi birimde klinik deneyimlerinden her zaman yararlanmayı düşündüğüm Pamukkale Üniversitesi Kalp Damar Cerrahisi Anabilim Dalı Başkanlığını yapmış şu an ara vermiş olan hocam sayın Prof. Dr. Ahmet Baltalarlı'ya, tezi hazırlamamda ki desteği bir yana titiz çalışma ve komplike ameliyatlarda hız ve zekanın nasıl olması gerektiği konusunda kendime örnek aldığım tez danışmanım Kalp ve Damar Cerrahisi Anabilim Dalı Başkanı değerli hocam sayın Prof. Dr. İbrahim Gökşin'e, adeta bir sanatçı yeteneği ile cerrahide neler yapılabileceğini en ince ayrıntıları ile gözlemlediğim hocam sayın Prof. Dr. Gökhan Önem'e, cesaret ve soğukkanlılığın başarıya nasıl dönüştüğünü gördüğüm hocam sayın Doç. Dr. Vefa Özcan'a, çalışma disiplini ve cerrahi yaşam tarzı nedeni ile kendilerinden çok şeyler kazandığım inandığım eski öğretim üyelerimiz sayın Doç Dr. Mustafa Saçar ve sayın Doç Dr. Bilgin Emrecan'a, tezi mi hazırlarkenki desteklerinden dolayı Pamukkale Üniversitesi Kardiyoloji Kliniği Anabilim Dalı Başkanı sayın Prof. Dr. Asuman Kaftan'a çok değer verdiğim ve birlikte çalışmaktan her zaman zevk aldığım asistan arkadaşlarıma, 6 yıllık eğitimim sürecinde özveri, sabır, tevazu da hiç kuşkusuz en büyük pay sahibi eşim Eylem, hasretleri nedeni ile buruk geçirdiğim eğitim sürecinde var oluşları bile bana hep sevinç ve sinerji kaynağı olan Bilgehan Çağrı, ve Berke Tuğrul yavrularıma sonsuz teşekkür ederim...

Dr. Osman Yaşar Işıklı Denizli 2012

## İÇİNDEKİLER

	Sayfa No
ONAY SAYFASI.....	III
TEŞEKKÜR.....	IV
İÇİNDEKİLER.....	V
ŞİMGELER VE KISALTMALAR.....	VII
ŞEKİLLER DİZİNİ.....	IX
TABLolar DİZİNİ.....	XII
ÖZET.....	XIII
İNGİLİZCE ÖZET.....	XIV
GİRİŞ .....	1
GENEL BİLGİLER.....	4
TARİHÇE.....	5
ANATOMİ.....	6
Triküspid kapak anatomisi.....	6
Papiller adale.....	15
Sağ atrium ve sağ ventrikül morfolojisi.....	16
FİZYOLOJİ.....	19
Atrialhemodinami.....	19
Kardiaksiklusdatriküspid kapak anular hareket paterni.....	23
TRİKÜSPİD KAPAK REGÜRGİTASYONU.....	25

<b>FONKSİYONEL TRİKÜSPİD REGÜRJİTASYONU.....</b>	<b>28</b>
<b>FTY de sağ atrial basınç-volum ilişkisinde değişim.....</b>	<b>35</b>
<b>Fonksiyonel TR da tanısal yöntemler.....</b>	<b>37</b>
<b>Per-operatif değerlendirme.....</b>	<b>42</b>
<b>FTY DE CERRAHİ TEDAVİ.....</b>	<b>43</b>
<b>Cerrahi girişim endikasyonları.....</b>	<b>45</b>
<b>Cerrahi tedavi yöntemleri.....</b>	<b>47</b>
<b>GEREÇ VE YÖNTEM.....</b>	<b>65</b>
<b>HASTA SEÇİM PROTOKOLÜ.....</b>	<b>65</b>
<b>ANESTESİ PROTOKOLÜ.....</b>	<b>65</b>
<b>KARDİOPULMONER BYPASS PROTOKOLÜ.....</b>	<b>66</b>
<b>OPERASYON TEKNİĞİ.....</b>	<b>66</b>
<b>EKOKARDİOGRAFİK TETKİK.....</b>	<b>67</b>
<b>BULGULAR.....</b>	<b>69</b>
<b>İSTATİSTİKSEL ANALİZİ.....</b>	<b>74</b>
<b>TARTIŞMA.....</b>	<b>77</b>
<b>SONUÇ.....</b>	<b>91</b>
<b>KAYNAKLAR .....</b>	<b>92</b>

## SİMGE VE KISALTMALAR

<b>ACC</b>	: Amerikan Kardiyoloji Koleji
<b>AD</b>	: Aort Darlığı
<b>AHA</b>	: Amerikan Kalp Cemiyeti
<b>AVR</b>	: Aort Kapak Replasmanı
<b>CCS</b>	: Canadian Cardiovascular Society
<b>DKMP</b>	: Dilate Kardiyomiyopati
<b>DM</b>	: Diyabetes Mellitus
<b>EF</b>	: Ejeksiyon Fraksiyonu
<b>EKG</b>	: Elektrokardiyografi
<b>KABG</b>	: Koroner Arter "Bypass" Greft Cerrahisi
<b>KAH</b>	: Koroner Arter Hastalığı
<b>KBY</b>	: Kronik Böbrek Yetmezliği
<b>KOAH</b>	: Kronik Obstruktif Akciğer Hastalığı
<b>KPBZ</b>	: Kardiyopulmoner "Bypass" Zamanı
<b>LA</b>	: Sol Atriyum
<b>LV</b>	: Sol Ventrikül
<b>LVEDD</b>	: Sol Ventrikül Diyastol Sonu Çapı
<b>LVEDV</b>	: Sol Ventrikül Diyastol Sonu Hacmi
<b>LVESD</b>	: Sol Ventrikül Sistol Sonu Çapı
<b>LVESV</b>	: Sol Ventrikül Sistol Sonu Hacmi
<b>MD</b>	: Mitral Darlık
<b>MY</b>	: Mitral Yetmezlik
<b>NYHA</b>	: New York Heart Association
<b>PAP</b>	: Pulmoner Arter Basıncı
<b>PAPs</b>	: Sistolik Pulmoner Arter Basıncı
<b>PTFE</b>	: Politetraflouroetilen
<b>PY</b>	: Pulmoner Yetmezlik
<b>RA</b>	: Sağ Atriyum
<b>RV</b>	: Sağ Ventrikül
<b>SVH</b>	: Serebrovasküler Hastalık
<b>S2</b>	: İkinci Kalp Sesi

- S3** : Üçüncü Kalp Sesi  
**S4** : Dördüncü Kalp Sesi  
**TD** : Triküspit Darlığı  
**TEE** : Transözafagial Ekokardiyografi  
**TTE** : Transtorasik Ekokardiyografi  
**TVR** : Triküspit Kapak Replasmanı  
**TY** : Triküspit Yetmezliği  
**VYA** : Vücut Yüzey Alanı  
**VCI** : Vena Kava Inferior  
**VCS** : Vena Kava Superior



## ŞEKİLLER DİZİNİ

		Sayfa No
<b>Şekil 1</b>	Triküspid kapak ve sağ atrium.....	7
<b>Şekil 2</b>	Triküspid kapak sağ atrium komşuluklarındaki aort ve mitral kapak projeksiyonları: A) Lateral projeksiyon; B) Sistolde kapakların görünümü .....	7
<b>Şekil 3</b>	Triküspidanulusun 3 boyutlu şekli.....	10
<b>Şekil 4</b>	Sağ ventrikül ve papiller kaslar.....	16
<b>Şekil 5</b>	Koch üçgeni ve kalp iletim sistemi: A) Koch üçgeni; B) AV nod ve His demeti .....	17
<b>Şekil 6</b>	Sağ atrium basınç trasesi.....	20
<b>Şekil 7</b>	Sağ atrium ,VCS ve VCI da impedanskateteri.....	21
<b>Şekil 8</b>	Normal kardiaksiklus sırasında sağ atrial volüm değişimi.....	22
<b>Şekil 9</b>	Normal kardiaksiklus sırasında sağ atrial basınç-volum ilişkisi : A) Sağ atrial basınç (RAP) ve sağ atrialvolume (RAV); B) RAP ve RAV değişiminin konfüğürasyonu.....	22
<b>Şekil 10</b>	Fonksiyonel triküspitregürjasyonu pasif anülerdilatasyon.....	31
<b>Şekil 11</b>	Triküspidannulusdilatasyonu.....	33
<b>Şekil 12</b>	Fonkiyoneltriküspit yetmezliğinde kritik anülerdiameter konsepti.....	32
<b>Şekil 13</b>	Ciddi FTY de sağ atrial basınç ve sağ atrialvolum değişimi: A)RAP ve RAV değişimi; B) RAP ve RAV ilişkisi v loop;	35

	C)RAP ve RAV ilişkisinin TY derecesi ile gösterilmesi.....	
<b>Şekil 14</b>	Normal ve ciddi TR de Jugulervenöz dalga formu.....	41
<b>Şekil 15</b>	Kay annuloplasti: A) Tek sütür; B) Çift sütür.....	48
<b>Şekil 16</b>	Boydannuloplasti: A) Plejitlerinmatress yerleştirilmesi; B)Posterioranulusunplikasyonu.....	49
<b>Şekil 17</b>	Danielson.....	49
<b>Şekil 18</b>	Klasik De Vegaanüloplasti tekniği.....	50
<b>Şekil 19</b>	Modifiye De VegaAnuloplasti tekniği.....	51
<b>Şekil 20</b>	Antunes ve Girdwood'unsegmentalDeVegaanuloplasti: A) Aralıklı ilk 8*5mm plejitlerin yerleştirilmesi; B) Aralara diğer plejitlerin yerleştirilmesi; C)0 numara prolenin bağlanması.....	51
<b>Şekil 21</b>	Per-operatif TEE (Transösofajiaiekokardiografi) ile ayarlanabilir De Vegaanülopiasti tekniğinin şematik gösterimi.....	52
<b>Şekil-22</b>	Geliştirilmiş De Vegaanuloplasti.....	53
<b>Şekil 23</b>	Modifiyesemisirkülerkonstriktifanüloplasti (Sagban'sAnnuloplasty: A)Her iki uçtan 2/0 prolen ile 0 noProlenin spiral sarılması; B)Her iki prolenindesinerden geçirilmesi; C) Redüksiyon ve büzmenin tamamlanması.....	54
<b>Şekil 24</b>	Adjustable segmental triküspid annuloplasti : A) Her iki kommüssürden birer Teflon pledget kullanılması; B) 3. Teflon pledgetin kullanılması.....	55
<b>Şekil 25</b>	Anüler rekonstrüksiyonla yapılan selektifanüloplasti tekniği: A)Separe edilmiş anulusunplikasyonu; B) Separe edilmiş leafletlerinanusula tekrar plike edilmesi.....	55

<b>Şekil 26</b>	Parsiyelanülerplikasyon tekniği.....	56
<b>Şekil 27</b>	Carpentier rigid ring anuloplasti tekniği.....	58
<b>Şekil 28</b>	Carpentier Edwards Flexible ring anuloplasti tekniği.....	58
<b>Şekil 29</b>	Duran-Hancock totally flexible ring .....	59
<b>Şekil 30</b>	Puig-Massana-Shiley ring anuloplasti tekniği.....	59
<b>Şekil 31</b>	Parsiyel Duran ring anuloplasti tekniği.....	60
<b>Şekil 32</b>	Kalangosbioring anuloplasti tekniği: A) Saat yönün tersine sütür hattı; B) Ringin yerleştirilmesi:.....	61
<b>Şekil 33</b>	MC <sup>3</sup> Edwards.....	61
<b>Şekil 34</b>	Flexible Linear reducer anuloplasti.....	62
<b>Şekil 35</b>	Half-moon anuloplasti: A) Half-moon device; B) Mattress suture ile fiksasyon.....	63
<b>Şekil 36</b>	Perikardial strip Annuloplasti.....	63
<b>Şekil 37</b>	Preoperative kadın ve erkek dağılımı.....	69
<b>Şekil 38</b>	Preoperative TY ne ek hastalık dağılımı.....	70
<b>Şekil 39</b>	Preop ve postop TY değerlendirme.....	73
<b>Şekil 40</b>	Preop ve post op TY grafisi.....	75
<b>Şekil 41</b>	Pre op ve post op RA değişimi.....	75
<b>Şekil 42</b>	Pre op ve post op PAP değişimi.....	77

## TABLolar DİZİNİ

	<b>Sayfa No</b>
<b>Tablo 1</b> Triküspid anulusun ve vasküler yapıların ortalama uzaklıkları	13
<b>Tablo 2</b> Normal ve FTY de anüler ölçümler.....	31
<b>Tablo 3</b> Normal ve FTY de sistolikanüler redüksiyon oranları.....	32
<b>Tablo 4</b> Preoperatif hasta verileri.....	69
<b>Tablo 5</b> Pre-op ekokardiografik veriler.....	71
<b>Tablo 6</b> Post-op veriler.....	72
<b>Tablo 7</b> TY bulguları.....	74
<b>Tablo 8</b> RA bulguları.....	75
<b>Tablo 9</b> PAP bulguları.....	76

## ÖZET

### Fonksiyonel triküspid yetmezliği olan hastalarda boyd anüloplasti orta dönemsonuçları

Dr. Osman Yaşar Işıklı

Fonksiyonel triküspid yetmezliği; kapağın kendisinde anatomik bir tutulum olmadan edinsel veya kongenital, kardiak yada non- kardiak hastalığın neden olduğu anulardilatasyon sonucunda ortaya çıkan sekonder kapak yetersizliğidir . Fonksiyonel triküspid yetmezliğinin en sık sebebi romatizmal mitral kapak hastalığıdır. Romatizmal mitral kapak hastalığı olan hastaların %10-50'sine triküspid yetmezliği(%62 fonksiyonel) eşlik eder . Bununla birlikte düzeltilmemiş orta ve ileri triküspid yetmezliği mitral kapak cerrahisi sonrasında progresif kalp yetmezliği veya ölüm ile sonuçlanabilir. Fonksiyonel triküspid yetmezliğinde (FTY) regürjitasyonun düzeltilmesi; bicüspidizasyon anuloplasti, semisürküler anuloplasti, parsiyel anuloplasti, rekonstrüktif anuloplasti, ring (rigid, semirigid, flexible, biodegradeble) anuloplasti yöntemleriyle yapılır. Bu çalışma Boyd anuloplasti orta dönem sonuçlarını değerlendirmek amacı ile yapılmıştır. Ciddi FTY olup Boyd anuloplasti tekniği ile triküspid kapağa cerrahi girişim uygulanan ve çalışmamıza dahiledilen 32 hasta(11 erkek %34, 21bayan% 66 ) , post-operatif dönemde ortalama  $23 \pm 9$  ay izlendi.Yaş ortalaması  $51 \pm 11$  idi. Hastaların %31.3'ünde (10 hasta) TY tamamıyla kayboldu. %62.6 (20 hasta) 1<sup>0</sup>, 2<sup>0</sup>rezidüel TY, %6.3'ünde (2 hasta) ise 3<sup>0</sup>rezidüel TY kaldı. Rezidüel triküspid yetmezliğine, hastaların postoperative ekokardiografik değerlendirmelerde, mitral protez kapak fonksiyonunun iyi, pulmoner arter sistolik basıncının düşük olması nedeniyle yetersiz anüler redüksiyonun sebep olduğu düşünülmektedir. Hastalarda takip süresince rekürrent veya başka bir komplikasyon görülmedi. Hastane veya geç mortalite olmadı. Kolay ve basit bir yöntem olması,ameliyat süresini kısaltması, komplikasyon (overcorrection,sağ koroner arter yaralanması,AV blok) görülmemesi tekniği tercih edilebilir kılmaktadır.

Anahtar kelimeler:BOYD anulplasti, bicüspidizasyon, triküspid yetmezliği

## SUMMARY

### **Boyd annuloplasty in patients with functional tricuspid regurgitation in the mid-term results**

**Dr. Osman Yaşar Işıklı**

Functional tricuspid valve insufficiency without an anatomical involvement, acquired or congenital, caused by cardiac or non-cardiac disease, secondary valve insufficiency caused by annular dilatation. The most common cause of functional tricuspid regurgitation, rheumatic mitral valvedisease. 10-50 % of patients with rheumatic mitral valve disease is accompanied by tricuspid regurgitation (62 % of functional ). However, uncorrected moderate, and severe tricuspid regurgitation after mitral valve surgery may lead to bad results, they can lead to progressive heart failure or death. Correction of functional tricuspid regurgitation failure; bicuspidization annuloplasty, semicircular annuloplasty, partial annuloplasty, reconstructed annuloplasty, ring (rigid, semirigid, flexible, biodegradeble) may be methods of annuloplasty. This study was planned to evaluate the effectiveness of Boyd annuloplasty. "Boyd annuloplasty" technique applied to the tricuspid valvesurgery, 32 patients were included in the study, post-operative period, viewed an average of  $23 \pm 9$  months. 11 of the patients were male ( 34% ) and 21 were female (66%) and mean agewas  $51 \pm 11$  years. 31.3% of the patients (10 patients), TR completely disappeared. 62.6% (20 patients), 1<sup>0</sup>, 2<sup>0</sup>, 6.3% (2 patients ) 3<sup>0</sup> had rezidüel TR. Residual tricuspid valve insufficiency, post-operative echocardiographic evaluation of patients with mitral prosthetic valve function is good, due to the low pulmonary artery systolic pressure is thought to cause inadequate annular reduction. There were no complications during follow up in patients with recurrent or another. Hospital or late mortality was not. Easy and simple to have a method, shortening the duration of the surgery, complications (overcorrection, the right coronary artery injury, AV block), not seen, makes the technique may be preferred.

Key words: BOYD annuloplasty, bicuspidization, tricuspid regurgitation

## GİRİŞ

Kalp kapaklarına yönelik cerrahi tedavide triküspid kapak patolojilerinin düzeltilmesinde kullanılan teknik yöntemler son zamanlarda tekrar tartışılmaya başlanmıştır. Kapak cerrahisinin gündeme geldiği yıllarda triküspid kapak patolojilerinin ihmal edilebileceği düşünülüyordu. Artık biliyoruz ki triküspid kapağı ihmal etmekle hastalığın tedavi sonrası klinik seyirinde risk alınmaktadır.

Triküspid yetmezliğini; fonksiyonel, organik ve organo-fonksiyonel olmak üzere üç grupta inceleyebiliriz (1).

Fonksiyonel triküspid yetmezliği; kapağın kendisinde yapısal bir lezyon olmadan edinsel veya kongenital, kardiak hastalık yada non- kardiak hastalığa bağlı anular dilatasyona sekonder olarak meydana gelen triküspid yetmezliğidir (1-3).

Fonksiyonel triküspid yetmezliğinin sebepleri arasın da sol ventrikül yetmezliği ile seyreden tüm sol ventrikül hastalıkları, mitral darlığı ve/veya yetmezliği, pulmoner venöz konjesyon, primer pulmoner hipertansiyon, atriyal septal defekt, ventriküler septal defekt, patent duktus arteriozus, intrinsik pulmoner hastalıklar gibi pulmoner vasküler dirençte artışa sebep olan hastalıklar, akut veya kronik pulmoner emboli sayılabilir (1-5).

Sol taraflı kalp kapak patolojilerinin neden olduğu sol atrium (LA) basınç yükselmesi ve sol ventrikül (LV) diastolik doluş basıncında yükselme pulmoner venöz konjesyon oluşturur. Pulmoner hipertansiyonun (PHT) tetiklenmesi ile sağ ventrikül (RV) hipertrofiye uğrar. İlerleyen süreçte sağ ventrikül diyastolik basıncı artar. Bu durum zamanla sağ ventrikül dilatasyonuna ve anüler dilatasyona yol açar. Sonuç olarak uzun süreli sağ ventrikül ve anüler dilatasyon triküspid kapakta fonksiyonel yetmezliği kalıcı kılar (1-5).

Sol taraf kalp kapak patolojilerine sekonder triküspid yetmezliğide cerrahi tedavinin gerekliliği konusunda genel bir görüş birliğine varılmıştır (1-5).

Romatizmal kalp hastalığı olan hastaların %68 in üzerinde orta veya ciddi TY bulunduğunu belirtmiştir. MVR planlanan hastaların ise %23-37 sinde ciddi TY vardır(86). Primer patolojinin ortadan kaldırılması ile fonksiyonel natürde triküspid yetmezliği gerileyebilir veya tamamen ortadan kalkabilir (1-5).

Rezidüel triküspid yetmezliğinin morbidite ve mortaliteyi artırması nedeni ile reversibilitesi olmayan (non-reversible) ve düşük reversibilitesi olan (parsiyel reversible) ağır (3°,4°) fonksiyonel triküspid regüritasyon da, yetmezliğin elimine edilmesinde cerrahi korreksiyon endikasyonu vardır (1-5).

Fonksiyonel triküspid yetmezliğinin cerrahi olarak tedavisinde bir çok farklı anuloplasti yöntemi kullanılmaktadır. Bu yöntemler arasında en sık olarak sütür anuloplasti ve ring anuloplasti teknikleri tercih edilmektedir (4,5,10). Kullanılan teknikler ;

**A. Bicuspizasyon Anuloplasti** (Zubiata, Kay, Wooler, Boyd, Danielson)  
(15,16,20)

**B. Semisirküler Sütür Anuloplasti**

1. De Vega anuloplasti (De Vega N) (19)
2. Modifiye De Vega Anuloplasti (Arai T) (61)
3. Segmental De Vega Anuloplasti (Revuelta ve Garcia-Rinaldi) (23)
4. *Adjustable* (Ayarlanabilir) De Vega Anuloplasti (Raffale De Simone) (66,67)
5. *Improved* De Vega Anuloplasti (Imamura E) (68)
6. *Vanishing* De Vega Anuloplasti (Duran CMG) (69-72)
7. Modifiye semisirküler konstriktif anuloplasti (Sagban Anuloplasti)(10)
8. *Adjustable* Segmental Trikuspid Anuloplasti (73)

**C. Parsiyel Anular Plikasyon** (Davilla) (74)

**D. Reconstructive Anuloplasti**

1. *Selective* Anuloplasti (Minale C) (75)

**E. Ring Anuloplasti**

1. Carpentier-Edwards ring anuloplasti (*Oval-shaped stiff ring*) (1,3, 20,21,76)
2. Cosgrove-Edwards ring anuloplasti ("*C*"-*shaped fully flexible ring*) (109)



3. Duran flexible band anuloplasti (Partial ring, fully flexible) (77)
4. Duran flexible ring anuloplasti (Complete ring, fully flexible) (1,43,78)
5. Tailor ring anuloplasti ("C"-shaped fully flexible ring) (10)
6. Le Pitie anuloplasti (Complete ring, highly flexible)(10)
7. Puig-Massana-Shiley ring anuloplasti (Complete ring, fully flexible) (1,43)
8. Absorbable prosthetic ring anuloplasti (APR) (70)
9. Biologic fibroelastic ring anuloplasti (43)
10. Kalangos bioring annüloplastisi (26,29)
11. MC3 TV anuloplastisi ring (Edwards MC<sup>3</sup>) (79,81)

#### **F. Alternative Anuloplastisi**

1. "Teflon strip" ile anular plikasyon (Castro-Farinas) (43,82)
2. "Flexible Lineer Reducer" ile anular plikasyon (Bex-Lecompte) (83)
3. "Halfmoon Alternative Device" ile anular plikasyon (Henze-Peterffy) (84)
4. Otolog Pericardial Strip "AP-TAP" (24)

Effektive bir anuloplastide amaç ;

1. Basit ve kolay bir yöntemle regürjitasyonun ortadan kaldırılması.
2. Dilate ve deforme annulusta ölçülebilir redüksiyon yapmak.
3. Fizyolojik anüler hareket paternini korunmak.
4. Cerrahi tedavinin oluşturabileceği komplikasyonları (rezidüel ve rekürren triküspid regürjitasyon, overcorrection, atrioventriküler blok, infeksiyon, sağ koroner arter yaralanması vb.) minimal düzeyde tutmaktır .

Pamukkale Üniversitesi Kalp ve Damar Cerrahisi Kliniğinde yapılan bu çalışmamız da Haziran 2007 ve Şubat 2011 tarihleri arasındaki (44 ay) dönemde romatizmal mitral kapak hastalığı, mitral kapak hastalığına eşlik eden aort kapak hastalığı veya ASD nedeni ile cerrahi girişim uygulanan, ek olarak ağır (3°-4°) fonksiyonel triküspid yetmezliği sebebiyle triküspid kapağa rekonstrüksiyon olarak "Boyd Annüloplastisi" uygulanan 32 hastanın post operative orta dönem sonuçlarını incelemeyi amaçladık.

## GENEL BİLGİLER

Fonksiyonel triküspid yetmezliği; mitral ve/veya aort kapak patolojisine bağlı olarak gelişen pulmoner hipertansiyon ve sağ ventrikül dilatasyonu sonucu ortaya çıkan, sağ kalp yetmezliği semptomları ile seyreden klinik bir tablodur.

Hafif triküspid kapak yetmezliği sağlıklı bireylerin yaklaşık %70 inde görülebilir (1-3). Saf mitral kapak yetersizliği olgularının %62'sinde fonksiyonel TR gözlenmiştir (11). Sol taraf kapak hastalığına sekonder gelişen hafif triküspid yetmezliği, mitral kapak lezyonunun düzeltilmesi sonucu triküspid kapak müdahalesi olmaksızın iyileşebilir (6). Bununla birlikte düzeltilmemiş orta ve ileri triküspid yetmezliği mitral kapak cerrahisi sonrasında kötü sonuçlar doğurabilir bunlar progresif kalp yetmezliği veya ölüme kadar götürebilir (12). Ek olarak triküspid yetmezliği için yapılan reoperasyon anlamlı olarak risk artışı ve kötü prognozla ilişkilidir. Fonksiyonel bozulma; sol taraf kalp yetersizliğine, özellikle mitral kapak lezyonunun ciddiyetine, süresine, pulmoner damar direncinin derecesine, pulmoner hipertansiyonun düzeyine sağ ventrikül dilatasyonuna bağlı olarak gelişir. Triküspid yetmezliğinde sağ atriuma giren sistolik kan akımı ortalama sağ atrium basıncında artışa yol açar. Fonksiyonel triküspid yetmezliğinde pulmoner konjesyon prognozu belirleyici faktördür. Triküspid yetmezliği ilerledikçe, pulmoner konjesyon geriler ancak sağ ventrikül yetmezliği bulguları kendini göstermeye başlar. Sağ ventrikülün aşırı diyastolik volum yüklenmesi, sağ ventrikülün dilatasyonuna yol açar. İnterventriküler septum bu mekanizma sonucunda sol ventriküle doğru kayar ve sol ventrikülün atım hacmi düşer. Uzun süreli hacim yüklenmesi sağ ventrikül sistolik işlevlerinde bozulma yaratır ve sonuçta sağ atrium, vena cava ve hepatic ven basınçları artar, sistemik venöz konjesyon ve hepatomegali oluşur (1-6).

Son dönemlerde kalp kapak hastalıkları konusunda olduğu gibi triküspid kapak hastalıkları konusunda da olumlu gelişmeler olmuştur. Yüksek riskli hastalık grubunun hariç tutulduğu multipl kapak lezyonu olan hastalarda, eş zamanlı triküspid kapağın düzeltilmesinin kardiyak performansı daha da iyileştirdiği, morbidite ve mortaliteyi azalttığı ortaya konulmuştur (12-14).

Multipl kapak lezyonlarına eşlik eden triküspid kapak hastalıklarının cerrahi tedavi endikasyonlarında, cerrahide kullanılan teknik ve yöntemlerde yeni yaklaşımlar görmekteyiz. Sonuçta operasyon sonrası kısa, orta ve uzun dönem takiplerinde mortalite ve morbiditeyi etkileyen parametrelerin bi tanesinde rezidüel TY dir. Rezidüel TY kullanılan tekniğin etkinliğini belirlemektedir (12-14).

## TARİHÇE

Triküspid kapak cerrahisi 1960'lı yılların başlarından itibaren uygulanmaya başlanmıştır (15). 1965 yılında yayınladıkları makalede üç lifletli triküspid kapağı iki lifletli hale getiren (bicuspidizasyon) Kay ve ark. (15) posterior liflet plikasyonunu tanımlayarak önermişlerdir . 20 hastanın 6 sı ameliyat esnasında veya ameliyat sonrası 10. gün kaybedildiği rapor edilmiş. Ölümünün, hepatik nekroz ve sarılığın hakim olduğu karaciğer yetmezliği veya pulmoner hipertansiyondan olduğu ifade edilmiştir (16).1968 e kadar VCI venöz kateterin cerrahi alanın temiz olması için sinerle sıkıştırılması hepatik nekrozu artırdığı bu sebeble mortalitenin yüksek olduğu Kay tarafından rapor edilerek 1968 den sonra sadece VCS sinerle dönülerek mortalitenin azaltıldığı yazılmıştır. 1970'li yılların başlarına kadar yaygın olarak tercih edilmiştir (16,17). Ancak bu teknik için yapılan çalışmalarda belli bir oranda yetmezliğin tekrarlaması üzerine1969'da Pluth ve Ellis (18) , 1972'da De Vega, 1974'de Boyd ve arkadaşları (19), , 1977'de Danielson (20) başka teknikleri yayınladı.

Carpentier ve ark. (21) ilk prostetik rigid ring anuloplastiyi tanımladı. Carpentier ringinin fizyolojik anulus fonksiyonunu ortadan kaldırdığı ileri sürüldü. Bu nedenle 1975'de triküspid anuloplastide kullanılmak amacıyla fleksibl ringler ve modifikasyonları geliştirildi. 1975 de Grondin ve arkadaşları (22) Carpentier ve De Vega tekniğinin karşılaştırmalı sonuçlarını yayınladılar.

1983 de Antunes ve Girdwood (23) De Vega yı modifiye ederek her sütürü teflon plejet ile sıkıştırdı.

1998 de Chang ve arkadaşları (24) tarafından otolog perikardial strip ve non absorbable matress sütün tekniđi kullandı. 2008 de 8 yıllık alıřmada orta dnem sonuların klasik sütün anuloplasti ile eřit, uzun dnem sonularının ise daha iyi olduđu yayınlandı (24).

2002 de Gkřin ve arkadaşları (10) De Vega anuloplastiye alternatif olarak, Modifiye Konstriktif Semisirkler anuloplasti (Sagban anuloplasti) tekniđini tanımladı. 2006 da yayınlanan orta dnem sonularda rekrren TY ve “*Bowstring phenomenon*” olarak bilinen peri anler sütün ayrılması grlmediđi yayınlandı (25).

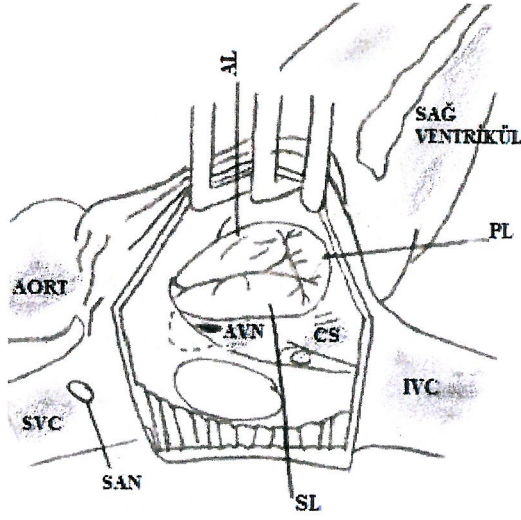
İdeal annloplasti iin kolay uygulanabilirlik, uzun srete minimal yetersizlik ve en az zarar verme zellikleri gzden geirildiđinde kardiyak cerrahinin geliřme hızı ile orantılı olarak farklı cerrahi yntemler ve mevcut yntemlerin farklı modifiye řekilleride rapor edilmiřtir.

Geliřen teknoloji ile biyolojik uyumlu materyallerin ve sonrasında eriyen ve yok olan (*biodegradable*) materyallerin geliřtirilmesi ile 2006’da Kalangos ve ark. (26,27) tarafından yeni bir ring tanıtıldı. 2009’da orta dnem sonularda rezidel TY grlmediđi yayınlandı (28,29).

## **ANATOMİ**

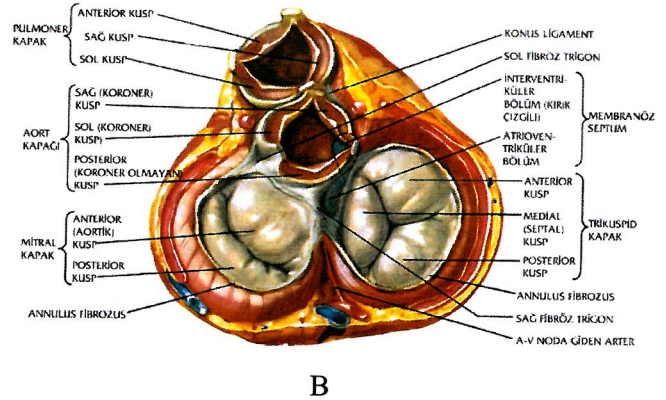
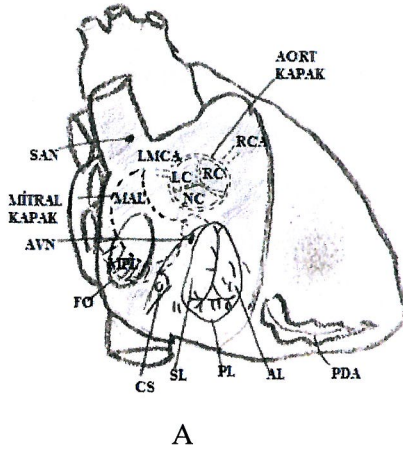
### **Trikspid kapak anatomisi**

Kapak anatomisini; annulus, lifletler, kordalar, papiller kaslar, septum ve sađ ventrikl serbest duvarı yapıları oluřturur (30). Sađ atrium ierisinden bakıldıđında trikspid kapak orifisi kabaca ovaldir (řekil 1). En keskin u anteroseptal komssrdr. Kapak morfolojisini etkileyen bir ok deđiřken olmasına rađmen orifis genellikle u komssr ile birbiriden ayrılmıř u leaflet dokusuna sahiptir. Diđer kapaklara gre projeksiyonu řekil 2 de gsterilmiřtir (31,32).



Şekil 1. Triküspid kapak ve sağ atrium

AL: Anterior Leaflet, PL: Posterior Leaflet, SL: Septal Leaflet, CS: Coroner sinüs, FO: Fossa Ovalis, AVN: Atrio-Ventriküler Nod, SAN: Sino-Atrial Nod



Şekil 2. Triküspid kapak sağ atrium komşuluklarındaki aort ve mitral kapak projeksiyonları: A) Lateral projeksiyon; B) Sistolde kapakların görünümü

A: Anterior Leaflet, P: Posterior Leaflet, S: Septal Leaflet, CS: Coroner sinüs, FO: Fossa Ovalis, AVN: Atrio-Ventriküler Nod, SAN: Sino-Atrial Nod, RCA: Right Coroner Arter, LMCA: Left Main Coroner Arter, PDA: Posterior Coroner Arter, MPL: Mitral Posterior leaflet, MAL : Mitral Anterior Leaflet, RC: Right Cuspis, LC: Left Cuspis, NC: Non Coroner Cuspis

Triküspid kapak kompleks yapıya sahiptir. Üçgene benzer. Üç ayrı lifletten oluşan triküspid kapak sağ atrium ve sağ ventrikül arası geçişi sağlar. Bu üç liflet endokardium katlantısı ile fibröz dokuya güçlü bir şekilde bağlanmışlardır (30-32). Yelpaze şeklindeki kordalar papiller kasların çıkıntılarında ve serbest duvardan başlayıp triküspid annulusta ve komisürlerde birleşirler. Üç liflet'li yapıya sahip olması, üç ayrı papiller kasın varlığı, ön papiller kasın moderatör bantdan köken

alması ve septal liflet'in mitral kapağın anterior liflet'ine göre daha aşağıda ve apikalde olması mitral kapaktan farklı olmasını sağlayan unsurlardır. Triküspid kapağın alanı ~ 7 cm<sup>2</sup>, fibröz annulusun çevresi ise 10-12,5 cm dir. Triküspid kapak üçer adet liflet ve komissür ihtiva eder (30-33).

### **Triküspid kapak**

#### **A. Anulus**

1. Serbest duvar (*Free-wall*) anulus (*Mural anular segment*)
2. Septal anulus

#### **B. Leaflet**

1. Anterior leaflet
2. Posterior leaflet
3. Septal leaflet

#### **C. Komüssür**

1. Anteroseptal komüssür
2. Anteroposterior komüssür
3. Posteroseptal komüssür

#### **D. Korda tendinea**

1. *Fan-shaped* (yelpaze şeklinde) korda
2. *Rough zone* (kaba,kalın bölge ) korda
3. Basal korda
4. *Free-edge* (serbest kenar) korda
5. *Deep* (derin) korda

#### **E. Papiller Adale**

1. Anterior Papiller Adale
2. Posterior Papiller Adale
3. Medial(*Conal*) Papiller Adale
4. Septal Papiller Adale

#### **Anulus**

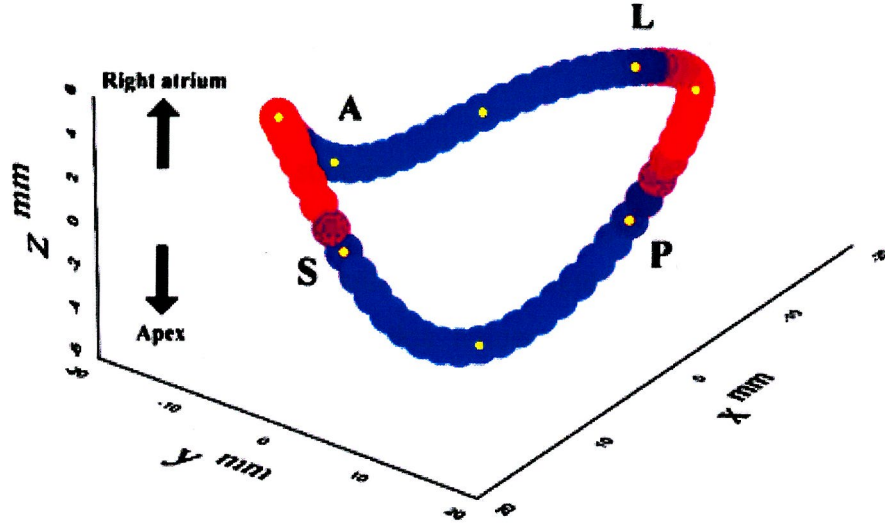
Triküspid kapağın ventriküle tutunma alanını oluşturur. Septal ve serbest duvar olmak üzere iki bölümden oluşur. Atrioventriküler bileşkededirler. Septal leafletin antero septal yarısı atrioventriküler bileşkenin ventriküler tarafındadır. Bu bölgede

anulusun konnektif dokusu aortik valv anulusunun yoğun konnektif dokusuna doğru uzanıp karışır. Antero septal komüssürde anulus triküspid kapak ile aort kapağı birbirinden ayıran sağ fibroz trigondan gelen konnektif doku fibrilleri ile güçlendirilmiştir. Septal leafletin anteroseptal diğer yarısı anulus atrioventriküler septuma kaşılık gelir. Membranöz septum tarafından sınırlandırılır. Septal anulus kalbin fibröz iskeleti içerisinde. Bu bölgede dilatasyon gelişmez (30-34). Serbest duvar ise anulusun anteroposterior bölgesindedir. Bu alan pectinate ve myokard kas yapısından sirkumferensiyel şeklinde myofiberler içermektedir. Mural anuler segment ismi verilmiştir. Dilatasyon bu bölgede olur (34,35).

Triküspid kapak anulusu horizontal düzlem ile sınırlı değildir. Kardiak siklus sırasında boyut ve konfigürasyonu değişir. Normal fizyolojik paternde ekokardiografik olarak hesaplanan anüler çevre, alan ölçümleri ve indeksi, anüler redüksiyon oranları aşağıda gösterilmiştir (36).

	<b>Anüler çevre</b>	<b>Anüler alan</b>
<b>Maximum</b>		
Ölçüm	11.9±0.9 cm	11.3±1.8 cm <sup>2</sup>
İndeks	7.9±0.7 cm/m <sup>2</sup>	6.1±0.9 cm <sup>2</sup> /m <sup>2</sup>
<b>Minimum</b>		
Ölçüm	9.6±0.9 cm	7.6±1.4 cm <sup>2</sup>
İndeks	5.2±0.5 cm/m <sup>2</sup>	4.1±0.6 cm <sup>2</sup> /m <sup>2</sup>
<b>Anular Redüksiyon</b>		
<b>Oranı</b>	%19±4	%33±4

Kardiak siklus esnasında atrial sistol ile anulus çevresinin redüksiyonu yaklaşık %19, anüler alan %30 azalır. Triküspid anulusu simetrik eğer şeklindeki mitral anulustan daha farklı 3 boyutluasimetrik bir yapısı vardır (Şekil 3)(37).



Şekil 3. Triküspid anulusun 3 boyutlu şekli

A,anterior; L,lateral; P,posterior; S, septal Kırmızı alan atriuma doğru mavi alan apexe doğru en uygun plandadır.

TV in kompleks structurel durumu nedeni ile standart 2 boyutlu ekokardiografi veya trans özefagial eko ile aort ve mitral kapak gibi visualize olamamakta 3 boyutlu ekokardiografi ile anatomi ve patofizyolojik mekanizma daha iyi anlaşılmaktadır (38).

### **Leafletler**

Anterior , posterior ve septal olmak üzere 3 farklı leaflet vardır. Leaflet yüzeyi 3 farklı bölgeye ayrılır (30-34).

**1. Rough zone (Kaba kalın bölge) :** Leaflet serbest ucu ile leaflet kapanma hattı arasındaki alandır. Kordaların çoğu bu bölgeye yapışır. Palpasyonda mitral kapak leafletlerindeki kadar kalın ve kaba olmamakla birlikte yinede kaba ve kalındır. Transilüminasyonda semi-opaktır. Kommüssüral bölgelere kadar uzanmaz (34).

**2. Clear zone (İnce, şeffaf bölge) :** Roughzone ile basal zone arasındadır. Oldukca ince ve translüsandır. Mitral kapaktakinin aksine triküspid kapakta clear zone'a bazı kordalar yapışır.

**3. Bazal zone :** Anulustan leaflete doğru uzanan 2-3 mm'lik genişliğe sahip bir alandır. Bazal zone mitral kapakta sadece posterior leaflette olmakla birlikte



triküspid kapakta her üç leaflettede bulunur. Bazal zone komüssüral bölgeye kadar uzanır.

### ***Anterior leaflet***

İnfindubuler, lateral, süperior, greater (büyük) leaflet olarak bilinir. Ucu çentikli bir yapıya sahip olan anterior liflet en geniş yüzey alanına sahiptir. ~ 38.8mm dir. Genellikle semisürkülerdir, quadrangüler de bilinir. Ucu sıklıkla düzdür, ancak testere dişi (serration) olarak bilinen küçük çentiklemelerde gösterebilir. Anteroseptal bölgeye yakın değişik derinlik ve büyüklükte olabilen Notch (çentik) vardır (%94). Bu çentik bazen komüsür kadar derin olabilir. Leaflet üzerinde apikal notch olarak bilinen ikinci bir çentik bulunabilir (%14). Apikal çentik komüssüral çentik kadar derin olamaz. Bu çentiklere korda yapışmaz. Kordaları anterior ve medial papiller adeleler ile bağlantılıdır, Kommüssürel korda ( Fan -shaped) lar yapışır (30-32).

### ***Posterior liflet***

Marginal, dorsal, inferior leaflet olarak bilinir. Anterior leafletten daha küçüktür, triangüler (üçgen) dir. İki yada üç parçadan (scallop=taraksı doku) oluşur. Scallopların oluşmasını sağlayan bir yada bir kaç cleft (yarık) yada indentasyona (girinti) 'a sahiptir. Major kordalarını posterior papiller adeleden almaktadır. Anterior papiller adale ilede bağlantılı olan kordası vardır (30-34).

### ***Septal liflet***

Median leaflet olarak bilinmektedir. Aort kökü, membranöz septum ve sağ ventrikül posterior duvarı ile ilişkili olarak yerleşmiş olan kapakcık anterior lifletten biraz küçüktür. Büyük bir bölümü sağ ventrikül septal duvarına tutunur. Septal leaflet üzerinde sağ ventrikül posterior duvarından septal duvarına olan geçiş yeri (transition zone)'ndeki açılanmadan ötürü, septal leaflet serbest kenarındaki notch'ta son bulan bir fold (kıvrım) vardır(30-34).

Septal fold fikse yada arrest kalpte sağ atrium içerisinden bakıldığında belirgin olarak görülür. Fold'un distalindeki leaflet dokusu redundan (sarkık) görülür. Posteroseptal komüssüre yakın bölgede %80 sıklıkla çentik gözlenir. Çentik komüssür kadar derin olabilir. Posterior ve septal leaflet arasında aksesuar leaflet

olduđu sanılıyor. Kordalarını posterior ve septal papiller adelerden almaktadır. A-V nod ile yakın ilişkisinden dolayı cerrahi olarak öneme sahip anatomik bir yapıdır (30).

Leaflet boyutları aşağıda ifade edilmiştir (30-34).

<i>Leaflet</i>	<i>Anülüs çevresi</i>	<i>Maximum Taban Apex Boyu</i>
<i>Anterior</i>	28-47 mm	17-28 mm
<i>Posterior</i>	19-39 mm	11-21 mm
<i>Septal</i>	27-45 mm	12-20 mm

### ***Kommüssürler***

Leafletler birbirlerinden fan shaped korda tipinde olan komüssüral kordaların yapıştığı kommüssürler tayin edilerek ayrılır. Ancak kommüssüral korda her kommüssürde olmayabilir. Örneğin anatomik varyasyondan dolayı ötürü anteroseptal kommüssür membranöz interventriküler septuma membranöz flab ile bağlanabilir.

Komüssür bölgelerinde leaflet serbest kenarları genellikle düz kenarlı ark oluştururlar. Ancak komüssüral kordaların başları (kordlar) arasında kalbin apex'ine doğru küçük küçük valvüler doku uzantıları (miniscallop) meydana gelir (34).

***Anteroseptal kommüssür:*** Membranöz septumda kapağın bazal tutulumunun en üst seviyeye ulaştığı bölgedir. Bu alan sağ ventrikülün anterior ve septal duvarlarının birleşim yeridir. Triküspid kapak tek bir düzlemde sınırlı değildir. Anteroseptal komüssür komşuluğundaki anulustan geçen horizontal düzlemin yaklaşık 15 mm kadar üzerinde lokalizedir (30-34).

Komüssüre %84 sıklıkla komüssüral korda yapışır. Komüssüral korda septal bandtan direkt olarak ya da septal band üzerinde bulunan küçük papiller adeden çıkar. Komüssürün %12'si interventriküler septuma membranöz flap ile tutunur. %4'ünde ise korda ya da membranöz flap bulunmaz (34).

**Antero-posterior komissür:** En büyük adele olan anterior papiller adale ve moderatör band bu komissüre tutunur. Dilatasyonun en fazla olduğu bölgedir. Kommüssür, anterior ve posterior leaflet dokusu arasında yer alan derin bir indentasyon (girinti) şeklindedir.

%94'ünde komüssüre, komüssüral korda yapışır. Kommüssür tespiti leaflet dokuları anterior papiller adale ve komüssüral korda gözlemlenerek yapılır. Kabaca sağ ventrikül akut marjinde lokalizedir (34).

**Posteroseptal komüssür:** Sağ ventrikül septal ve posterior duvar bileşkesinde septal ve posterior leaflet arasında yer alan derin bir girinti şeklindedir (34).

Fan shaped (yelpaze şeklinde) korda, papiller adale ve septal liflet dokusu olmak üzere postero septal yarıda yer alan fold (kıvrım) gözlemlenerek yapılır (34) .

#### ***Kommüssürlerin koroner snüs ve koroner arter ile komşulukları***

Kommüssürlerin vasküler yapılarla ilişkileri milimetrik olarak aşağıda verilmiştir (83).

Tablo 1. Triküspid anulusun ve vasküler yapıların ortalama uzaklıkları (mm)

	<i>Antero septal komüssür</i>	<i>Anterior leaflet ortası</i>	<i>Anteroposterior komüssür</i>	<i>Posteroseptal komüssür</i>
<i>RCA</i>	<i>13.5</i>	<i>9.5</i>	<i>10</i>	<i>10.5</i>
<i>Coroner Sinus</i>	<i>17</i>	<i>16</i>	<i>10</i>	<i>13.5</i>

#### ***Korda (Chorda) Tendinea***

##### ***I. Genel karakteristik özellikler***

Kordalar değişik uzunlukta fibröz yapıda olan kordlardır, papiller adale apexinden ya da sağ ventrikül 1/3 üst bölümünde lokalize olan musküler memelerden (nipple) direkt olarak origin alırlar. Alternatif olarak sağ ventrikül septal duvarından veya posterior adalesinden direkt olarakta çıkabilirler.

Triküspid kapağa aşağıdaki dağılıma göre her iki sex te 25 korda yapışır (30-34).

2. Cord leaflet kapanma hattına
3. Cord bu iki yapışma yerinin arasına yapışır.

### **3. Basal Korda**

Miyokardiudan veya küçük trabecula carnea'lardan direkt olarak çıkılarak leaflet basal zone bölgesine yapışırlar.

### **4. Free –Edge (serbest kenar korda)**

Bu tip korda tek, dantel benzeri (*lace-like*) paterne sahip, sıklıkla uzun, papiller adale apexinden orijin alan bir kordadır. Leaflet serbest kenarına sıklıkla apexe yakın yapışır, yapışmadan önce ince sub divizyonlara ayrılır (*Delta Shaped insertion*).

### **5. Deep (Derin ) Korda**

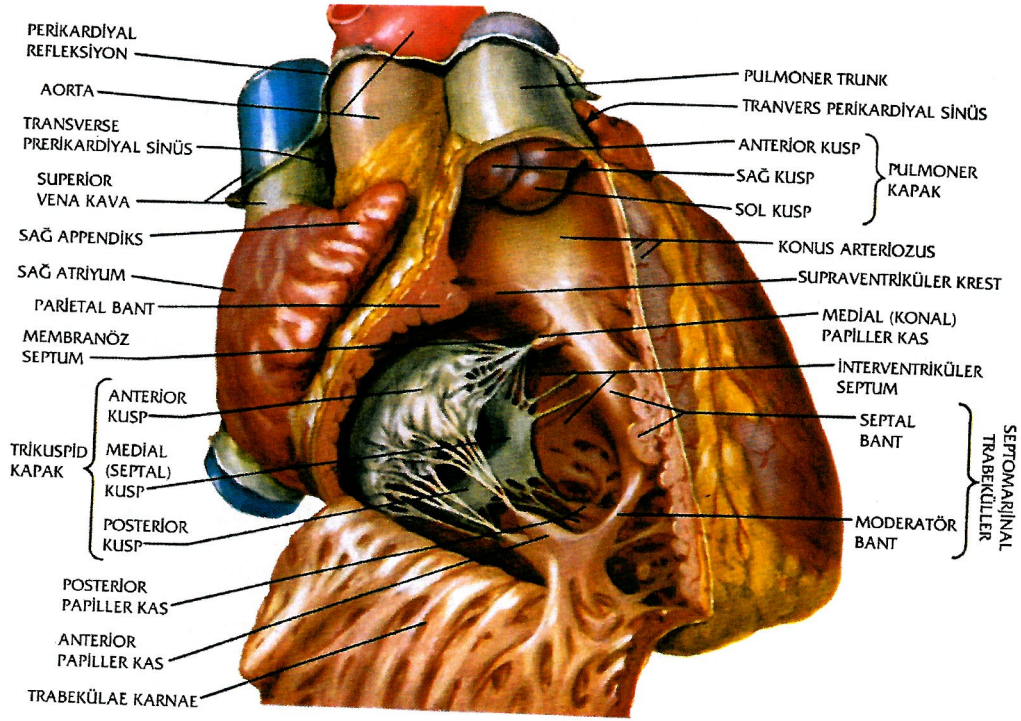
Butip korda uzundur. Deep Korda leaflet rough zone bölgesinin ventriküler yüzüne yapışır.Korda ,leaflete yapışma yerine yakın kıvrımlı membranöz bir dokuya sahiptir.

### **Papiller adale**

Anterior papiller adale şekil olarak en büyük ve en tipik olanıdır. Tek veya iki başlı olabilir. Sağ ventrikül serbest duvarı akut marginden kaynaklanır. Anterior ve posteriyor leafletlere kordalar verir. Posterior papiller adale daha güçlü . Posterior papiller adale daha küçüktür,sağ ventrikül serbest duvarı ventriküler septumla birleştiği noktadan çıkar.

Posterior ve septal leafletlerde, posterior papillar adaleden, bir çok trabekülo carneadan ve aksesuar papillar kaslardan kordalar uzanır.

Medial (Conal) papiller adale (lancisi) septal bandın membranöz septum düzeyinden çıkar (Şekil 4) (30-34).



Şekil 4. Sağ ventrikül ve papiller kaslar

### Sağ atrium ve sağ ventrikül morfolojisi

#### Sağ atrium

Sağ atrium; *Atrial apendiks*, *Vestibule* ve Triküspid kapak olmak üzere üç bölümden oluşur . Ostial sinüsün üst tarafında ostium vena cava süperior ve alt tarafında ostium vena cava inferior yer alır. İki venöz ağız arasında *crista terminalis* yer alır. Vena cava inferiorun önündeki endokardiyal katlantı *Eustachian valve* adını alır. *Atrium sinistrum*'a bakan atrial septumdaki oval çukurluğa *fossa ovalis* adı verilir (30-32).

Arka medial köşede ostium sinüs coronari ye uzanan kalbin venöz kanının büyük çoğunluğunun döküldüğü coroner sinüs yer alır. Endokardial kalıntı olarak; koroner sinüs ağzında, valvula sinüs coronari (*thebesian valve*) yer alır (30).

Eustachian valve'den atrial septuma uzanan fibröz banda *Todaro tendon*'u adı verilir. Ostium sinüs coronari, *Todaro tendonu* ve triküspid kapak septal liflet

<b>Bölge</b>	<b>Korda sayısı ve dağılımı</b>
Anterior leaflet	7
Posterior leaflet	6
Septal leaflet	9
Komüssüral bölge	3

### ***Klasifikasyon***

#### ***1. Leaflet korda (30-34)***

##### **a-Her üç leaflette olan korda**

*Rough zone* korda

*Free-edge* korda

*Deep* korda

*Bazal* korda

##### **b-Posterior leaflete özgü**

*Fan-shaped kord (Interleaflet korda)*

#### ***2. Komüssüral Korda***

*Fan-shaped* korda

### ***II. Triküspid kapağa yapışan korda tipleri (34)***

#### ***1. Fan –Shaded (yelpaze şeklinde ) korda***

Bu tip korda mitral ve triküspid kapakta benzer morfolojiye sahiptir.

*-Interleaflet* korda

*-Komüssüral* korda

*-Cleft* korda

#### ***2. Rough zone (kaba kalın korda)***

Bu tip korda leaflet üzerinde rough zone bölgesinin ventriküler yüzüne yapışır.

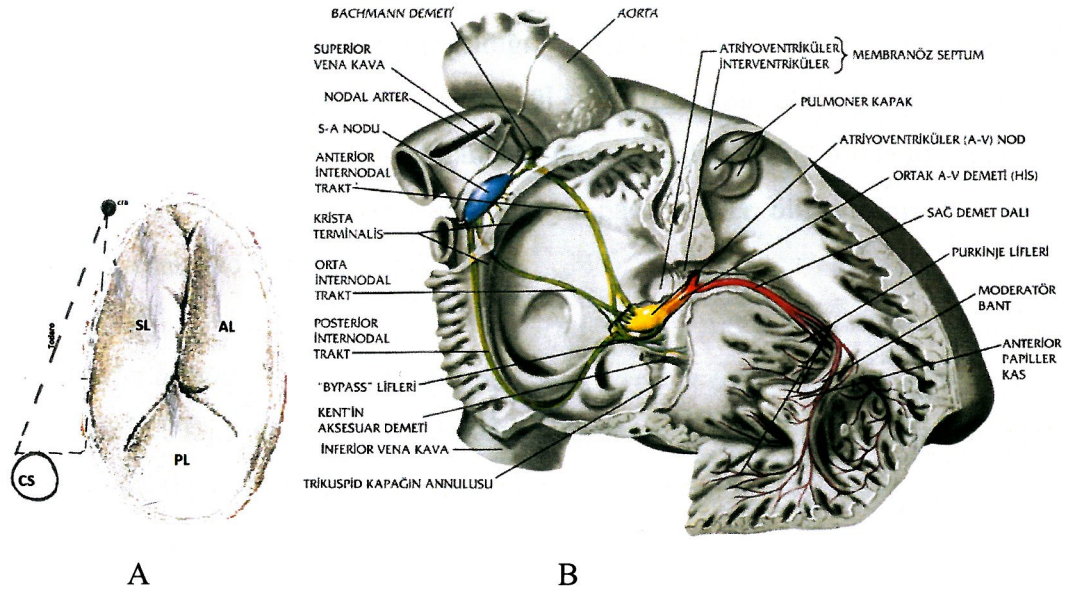
Her bir korda orijinalinden sonra 3 kord'a ayrılır

1. Cord leaflet serbest kenarına

arasındaki bölgeye *Koch üçgeni* adı verilir. A -V nod *Koch üçgeninde* yer alır. (Şekil 5).

*His demeti* ise santral fibröz cisim yoluyla interventriküler membranöz septumda yol alır. His bundle 'in septal leaflet tabanını çaprazladığı yer anteroseptal komüssüre 5 mm uzaklıktadır. Bundle, membranöz septumu postero inferior bölümünden çaprazlar. Septal leaflet tabanı ile His bundle arasındaki yakın ilişki triküspid cerrahisi sırasında hep akılda tutulmalıdır.

Sağ *atrium vestibulu* iki farklı embriyolojik alandan meydana gelir. Sinüs venarum ve kan girişinin olduğu koroner sinüs ve vena caval yumuşak duvarlı posterior bölümden gelişir. İnternal muskuler ridge'ler (*musculi pectinai*) sert duvarlı anterior bölümden gelişir . Bu iki bölüm atrial vestibulu ikiye ayırır. Dışarıdan sınırı *sulcus terminalis*, içerden sınırı *crista terminalis* oluşturur. *Crista terminalis* ,sağ atriumu trabeküler ve non trabeküler olarak ikiye ayırır (33).



Şekil 5. Koch üçgeni ve kalp iletim sistemi: A) Koch üçgeni; B) AV nod ve His demeti

AL: Anterior leaflet, SL: Septal leaflet, PL: Posterior leaflet, CS: Koroner sinüs, CFB:Central Fibroz Body

### Sağ ventrikül

Sağ ventriküle lateralden bakıldığında üçgen, horizontal planda ise yarım ay şeklinde görüntü verir. Kas kitlesi sol ventrikülün 1/6' sı, kardiyak outputa katkı oranı ise 1/4'ü kadardır (30-34).

Anatomik ve fonksiyonel olarak birbirinden farklı üç farklı bölümü vardır.

1-İnlet

2-Apikal trabeküler

3-Outlet.

### ***İnlet bölüm***

Üç komponenti mevcuttur. Triküspid kapak, korda tendinealar ve papiller adaleler (33,34).

### ***Apikal trabeküler bölüm***

Septumdan serbest duvara antero-apikal olarak uzanan bandlarla oluşmuştur. Çeşitli amaçlar ile biyopsinin yapıldığı (transplantasyon vb) , transvenöz pace maker'ların yerleştirildiği sağ ventrikül lokalizasyonu olan bölge burasıdır. Ventrikül serbest duvarı normal olarak 5 mm ve daha az kalınlıktadır . Özellikle apikal trabeküler kısım kateterizasyon veya pace maker oluşturulması esnasında yaralanabilecek kadar incedir (33,34).

### ***Outlet bölüm***

Müsküler infundibulumun desteğiyle pulmoner kapak leafletlerinden oluşur. Inflow ve outflow arasında dört kas bandı yerleşmiştir.

1) İnfundibuler septum

Prominenet kas

a)Anterior kas : Superiorda infundubuluma girer

b)Posterior kas : Ventriküler septumun altından geriye doğru seyrederek ventrikül giriş yoluna girer. Medial papiller kas bu posterior parçadan çıkar.

2) Pariyetal band

3) Septal band

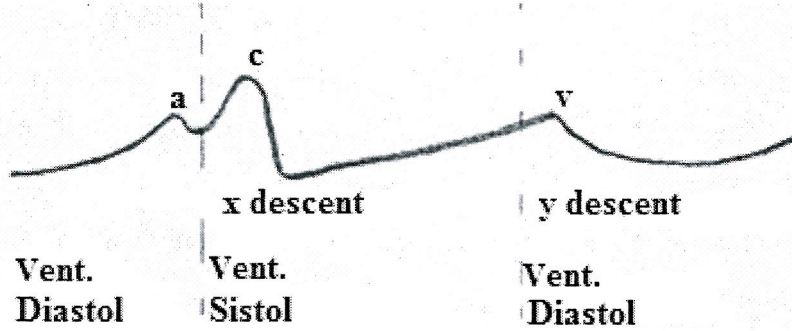


atrium içerisindeki basıncı daha da artırır, aynı zamanda triküspid kapak anüler alanı %7 oranında arttırdığından sağ atrium ve sağ ventrikül arasındaki rezistans daha da düşer , kan aktif olarak ventriküle boşalır. Özetle normal kardiyak siklusta 3 farklı atrial faz vardır (39-41).

- 1.PAF ( *Pasif atrial filling* (doluş)) fazı
- 2.PAE ( *Pasif atrial emptying* (boşalma)) fazı
3. *Atrial sistol* fazı

#### ***Normal kardiyak siklus sırasında sağ atrial basınç değişimi***

Normal kardiyak siklus boyunca sağ atrium içerisindeki basınç değişimi mikromanometreli kateterler ile sürekli (devamlı) yapılan kayıtlar ile ölçülebilir (Şekil 6).



Şekil 6. Sağ atrium basınç trasesi

Normal sağ atrium basınç trasesi 3 dalga (a,c ve v dalgası ) ve 2 descent (iniş)'ten (x,y descent) oluşur. " a" dalgası ve "x" descent sırası ile atrial kontraksiyon ve relaksasyon ile ilişkilidir. x inişi sağ ventrikülün isovolumetrik kontraksiyonun başlangıcı sırasında triküspid kapağın sağ atriuma kavisleşmesi sonucunda oluşan "c" dalgası ile kesilir."x" inişi devamı sağ ventrikül ejeksiyonu sırasında triküspid kapağın apexe doğru inişi ile oluşturulur. Triküspid kapak sağ ventrikül sistolü sırasında kapalı olduğundan sağ atrium kan ile doldukca (Pasif atrial filling) sağ atrium basıncı artmaya başlar ve "v" dalgası oluşur. Sağ ventrikü diastolü sırasında sırasında isovolumetrik relaksasyon sonrasında triküspid kapağın açılması ile kan sağ ventriküle boşalır (Pasif Atrial Emptying), sağ atrium içerisindeki volum ve basınç azalır "y" inişi olur (39-41).

#### 4) Moderatör band.

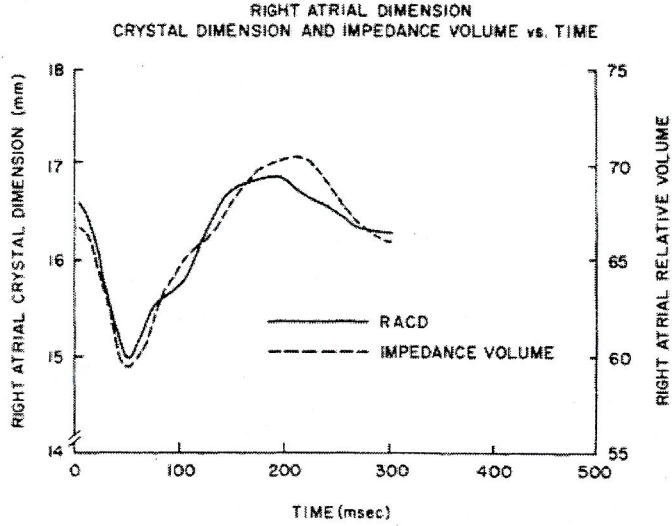
Triküspid ve pulmoner kapakları birbirinden ayıran C şeklinde kas kitlesi Crista supraventricularis olup septal ve pariyetal bantlardan oluşur. Bu iki band pulmoner kapağın septal kapakçığı altında birleşir. Bu anatomik bölge infundibuler septuma uyar. Trabekuloseptomarjinalis (TSM) moderatör ve septal bandın septumun ön yüzünden apekse doğru uzanan bölümüdür. Septal ve moderatör band boyunca ileti sistemin sağ dalı seyrederek. Sağ anterior oblik planda septum üçgen biçiminde görülür (33,34).

Apeks, pulmoner anulus ve triküspid kapak anulusu üçgenin tepelerini oluşturur. Pulmoner kapak anulusu ile triküspid kapak anulusun inferiyör yüzü arasında membranöz septum bulunur. Sağ ventrikül sol ventriküle nazaran daha küçük kitleye sahiptir. Ancak daha fazla komplians özelliğinden dolayı daha geniş diyastolik volum sağlayabilir. Sağ ventrikülün kanlanması dominant koroner arterle ilişkilidir. Büyük oranda sağ koroner arter (RCA) dominanttır ve sağ ventrikülün büyük kısmı sağ koroner arterden beslenir. Sağ ventrikül lateral duvarı marjinal daldan, posteriyör ve inferoseptal bölgesi posterior desandan arter (PDA) den, anterior ve anteroseptal bölge sol ön inen koroner arterin (LAD) dalları tarafından kanlandırılır (33,34).

## FİZYYOLOJİ

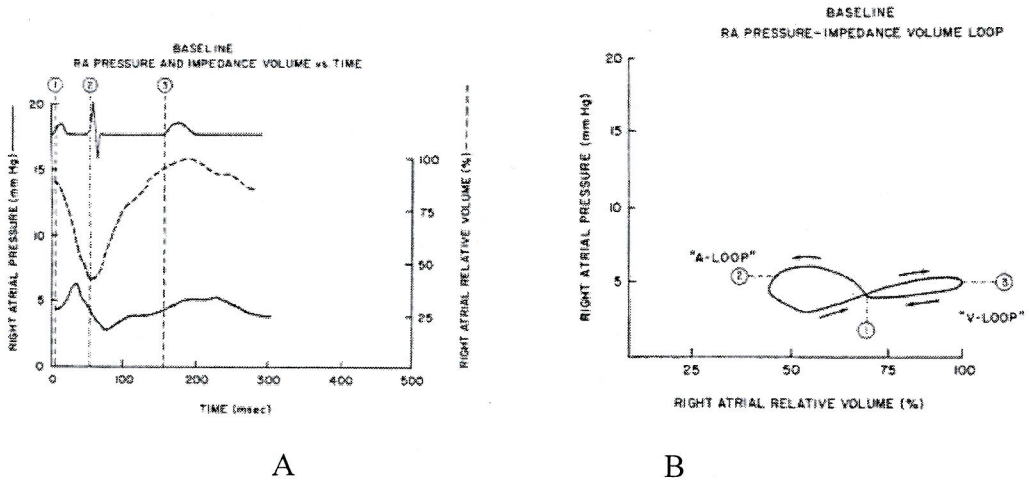
### Atrial hemodinami

Atrial diastol başlangıcında hem sağ atrial basınç, hem sağ atrial volum düşüktür. Atrium vena kavadan gelen kan ile pasif olarak dolar. EKG de R dalgasından kısa bir süre sonra atrial basınç ve volumde artış başlar, bu artış atrial diastol boyunca devam eder. Atrial diastol sonunda oluşan basınç artışı sağ atrium basınç trasesinde “v” dalgasına karşılık gelir. EKG ‘de T dalgasının bitiminden sonra triküspid kapak açılır ve sağ ventrikül diastolü başlar, kan pasif olarak ventrikül içerisine boşalır. Triküspid anulusu sağ ventrikül diastolü sırasında büyük ve sirküler olduğundan orifis büyük bir alana sahiptir, dolayısı ile sağ atrium ve sağ ventrikül arasındaki rezistans düşük düzeydedir. EKG ‘de P dalgasına tekabül eden süre sırasında oluşan aktif atrial kontraksiyon ile sağ atrium boyutların küçülterek sağ



Şekil 8. Normal kardiyak siklus sırasında sağ atrial volüm değişimi. Miller ve ark. (2)'dan alınmıştır.

Aşağıda başlangıç zamanı EKG 'de P dalgası başına uyar. Sağ atrium basıncı aktif atrial kontraksiyonun başlamasıyla artış gösterirken sağ atrium volumü ters yönde hareket ederek azalma gösterir (2). Normalde sağ atrial basınç volum eğrisi "8" konfigürasyonuna sahiptir ve atrial mekaniği gösteren iki loop'tan oluşur ( a-loop, v-loop ). Bu iki loop sağ atrium basınç trasesinde "a" dalgası ve "v" dalgasına tekabül eder (Şekil 9) (2).



Şekil 9. Normal kardiyak siklus sırasında sağ atrial basınç-volum ilişkisi . Miller ve ark. (2)'dan alınmıştır: A) Sağ atrial basınç (RAP) ve sağ atrial volume (RAV); B) RAP, RAV değişiminin konfigürasyonu

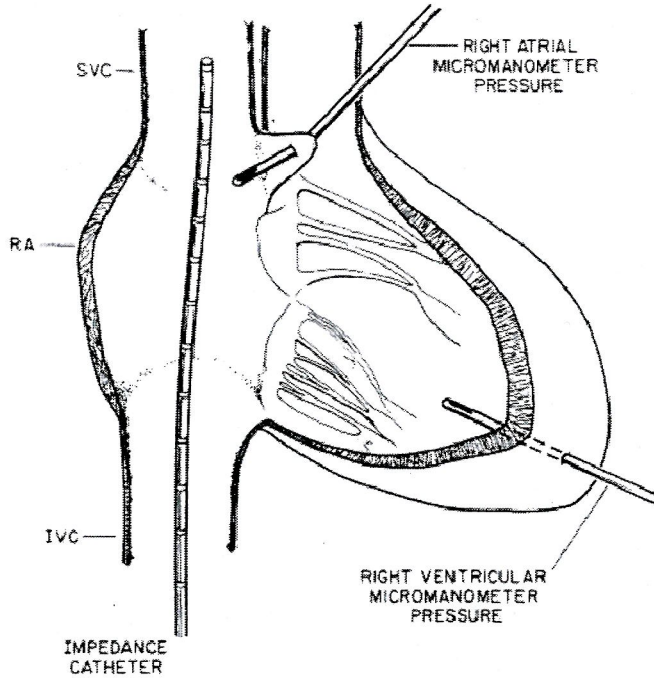
1: P dalgasının başlangıcı, 2:ORS dalgasının başlangıcı, 3: T dalgasının başlangıcı.

Küçük bir basınç farkı ve zaman gecikmesi haricinde sağ atrium basınç trasesi, jugular venöz basınç trasesine benzer.

Atrial diastol başında atrium adelesinin gevşemesi ile hem sağ atrium basıncı hem volumü azalır. Atrial diastolün devamında vena cava'lardan pasif olarak sağ atriuma dönen kanın etkisi ile hem sağ atrium volumü hemde basıncı artar (PAF)(39-41).

Sağ atrial basınç sağ ventriküler basıncı aştığında triküspid kapak açılır, ventrikül diastolü başlar , kan pasif olarak ventrikül içerisine boşalır (PAE). Sağ atrium içerisinde hem basınç hem volum düşer (39-41).

Sağ atrium volumünün non invazive olarak ölçümü, sağ kalp boşluklarının kompleks geometrisi ve anatomik ilişkisinden ötürü oldukça zordur. Buna rağmen sağ kalp boşluklarındaki volum değişimleri ( $\Delta V$ ) , impedans kateterleri yardımıyla ölçülebilir (Şekil 7, Şekil 8) (2).



Şekil 7. Sağ atrium ,VCS ve VCI da impedans kateteri. Miller ve ark. (2)'dan alınmıştır.

Sağ atrial basınç ve volüm değişimi aşağıdaki gibidir.

*Atrial Mekanik Fazı*      *Sağ Atrium Volumu (RAV)*      *Sağ Atrium Basıncı (RAP)*

<i>Pasif Atrial Filling (PAF)</i>	↑	↑
<i>Pasif Atrial Emptying (PAE)</i>	↓	↓
<i>Atrial Sistol</i>	↓	↑

### **Kardiak siklusda triküspid kapak anular hareket paterni**

Triküspid valvin septal anüler bölgesine kalbin fibröz iskeleti tekabül eder. Serbest duvar anulusu muskuler yapı ile komşudur. Valvi destekleyen ve saran fibröz skeleton olarak atrioventriküler valv anulusu, atrio ventriküler kapakların açılıp kapanmasında önemli bir rol oynar (39-41). Anulusu çevreleyen anatomik yapılar anüler boyutlarda olan azalmayı etkiler. Mitral anulus iki major kollagenöz yapıya (sağ ve sol fibröz trigon) sahipken, triküspid anulusu sadece tek bir fibröz trigona (sağ fibröz trigon) sahiptir.(40,41)

Triküspid anüler hareket paterni, mitral anüler hareket paternine benzerlik gösterir, kardiak siklus boyunca anulus sfinkter gibi çalışarak boyut ve konfigürasyonunu değiştirir. Anüler kontraksiyon ventriküler sistolün başında başlar ve tamamıyla ventrikül kontraksiyonu ile oluşur.

Mitral valv anulusu fibröz trigonlar arasındaki anterior mitral leaflet tabanında myokard ile temas halindedir. Triküspid anulusunun myokard ile temas halinde olan (serbest duvar anulusu ya da mural anular segment) daha büyük bir çevreye sahip olmasından ötürü sistolik anüler redüksiyon oranında mitral anulusa göre daha fazla bir azalma görülür(42).

Tei ve ark. (42) insanda triküspid anüler alanını ve kardiak siklus içerisinde anüler alanda olan değişim oranını ekokardiografik yöntemleri kullanarak göstermişlerdir. Triküspid anüler alanında sistolik anüler redüksiyon oranı %24.5-%39 arasındadır, ortalama %34'tür (42).

Anulus alanı aktif atrial kontraksiyon sırasında %7 oranında dahada arttırarak maximuma ulaşır, sonrasında isovolümetrik kontraksiyon ile progressive azalarak(%34 oranında ) mid sistolik ejeksiyon anında minimuma ulaşır.

İsovolümetrik kontraksiyon peryodu başında triküspid anüler kontraksiyon başlar ve isovolümetrik kontraksiyon peryodu sonunda triküspid kapak kapanır. Sağ ventrikül sistolik ejeksiyon periyodu sırasında mid sistolik ejeksiyon anına kadar anüler kontraksiyon devam eder. Anüler kontraksiyonun devamı ile birlikte %20-40 lara varan Leaflet Bridging (leafletlerin birbiri üzerine kapanması) oluşur. Bu durum valv regurjitasyonu önlemek için leafletlerin sahip olduğu doğal rezerv güç olarak kabul edilir (42,43).

Septal anulus ile serbest duvar anulusu arasında anüler hareket paterni yönünden farklılıklar vardır. Serbest duvar %15 oranında çevresini kısaltarak (merkeze doğru) centripedal yönde kontrakte olur halbu ki septal anulus sol ventrikül tarafından itilerek sağ ventrikül serbest duvarına doğru hareket eder. Çevresini %7 oranında azaltır. Septal anulusta olan kısılma, serbest duvar anulusunda olan kısılma ile kıyaslandığında daha azdır. Budurum daha önce belirtildiği üzere iki anüler bölümün anatomik farklılığı ve hareket paterninde olan farklılıktan kaynaklanır (43).

Anteroseptal ve posteroseptal komüssürlerin her ikisini piabilitesi birinin diğerine doğru yaklaşmasını mümkün kılar (Doğal ondülasyon hareket) (43).

Sistol sırasında sol ventrikül ile sağ ventrikül arasındaki basınç gradienti ve septumun kalınlaşması, septal anulusun bulging (esneme) hareketi oluşturmasına neden olur (43).

Anulus kardiak siklus boyunca hep aynı düzlemde kalmaz, ventrikül apexine ve sağ atrium kavitesine doğru aşağı yukarı hareket eder (To and Fro hareketi).

Özetle, kapak ve anulusta oluşan hareketler aşağıda sıralanmıştır(42,43).

1. Anular dilatasyon ve kontraksiyon (Sphincter –like: Sfinkter benzeri hareket) .
2. Anulus diastolde sirkülerdir ve büyük anüler alana sahiptir. Sistolde konfigürasyonu değişir boyutları küçülür.
3. Anteroseptal ve Posteroseptal komüssürlerin piabilitesi ile oluşan “doğal ondülasyon” hareketi. Kapak koaptasyonunun daha iyi olmasını sağlar.
4. Septal “Anüler Bulging” hareketi.
5. “Leaflet bridging” hareketi. Regürjitasyonu önlemek için valvin sahip olduğu doğal rezerv gücü .
6. Ventrikül sistolü sırasında triküspid kapağın “To and Fro” hareketi.

### **TRİKÜSPİD KAPAK REGÜRJİTASYONU**

Büyük venler yoluyla (VCS ve VCI) venöz kanın sağ atriuma gelmesi, triküspid kapaktan sağ ventriküle geçmesi ve sağ ventrikülün’de kanı düşük rezistanslı pulmoner yatağa iletmesi sağ kalp sisteminin başlıca görevidir. Pulmoner vasküler yatağın direncinin düşük olması nedeniyle sağ ventrikül sol ventriküle oranla daha düşük basınçla çalışır . Sol ventrikül end diastolik basıncının yükselmesi sonucu yükselen PHT’u, düşük basınçla aşmaya çalışan sağ ventrikülde önce hipertrofi meydana gelir (1,3).

İlerleyen süreçte sağ ventrikülde dilatasyon gelişerek sağ ventrikül sistolik disfonksiyonu tetikler. RV EF azalır Triküspid annular dilatasyon; pulmoner hipertansiyon şiddeti yeterli düzeye geldikten sonra sağ ventrikül yetersizliği sağ ventriküler dilatasyon sonucu meydana gelir. Sağ ventrikül yetmezliği triküspid kapak yetmezliğine neden olur. Triküspid yetmezliği durumu geliştikten sonrada sağ

ventrikül yetersizliğinin kötüleşmesi kolaylaşacak ve kardiyak output'ta azalma meydana gelecektir (3,4).

Pulmoner arter basıncının ortalama değeri 13 mmHg'dır. Pulmoner yataktaki geçiş gradiyentini; sol atriyum ortalama basıncı ( $LA_{mean}$ ) veya pulmoner kapiller wedge basıncı (PCWP) ile ortalama pulmoner arter basıncı ( $PA_{mean}$ ) arasındaki fark gösterir (Pulmoner yatak geçiş gradiyenti =  $PA_{mean} - PCWP$ ). Daha düşük basınçtaki sol atriyuma karşılık oluşan basınç gradienti farkı sağ ventriküldeki ve akciğer yatağındaki kanın ileri itilebilmesi için yeterlidir (4-5).

Ortalama triküspid kapak annuler çap normal bireylerde  $21 \pm 2$  mm/m<sup>2</sup> (vücut yüzey alanına göre) ve ortalama triküspid annulus çevresi  $78 \pm 7$  mm/m<sup>2</sup> olarak ölçülmüştür. Çoğunlukla triküspid kapak annulusunun fonksiyonel durumda çalışabilmesi; müsküler atrioventriküler bağlantıya, sağ ventriküler afterload, preload sizelerinin değişikliklerine bağlıdır. Sağ ventrikül dilatasyonu sonucu anulusta ortaya çıkan septo-lateral yönelme ile triküspid kapak annular dilatasyonu meydana gelir. Triküspid annulusda kontraksiyon efektif olmaz ve sonuçta triküspid yetmezliği (TY) oluşur (1-5).

Bir yıllık sağ kalım şiddetli triküspid yetmezliğinde %60, orta derecede triküspid yetmezliğinde %70, hafif derecede triküspid yetmezliğinde %90 olarak saptanmıştır(1-5).

Triküspid kapakta oluşan yetmezlik ,oluşum patogeneze göre üç natürde olabilir(1-5);

- I. Fonsiyonel
- II. Organik
- III. Organofonksiyonel

### ***I. Fonsiyonel triküspid regürjitasyonu (yetmezliği)***

Kapağın kendisi strükrürel olarak normaldir. Sekonder patolojiye bağlı olarak gelişen anüler dilatasyon nedeniyledir.



## **II. Organik triküspid regürjitasyonu**

Kapakta regürjitasyona neden olan strüktürel bir patoloji mevcuttur

*Chordal shortening* (Korda kısalması)

*Chordal elongasyon* (Korda uzaması)

*Chordal rüptür* (Korda kopması)

Valvular prolapsus

Leaflet dejenerasyonu

Leaflet destrüksiyonu ve doku kaybı

Leaflet kalınlaşması ve büzüşmesi (*Shrinkage*)

Leaflet retraksiyonu

Anormal leaflet formasyonu

Miksamatöz leaflet dejenerasyonu

Anormal anüler yerleşim (*Displacement*)

Papiller adele rüptürü

Anüler kalsifikasyon (sistolik anüler redüksiyonu bozar)

## **III. Organo –fonksiyonel triküspid regürjitasyonu**

Kapakta hem strüktürel bir patoloji hemde anular dilatasyon vardır.

Triküspid kapağın regürjitasyonuna neden olan etiyolojik faktörler (1-5):

1. Fonksiyonel triküspid regürjitasyonu
2. Romatizmal Kapak Hastalıkları (Primer triküspid kapak tutuluşu).
3. Enfektif endokardit
4. Travmatik (44)
5. İskemik (45)
6. Triküspid kapak prolapsusu
7. Miksamatöz leaflet dejenerasyonu
8. Konjenital kalp hast. (46) (Ebstein Anomali, AV Canal defektleri, vs)
9. Kollagen doku hast. (Primer yada sekonder nedenle regürjitasyon olabilir)
10. Carsinoid kalp hastalığı
11. Tm (Tümör)
12. Ortotopik kalp transplantasyonu

mekanizma sonucunda sol ventriküle doğru kayar ve sol ventrikülün atım hacmi düşer(1, 3-5).

### ***Klasifikasyon***

**1. Primer anüler dilatasyon nedeniyle oluşan fonksiyonel triküspid regürjitasyon** (sağ ventrikül dilatasyonu ve disfonksiyonu olmaksızın oluşan anüler dilatasyon nedeniyledir).

Örn: Marfan Sendromu

**2. Sekonder anüler dilatasyon nedeniyle oluşan fonksiyonel triküspid regürjitasyonu** (Sağ ventrikül dilatasyonu ve disfonksiyonu ile birlikte oluşan anüler dilatasyondur(43,110)).

#### ***A. Sağ ventrikül afterload artışı***

##### **I) Pulmoner Hipertansiyon**

a) Primer pulmoner hipertansiyon ( İdiopatik, ailesel, yeni doğan persistan pul HT vs..)

b) Sekonder pulmoner hipertansiyon

##### **i) Kardiak**

-Edinsel (Romatizmal mitral kapak hastalığı vs..)

-Konjenital ( Kongenital Mitral darlığı, PDA,

Aortapulmoner window, ASD, VSD vs..)

ii) Non-kardiak ( KOAH, pulmoner emboli ,sarkoidoz, histiyositozis, lenfanjiyomiyomatozis vs... )

##### **II) Pulmoner stenoz, RVOT Obstrüksiyonu ( Supravalvüler,**

Valvüler, İnfindibular, Anüler,

Kombine pulmoner, Fallot Tetrolojisi)

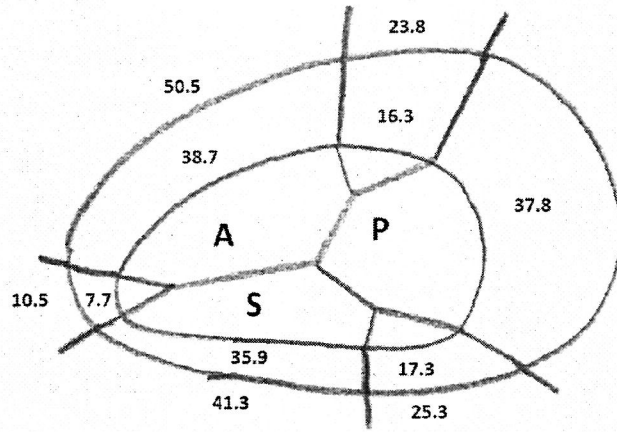
#### ***B. Sağ ventrikül preload artışı***

I) Kardiak (ASD, VSD, PDA, Pulmoner venöz dönüş anomali vs...)

II) Non-Kardiak (Kronik arteriovenöz fistül, Tirotoksikoz vs.....)

#### ***C. Primer Myokardial Tutulum***

(KMP, Endomyokardial fibrozis, Endokardial fibroelastosis vs....)



Şekil 10. Fonksiyonel triküspid regürjitasyonu pasif anüler dilatasyon

Deloche anüler dilatasyonun her üç leaflet ve komüssür düzeyinde aynı derecede gerçekleşmediğini göstermiştir. En çok etkilenen anüler bölge posterior leaflet düzeyidir, anulus bu bölgede %80 oranında artış gösterir. Anterior leaflet düzeyinde anulus %40 düzeyinde artış gösterirken septal anulus daha önce belirtilen anatomik farklılığı nedeni ile hiç dilate olmaz (sadece %10 artış) (Şekil 10, Şekil 11). Dilatasyon posteroseptal ve anteroposterior komüssürü (ortalama %30 artış) ve daha az oranda anteroseptal komüssürü (ortalama %20 artış tutar (3-5, 50,51)). Hem normal kişilerde hemde fonksiyonel triküspid yetmezliğinde anüler ölçüm değerleri Tablo 2' de verilmiştir;

Tablo 2. Normal ve FTY de anüler ölçümler

	Anüler çevre (cm)		Anüler alan (cm <sup>2</sup> )	
	Normal	FTY	Normal	FTY
Maximum	11.9±0.9	14±0.7*	11.3±1.8	15.8±1.8*
Ölçüm İndex	7.8±0.7	9.4±0.5*	6.1± 0.9	8.7±1*
Minimum	9.6±0.9	125±0.6*	7.6±1.4	13±1.4
Ölçüm İndex	5.2±0.5	7±0.7*	4.1±0.6	7.2±0.8*

\* : Normal değerlere göre istatistiksel anlamlı farklılık (p<0.001)

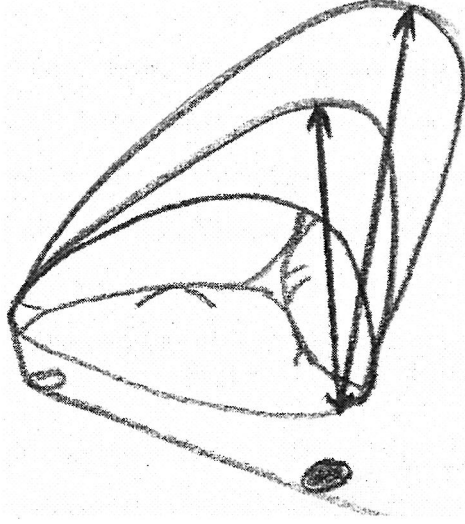
13. Endomyokardial fibrozis
14. Endokardial fibroelastozis
15. Kardiomyopati
16. Whipple hst
17. Farby hst
18. Tirotoksikoz

## FONKSİYONEL TRİKÜSPİT REGÜRJİTASYONU

Fonksiyonel triküspid yetmezliği; kapağın kendisinde anatomik bir tutulum olmadan edinsel veya kongenital, kardiak yada non- kardiak hastalığın neden olduğu anular dilatasyon sonucunda ortaya çıkan sekonder kapak yetersizliğidir.

Sağlıklı bireylerin yaklaşık %70'in de hafif triküspid kapak yetmezliği görülebilir (47). Çoğunlukla mitral, daha sonra aort kapak olmak üzere sol kalp kapak patolojisine bağlı olarak, özellikle sağ ventrikül serbest duvar dilatasyonu ve annulus dilatasyonu gelişerek fonksiyonel triküspid yetmezliği oluşur. Saf mitral kapak yetersizliği olgularının %62'sinde fonksiyonel TY gözlenir (1-4) . Mitral kapak hastalığına bağlı fonksiyonel triküspid yetmezliğinde, mitral kapak lezyonunun düzeltilmesi, triküspid kapak müdahalesi olmaksızın hafif triküspid yetmezliğinde iyileşme yapabilir . Bir diğer yandan düzeltilmemiş orta ve ileri triküspid yetmezliği mitral kapak cerrahisi sonrasında kötü sonuçlar doğurabilir bunlar progresif kalp yetmezliği veya ölüme kadar götürebilir (4,5).

Triküspid kapak yetmezliği için yapılan reoperasyon anlamlı olarak risk artışı ve kötü prognozla ilişkilidir. Fonksiyonel bozulma; başta sol taraf kalp yetersizliğine, özellikle mitral kapak lezyonunun ciddiyeti, süresi, pulmoner damar direncinin derecesi, pulmoner hipertansiyonun düzeyi ve sağ ventrikül dilatasyonuna bağlı olarak gelişir. Triküspid yetmezliğinde sağ atriuma giren sistolik kan akımı ortalama sağ atrium basıncında artışa yol açar. Sağ ventrikülde aşırı diyastolik volüm yüklenmesi, sağ ventrikülün dilatasyonuna yol açar. İnterventriküler septum bu



Şekil 11. Triküspid annulus dilatasyonu  
Septal-lateral yönelme görülmekte.

Vücut yüzey alanına göre eşik değer olarak triküspid annulus çapı 27 mm/m<sup>2</sup> üzerinde olursa triküspid kapak yetmezliği ortaya çıkabilir (52).

#### ***Sistolik anüler redüksiyon oranında belirgin azalma***

Anüler dilatasyonla birlikte sistolik anüler redüksiyon oranında azalma fonksiyonel triküspid yetmezliği oluşumunda önemli rol oynar (42). Normal triküspidte ve FTY de sistolik anüler redüksiyon oranları Tablo 3' verilmiştir.

Tablo 3. Normal ve FTY de sistolik anüler redüksiyon oranları

	Anüler çevre		Anüler alan	
	Normal	FTY	Normal	FTY
<b>Sistolik anüler redüksiyon oranı</b>	%94±4	%10±2*	%34±4	%18±4*

\* : Normal değerlere göre istatistiksel anlamlı farklılık ( $p \leq 0.001$ )

TEİ ve arkadaşları fonksiyonel triküspid regürjitasyonlu hastalarda sistolik anüler alan redüksiyon oranının (%18), normal kişilerde olan sistolik anüler alan redüksiyon oranından (%34) belirgin olarak daha az olduğunu göstermişlerdir (42).

***Romatizmal mitral kapak hastalığına bağlı olarak gelişen fonksiyonel triküspid regürjitasyonunun fizyopatolojisi***

Mitral kapak hastalarında pulmoner vasküler rezistans (PVR) , sol atrial hipertansiyon ve valvüler stenozun derecesi ile orantısız bir şekilde artış gösterir. Artan pulmoner vasküler rezistans, pulmoner arter ve sağ ventrikül basıncını artırarak sağ ventrikül hipertrofisi ve dilatasyonu ile birlikte anüler dilatasyona neden olur, sekonder triküspid regürjitasyonu oluşur (46,47,48).

Pulmoner vasküler rezistans (PVR),

1. Sol atrial hipertansiyondan kaynaklanan reflex mekanizma sonucu oluşan pulmoner arterioler spazm nedeniyle dinamik olarak

2. Pulmoner vasküler hastalık nedeniyle organik olarak artış gösterir.

***Fonksiyonel triküspid regürjitasyonunun oluşum mekanizması (36)***

Fonksiyonel triküspid yetmezliğinin oluşum mekanizması;

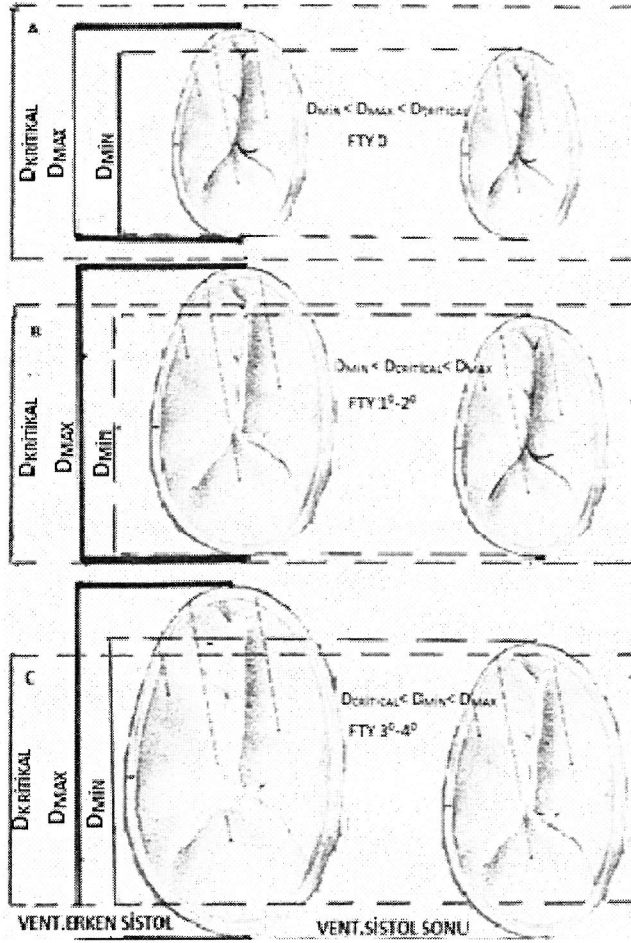
1. Anular dilatasyon
2. Sistolik anüler redüksiyon oranında belirgin azalma
3. Anormal kordal gerilme (stretching)

Pulmoner hipertansiyon ve/veya sağ ventrikül dilatasyonuna sekonder olarak gelişen fonksiyonel triküspid regürjitasyonu “pasif anüler dilatasyon” olarak kabul edilir (Şekil 10) (50,51).

Jose L. Ubago angiografik metotla,

1. FTY oluřması için leaflet koaptasyonunu yeterli düzeyde saęlanamadığı kritik bir anüler diameterin ( $D_{kritik}$ ) olduęunu,

2. Bu kritik anüler diameterin ( $D_{kritik}$ ) FTY olmayan hastalardaki maksimal anüler diameter ( $D_{max}$ ) ile pansistolik regürjitasyona sahip olan ağır FTY hastalardaki minimal sistolik anüler diameter ( $D_{min}$ ) arasında olduęunu göstermiştir. Angiografik olarak ( $30^0$  RAO pozisyonunda) hesaplanan kritik anüler diameter ( $D_{kritik}$ )  $27 \text{ mm/m}^2$  dir (43) (řekil 12).



řekil 12. Fonkiyonel triküspid yetmezliğinde kritik anüler diameter konsepti

Hafif ( $1^0-2^0$ ) FTY hastalarda  $D_{max}$   $D_{kritik}$  in üzerindedir, ancak sistolik anüler redüksiyon oranı korunduęundan saę ventrikül sistolü sırasında  $D_{min}$ ,  $D_{kritik}$  in altına ineeęinden regürjitasyon tüm sistolü doldurmaz (53).

Ağır ( $3^0-4^0$ ) FTY olan hastalarda  $D_{max}$  oldukça artmıştır, üstelik sistolik anüler redüksiyon oranında oldukça azalmıştır . Hem  $D_{max}$  hemde  $D_{min}$  ,  $D_{kritik}$  in üzerinde olduğundan regürjitasyon tüm sistolü doldurur (pansistoliktir)(53).

$D_{kritik}$  konsepti FTY nin angiografik tanısını oldukça basitleştirir.

1.  $D_{kritik} > D_{max}$  ise FTY yok
2.  $D_{max} > D_{kritik}$  ise FTY vardır.
3.  $D_{min} > D_{kritik}$  ise ağır FTY vardır.

FTY da regürjitan volüm miktarı

1. Regürjitan orifis alanına
2. Sağ ventrikül sistolik basıncına
3. Regürjitan süresi ve derecesine bağlıdır (53).

### ***Anormal kordal gerilme***

Sağ ventrikül dilatasyonu nedeniyle oluşan kordal gerilme leaflet uçlarının sağ ventrikül apex'ine doğru çekilerek, kapak koaptasyonunun bozulmasına ve regürjitasyonunun oluşmasına neden olur.

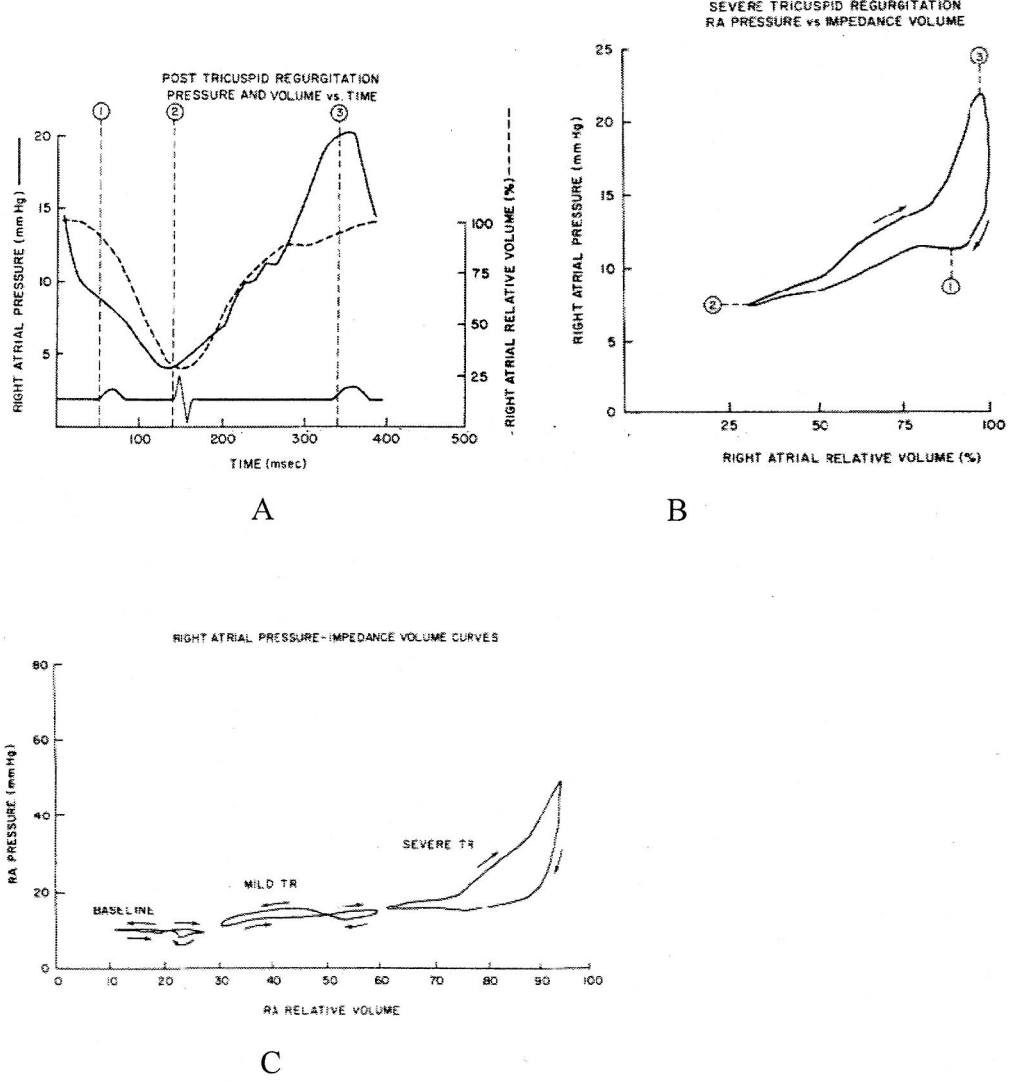
### **FTY de sağ atrial basınç-volum ilişkisinde değişim**

Sağ atrial basınç ve volüm ölçümlerinden yararlanılarak TY varlığı ve derecesi belirlenebilir . TY varlığında ventrikül sistolü sırasında sağ atriuma kaçan regürjitan volüm nedeniyle sağ atrial peak basınçta oluşa artış, sağ atrial basınç trasesinde büyük "v" dalgası olarak göze çarpar. Hafif ( $1^0-2^0$ ) FTY de "v" dalga basıncı "a" dalga basıncına eşit veya ondan büyüktür ancak 20 mmHg nin altındadır. Halbuki ağır ( $3^0-4^0$ ) FTY de hasta, peak atrial basınç 20 mmHg nin üzerinde ve "a" dalgası (aktif atrial kontraksiyon) gözlenmez. Ağır ( $3^0-4^0$ ) FTY hastalarda maximal ve minimal sağ atrial volümler arasında ki fark bazal değerler ile kıyaslanığında belirgin olarak artmıştır (24,31).

Hafif ( $1^0-2^0$ ) FTY de sağ atrium basınç volum eğrisi 8 konfigürasyonu korumakla birlikte ortalama sağ atrial basınç ve volüm de artışlar gözlemlenir. Ağır



(3<sup>0</sup>-4<sup>0</sup>) FTY da sağ atrial basınç –volüm eğrisi normal 8 konfigürasyonunu kaybeder ve saat istikametine dönen (*clockwise*) tekbir loop'tan (*v.loop*) ibarettir (Şekil 13)(2).



Şekil 13. Ciddi FTY de sağ atrial basınç ve sağ atrial volüm değişimi Miller ve ark. (2)'dan alınmıştır: A)RAP ve RAV değişimi; B) RAP ve RAV ilişkisi v loop; C)RAP ve RAV ilişkisinin TY derecesi ile gösterilmesi

Triküspid regürjitasyonunda ventrikül sistölü sırasında atrium içerisine kaçan regürjitan volümün oluşturduğu basınç artışı *atrial distensibilite* ile kontrol altında tutulmaya çalışılır, ancak sağ atrium içerisine regürjitan volüm miktarı arttıkça yüksek volümlerde azalan *atrial distensibilite* nedeniyle atrium içerisindeki basınç artışı daha yüksek düzeylere ulaşır (2).

### ***FTY da sađ atrial ve sađ ventriköler disfonksiyon***

Ventriköl sistolü sırasında atrium vena cavalardan dönen kan ile pasif olarak dolar Ağır (3<sup>0</sup>-4<sup>0</sup>) FTY da sađ atrial basınç ve volüm artışına bađlı olarak venöz dönüş bozulur (31). Sasayama ve arkadaşları hafif (1<sup>0</sup>-2<sup>0</sup>) FTY da artan atrial volümden ötürü Frank-Starling gücünün katkısıyla sađ atrial fonksiyon ve sađ ventriköl kontraktilesinde artış olduğunu göstermişlerdir (2).

Ağır (3<sup>0</sup>-4<sup>0</sup>) FTY, kronik regürjitan volüm yüklenmesi (volüm overload) nedeni ile atrial fonksiyon bozukluğu, artan atrial end diastolik basınç (basınç overload) nedeni ile atrial pompa fonksiyonunun kaybolduđu, ayrıca efektif atrial kontraksiyon kaybının sađ ventriköl end diastolik basınç artışının oluşturduđu atrial afterload artışından kaynaklanabileceđi belirtilmiştir (2).

Neil ve arkadaşları atrium içerisinde artan basınç nedeniyle atrial koroner arter kan akımının azaldıđı ;azalmış atrial fonksiyonların muhtemelen bunun neticesinde oluştuđunu belirtmişlerdir (54).

FTY de artan pulmoner vasköler rezistans ve pulmoner arter basıncı nedeni ile sađ ventriköl dilatasyonuna sekonder oluşan anöler dilatasyon nedeniyledir. Başlangıçta hafif FTY nin neden olduđu atrial volüm artışı Starling gücünün etkisiyle sađ ventriköl kontraktilesini artırır. Zamanla artan TY regürjitan volümünde dahada artmasına neden olur.Sonuç Olarak sađ ventriköl end-diastolik volüm artışı, sađ ventriköler disfonksiyonunu dahada artırır.

Özet olarak ; ağır fonksiyonel TY da;

1. Pasif atrial venöz dönüş bozulur.

2. Sađ atrial fonksiyonlar

Atrial Distensibilite (komplians),

Atrial Kontraksiyon

Atrial Relaksasyon bozulur.

3. Sađ ventriköl fonksiyonları bozulur

4. Sađ ventriköl volüm overlood 'u sadece sađventriköl fonksiyonları bozmaz .

Aynı zamanda sol ventriköl sistolik fonksiyonları da değrese eder (48,49).

## **Fonksiyonel TR da tanısal yöntemler**

1. Fizik muayene ve laboratuvar
2. Doppler ekokardiografik yöntemler
3. Sağ kalp kateterizasyonu
4. Sağ ventrikül angiografisi
5. Per-operatif değerlendirme

### ***Fizik muayene ve laboratuvar bulguları***

#### ***Semptomlar***

Fonksiyonel triküspid yetmezliğinde pulmoner konjesyon prognozu belirleyici faktördür. Dispne, ortopne ciddi triküspid yetmezliğinde ön plana çıkan semptomlardır (1,2). Triküspid yetmezliği ilerledikçe, pulmoner konjesyon geriler ancak sağ ventrikül yetmezliği bulguları kendini göstermeye başlar. Yorgunluk azalmış kalp debisine bağlı sık karşılaşılan bir durumdur. Paroximal nokturnal dispne sıklıkla yoktur (1-5).

#### ***Fizik muayene***

Fizik muayenede sistemik venöz hipertansiyona ve fonksiyonel triküspid regürjitasyona neden olan primer patolojiye ait bulgular tesbit edilir.

#### ***SM(sistolik murmur)***

Kardiak oskültasyonda sternum alt ucunda yada sternum solunda 3. , 4. inter kostal aralıkta sistolik üfürüm duyulur. Regürjitasyon ağır ise sufl tüm sistolü doldurur (pansistoliktir), insprum ile sufl şiddeti artış gösterir (*Carvello Belirtisi*). Ayrıca diyastolde sağ ventriküle dönen kan nedeniyle diyastolik rulman duyulabilir. Bu bulgular inspirasyonla artar (47). İleri sağ ventrikül dilatasyonu ve kalbin saat yönünde (*Clock Wise*) rotasyonu varlığında pansistolik üfürüm apexe yayılır, mitral yetmezliği üfürümü ile karıştırılabilir.

#### ***JVD (Jugüler Venöz Dolgunluk)***

#### ***HJR (Hepato Jugüler Reflux)***

#### ***HM (Hepatomegali)***

Pulsatil Karaciğer

Asit (*Ascites*)

Periferik Ödem

*Protein-Loosing Enteropati* (Gastrointestinal sistemdeki venöz konjesyona bağlı olarak oluşur.)

Uzun süreli hacim yüklenmesi sağ ventrikül sistolik işlevlerinde bozulma yaratır ve sonuçta sağ atrium, vena cava ve hepatic ven basınçları artar, sistemik venöz konjesyon ve hepatomegali oluşur (3,4). Pulmoner hipertansiyonun ön planda olmadığı primer triküspid yetmezliği olgularında, juguler ven nabzında büyük v dalgaları görülür. V dalgası triküspid yetmezliği ciddiyetine ve TY akımının dolduğu sistemin kompliyansına bağlıdır. Karaciğerde sistolik pulsasyon eşlik eden başka bir klinik durumdur. Sağ ventrikül yetmezliği geliştiği zaman santral venöz basınç artar ve juguler venler genişleyerek pulsatil hale gelir. Pulmoner hipertansiyona bağlı gelişen triküspid yetmezliğinde ikinci ve üçüncü interkostal aralıklarda pulmoner yetmezlik üfürümü alınabilir. Triküspid yetmezliği ve atrial fibrilasyonu olan hastalarda juguler venlerde sağ ventriküle regürjitant akımın oluşturduğu belirgin bir cv dalgası oluşur. Holosistolik üfürüm fonksiyonel triküspid yetmezliğinin karakteristik bulgusu olup, sol sternal sınırda inspirasyonla artarak duyulur (1-5,28,29,47),

Fizik muayenede tespit edilen bu bulgular fonksiyonel triküspid regürjitasyonunda bulunmasına rağmen spesifik değildir.

### ***Laboratuvar***

EKG'de; pulmoner hipertansiyon, sağ atrial büyüme, sağ ventrikül hipertrofisi ve dilatasyonuna ait bulgular tespit edilir. P pulmonale, sağ ventrikül hipertrofisi, atrial fibrilasyon ve sağ dal bloğu görülebilir. Eğer TY sağ ventrikül infarktüsüne bağlı gelişirse o zaman bu klinik tabloya bağlı ST-T değişiklikleri gözlemlenebilir(28,29,47).

Telekardiografi'de sađ kalp sınırları, sađ atrial genişleme süperior vena cava ve azygos ven dilatasyonu nedeniyle belirginleşir. Kardiyotorasik oranda artış (kardiomegali) gözlemlenir. Sađ atrium ve sađ ventrikül genişlemesi, vena cava ve pulmoner arter genişlemesi yanında sol kalp patolojisinin primer etkisi ile global kalp büyümesi akciđer grafisinde görülebilir. Ayrıca akciđer konjesyon bulgularında filmde değerlendirilebilir. Triküspid kapak yetmezliğinin tanısı ve takibinde altın standard ekokardiyografidir(47).

### ***Doppler ekokardiografik yöntemler***

Ekokardiyografi ile kapađı doğrudan ilgilendiren nedenler saptanmakta, triküspid kapak yapısı, lifletlerin durumu, prolapsus, korda ve papiller kas rüptürü mevcudiyeti, ventrikül işlevleri, triküspid anülüs çapı, diđer kapakların değerlendirilmesi yapılmakta ve pulmoner arter basıncı hesaplanabilmektedir. M.Mode ve iki boyutlu (2 D) ekokardiografik görüntüleme yöntemleri ile; sađ atrial genişleme, sađ ventrikül dilatasyonu, paradoksik septal hareket, atrial septal shift, interventriküler septumda diastolik flattening (düzleşme) görülmesi indirekt olarak triküspid regürjitasyonunu düşündürebilir. 2 D Ekokardiyografi ile triküspid kapak diastolik ve sistolik anüler diametreleri ölçülebilir. Diastolik diastol diameter 3.4 cm'nin altında ise fonksiyonel triküspid regürjitasyonu varlığı ekarte edilir. Leaflet kalınlığı 2 mm'den fazla ve valve de diastolik doming mevcut ise, *Continuous wave doppler* ile hesaplanan *mean diastolik gradient* (MDG) atrial fibrilasyonlu hastada 2 mmHg'dan sinüs ritmine sahip hastada 4mmHg'dan büyük ise regürjitasyon fonksiyonel natürde değildir, organik bir lezyon vardır (55-58).

Contrast ve *Color flow doppler ekokardiyografi* ile triküspid regürjitan jet görüntü eldelir. *Pulsed wave doppler ekokardiyografi* ile regürjitasyonun neden olduđu türbülans saptanabilir. Pulmoner arter sistolik basıncı (PAPS), pulmoner arter akselerasyon zamanından ya da triküspid regürjitan jetin peak hızından (*peak velocity*) hesaplanabilir. Ön kol kubital ven yoluyla ajite saline solüsyonu [Çift enjektör kullanarak hava ve saline solüsyonu ile *micro bubble* (hava kabarcığı) yaratarak kontrast EKO elde edilir. İndocyanine gren injeksiyonu yapılarak inferior

vena cava ve hepatic venler içerisinde contrast demostre edilmesi ağır triküspid regürjitasyonu tanısını koydurur (57).

Triküspid regürjitasyon ağırlığının derecelendirilmesi, Color-flow-Doppler ekokardiografi ile apikal 4-boşluk görüntüsünde sistol sırasında sağ atrium içerisine kaçan regürjitan volümün sağ atrium içerisinde yarattığı mozaiklenmenin kapladığı alan ölçülerek yapılır (57).

Color flow Doppler ekokardiografi ile triküspid regürjitasyonun derecelendirilmesi;

Triküspid regürjitasyonu mozaiklenme

1<sup>0</sup> (Müphem-Hafif) RA yarısını doldurmayan mozaiklenme

2<sup>0</sup> (Hafif-Orta) RA yarısını dolduran mozaiklenme

3<sup>0</sup> (Orta-Ağır) RA tamamını dolduran mozaiklenme

4<sup>0</sup> (Ağır) RA, Inferior vena cava ve hepatic venlere kadar ulaşan mozaiklenme

RA: Sağ atrium.

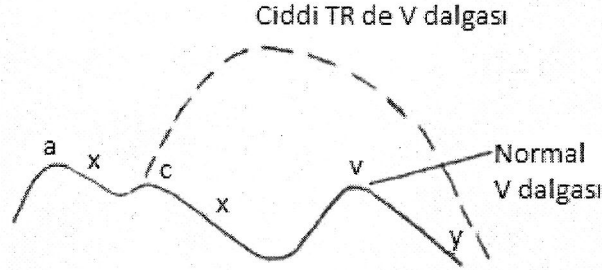
Ağır derecede olan triküspid regürjitasyonunda hepatic venler üzerinden alınan "M.Mode color flow mapping" de "to and fro" (ileri-geriye) olarak adlandırılan akım örneği görülür (55-58).

Pulsed wave Doppler ekokardiografi ile regürjitasyonun derecelendirilmesi, sistol sırasında sağ atrium içerisinde regürjitasyon nedeniyle oluşan türbülansın triküspid kapak düzlemine olan uzaklığı ölçülerek yapılır (55-56).

3D Ekokardiografi FTY tanısında TY derecelendirilmesinde tanı yöntemi olarak kullanılmaktadır (Şekil 8) (36,37,38,59).

### **Sağ kalp kateterizasyonu**

Jugular venöz yada sağ atrium basınç trasesinde x descent'in kaybolup büyük "c-v", "v" dalgası görülmesi triküspid regürjitasyonu için tanı koydurucudur (Şekil-14).



Şekil 14. Normal ve ciddi TR de juguler venöz dalga formu

Ağır regürjitasyon varlığında, sağ atrium basınç trasesi sağ ventrikül basınç trasesine benzer (*komplet ventrikülerizasyon*) (43). Normalde insprium ile birlikte sağ atrium basıncında düşme beklenir. Ağır triküspid regürjitasyonunda inspriumda sağ atrium basıncında normalde beklenen düşme olmaz, hatta artış gözlemlenir (*kussmaul's belirtisi*).

Sağ kalp kateterizasyonu sırasında uygun kateterler yardımıyla CO (*Cardiak output*) ölçümü yapılabilir. PVR (*Pulmoner vasküler rezistans*) hesaplanabilir (49).

### **Sağ ventrikül angiografisi**

Triküspid regürjitasyonunun anjiyografik olarak derecelendirilmesi 3 ayrı yöntem kullanılmaktadır.

1. Lingammeni ve arkadaşlarının teklif ettiği şema esas alınarak yapılır (60).

#### **TR°**

#### **Açıklama**

1° Sağ atrium içerisinde küçük regürjitan jet + Transient (Geçici) parsiyel opasifikasyon

- 2° Sağ atrium içerisinde küçük regürjitan jet + Persistan (Kalıcı) parsiyel opasifikasyon
- 3° Sağ atrium tamamını kaplayan regürjitasyon + Dense (Yoğun) opasifikasyon
- 4° Tüm sağ atrium içerisini kaplayan dense (Yoğun) opasifikasyon ve vena cava içerisinde reflüx

TR: Triküspüd Regürjitasyonunun Derecesi

## 2. JOSE.L. UBAGO'nun tanımladığı "Kritik Anüler Diameter Konsepti"

Yöntemin FTY regürjitasyonun varlığı ve ağırlığının tespitini oldukça basitleştirmiştir.

3. 30° RAO (Sağ anterior oblik) pozisyonda sağ ventrikül anjiyografide ölçülen sistolik anüler diameter 35 mm (27 mm/m<sup>2</sup>)'nin üzerinde ise fonksiyonel triküspid regürjitasyonu ağırdır (2,53,60).

### **Per-operatif değerlendirme**

CPB (Kardiopulmoner bypass) öncesi atan kalpte sağ atrium auriculasına konan purse-string içerisinden sokulan işaret parmağı ile regürjitasyonun değerlendirilmesidir. Regürjitan jet hissedilebilir. Ancak;

1. Subjektiftir,
2. Asimetrik ve/veya düşük velositeli jet, regürjitasyon ağır bile olsa fark edilmeyebilir,
3. Anestezi ile değişen hemodinami nedeniyle regürjitasyon tamamen ortadan kalkabilir.

Regürjitasyon derecesinin mutlaka pre-operatif olarak değerlendirilmeli ve operasyon planının buna göre yapılmalıdır. (43,61).

Digital muayene ile yine de değerli bilgiler edinebiliriz.

1. Digital muayene ile regürjitan jet'in palpe edilmemesi, regürjitasyonun olmadığı anlamını taşımaz. Pre-operatif konulan operatif endikasyonu engellemez(43).



2. Digital muayene ile saptanan regürjitan jet'in derecesi 3'ün üzerinde olan hastada anestezi indüksiyonu öncesi yapılan pulmoner arter kateterizasyonunda,

RA mean (CVP)  $\geq 10$ mmHg

PAP<sub>s</sub> (Pulmoner arter sistolik basınç)  $\geq 60$ mmHg

PAP<sub>m</sub>(Pulmoner arter mean basınç)  $\geq 35$  mmHg

olduğu saptanıyor ve preoperatif sağ atrium, sağ ventrikül ileri derecede dilate olarak değerlendiriliyor ise triküspid kapak eksplorasyonu endikasyonu vardır. (43,61).

## **FTY DE CERRAHİ TEDAVİ**

### ***Cerrahi tedavi yaklaşımı***

Fonksiyonel triküspid yetmezliğinde sol kalp kapak patolojisine cerrahi müdahale esnasında, triküspid annular dilatasyonun ve yüksek pulmoner arter basıncının eşlik ettiği orta ve ileri derece triküspid yetmezliğinde cerrahi endikedir (1,7,62).

Tedavinin başarısı triküspid yetmezliğinin ve sağ ventrikül fonksiyonlarının yeterince değerlendirilmesine bağlıdır. Tedavide yetersizlik seviyesi, triküspid anülüs çapı, sağ ventrikül işlevleri ve sistolik pulmoner arter basıncı göz önünde bulundurulmalıdır.

Mitral kapak darlığına sekonder gelişen triküspid kapak yetmezliğinde mitral repair veya mitral kapak replasmanını takip eden süreçte pulmoner arter basıncının gerilemesi ile triküspid kapak yetmezliğide gerilemektedir. Bazı olgularda ise triküspid kapak yetmezliğide gerileme olmaz ve sağ kalp yetersizliği bulguları gelişir. Mitral kapağın cerrahisi öncesi olan ve cerrahi sonrası devam eden, erken ya da geç dönemde ortaya çıkan triküspid kapak yetmezliği survaveyi negative yönde etkiler (1-5,62).

Mitral kapak prolapsusu olan olguların %30-40'ında triküspid kapak prolapsusu görülür. Bu durumlarda triküspid yetmezliği hafif derecededir. Sağ atriyumda hafif genişleme, bir ve ikinci derecede triküspid yetmezliğinin pulmoner arter basıncının düşmesi ile gerilediği bilinmektedir. Orta ve üzeri triküspid

yetmezliğine eşlik eden olgularda mitral onarım ile birlikte triküspid anuloplastisi önerilmektedir (1-4,41,43). Mitral kapak cerrahisi sonrasında tıbbi tedaviye rağmen kalıcı veya şiddetli TY'nin bulunduğu durumlarda, sol taraf kapak hastalığı, miyokard veya şiddetli sağ ventrikül işlev bozukluğu yoksa izole triküspid kapak ameliyatı yapılması düşünülmelidir.

Fonksiyonel triküspid regürjitasyonu olan hastaların hepsinde regürjitasyonun cerrahi korreksiyonu gerekmez(41,43).

Carlos Duran, preop dönemdeki oluşacak düzelme yada progresyonun fonksiyonel triküspid regürjitasyonun derecesine ve total pulmoner rezistansa (TPR) bağlı olduğunu belirtmişlerdir (28). Buna göre cerrahi tedavi yaklaşımı;

1. Fonksiyonel triküspid regürjitasyonu hafif ve total pulmoner rezistans 500 dyne/cm<sup>2</sup>/sn'nin altında ise fonksiyonel triküspid regürjitasyonu geriye dönüşümlüdür, triküspid kapak müdahalesine gerek yoktur.

2. Fonksiyonel triküspid regürjitasyonu ağır ve total pulmoner rezistans 500 dyne/cm<sup>2</sup>/sn'nin üzerinde ise fonksiyonel triküspid regürjitasyonu non-reversible'dir, triküspid kapak müdahalesi gereklidir.

3. Fonksiyonel triküspid regürjitasyonu ağır ve total pulmoner rezistans 500 dyne/cm<sup>2</sup>/sn'nin altında ise fonksiyonel triküspid regürjitasyonu partial reversible'dir (%14). Bu gruptaki hastalarda regürjitasyonun spontan olarak kaybolabilme olasılığı bulunmasına rağmen bunun için gerekli olan zamanın ne olduğunu gösteren elde bir veri olmadığı, keza post-operatif triküspid regürjitasyonu kalan hasta grubunda mortalite ve morbiditenin daha yüksek olduğu belirtilmiştir (28). Üstelik rezidüel triküspid regürjitasyonu nedeniyle reoperasyonu gerekli olan hastalarda mortalite bir hayli yüksektir.

King ve arkadaşları normal mitral protez kapak fonksiyonuna rağmen triküspid regürjitasyonu nedeniyle reoperasyonu gereken hasta grubunda mortalitenin %21 olduğunu bildirmişlerdir (52).

Sonuç olarak fonksiyonel triküspid regürjitasyonu ağır ise total pulmoner rezistansa bakılmaksızın cerrahi müdahale önerilmektedir.

Per-operatif, sağ atrium içerisinde puar ile, pulmoner arterden *pig-tail* kateter ile sağ ventrikülün soğuk salirre solüsyonu ile doldurulmasıyla yapılan "*konpetans testi*"nde kapakta belirgin koaptasyon kusuru ve kaçak tespit edildi ise, fonksiyonel triküspid regürjitasyonu için cerrahi girişim endikasyonu vardır.

### ***Medikal tedavi***

Medikal tedavide amaç; FTY'yi azaltmak, PAP 'ı düşürmek, hepatic konjesyonu ve pretibial ödemi azaltmaktır. Pulmoner arter basıncı azaltmaya yönelik diüretik, anjiyotensin dönüştürücü enzim inhibitörleri ve damar genişletici ajanlar ilk tercih edilen ilaç gruplarıdır. Diüretikler damar içi hacim ve karaciğer konjesyonunu azaltarak sağ kalp yetersizliği belirtilerini iyileştirir. Bu amaçla en sık 40-160 mg/gün dozlarda furosemid önerilmektedir. Sağ ventrikül yetersizliği ile birlikte TY'li olgularda su ve tuz kısıtlaması ile beraber tedaviye spironolakton eklenir (47). Sağ kalp yetersizliği olan hastalar venöz tromboemboli açısından yüksek risk grubuna girmektedir. Venöz trombüs oluşumu ve pulmoner embolinin ön korunması açısından yeterli antikoagülan ilaç verilmelidir. Enfektif endokardit ve romatizmal ateş ön korunması açısından olgular yakından izlenmelidir. Özellikle pulmoner hipertansiyon ile birlikte olan TY'li olgularda oksijen satürasyonu izlenmelidir. Oksijen azlığı önemli düzeyde olan hastalara oksijen satürasyonunu %90'ın üzerinde tutacak şekilde oksijen tedavisi önerilir.

Triküspid kapak girişimlerinde risk faktörleri: NYHA IV. sınıf hastalar, asit varlığı, pulmoner ödem varlığı, operasyon öncesi yüksek bilirübin düzeyleri, ortalama pulmoner arter basıncının 40 mmHg'dan veya pulmoner sistolik basıncının 60 mmHg'dan fazla oluşu, pulmoner damar direncinin 6 Wood ünitesinden yüksek olması şeklinde sayılabilir (47) .

### **Cerrahi tedavi yöntemleri (4,5,10)**

**A. Bicuspidizasyon Anuloplasti** (Zubiata, Kay, Wooler, Boyd, Danielson)  
(15,16,20)

**B. Semisirküler Sütür Anuloplasti**

1. De Vega anuloplasti (De Vega N) (19)
2. Modifiye De Vega Anuloplasti (Arai T) (61)
3. Segmental De Vega Anuloplasti (Revuelta ve Garcia-Rinaldi) (23)
4. *Adjustable* (Ayarlanabilir) De Vega Anuloplasti (Raffale De Simone) (66,67)
5. *Improved* De Vega Anuloplasti (Imamura E) (68)
6. *Vanishing* De Vega Anuloplasti (Duran CMG) (69-72)
7. Modifiye semisirküler konstriktif anuloplasti (Sagban Anuloplasti)(10)
8. *Adjustable* Segmental Trikuspid Anuloplasti (73)

**C. Parsiyel Anular Plikasyon** (Davilla) (74)

**D. Reconstructive Anuloplasti**

1. *Selective* Anuloplasti (Minale C) (75)

**E. Ring Anuloplasti**

1. Carpentier-Edwards ring anuloplasti (*Oval-shaped stiff ring*) (1,3, 20,21,76)
2. Cosgrove-Edwards ring anuloplasti ("*C*"-*shaped fully flexible ring*) (109)
3. Duran flexible band anuloplasti (Partial ring, fully flexible) (77)
4. Duran flexible ring anuloplasti (Complete ring, fully flexible) (1,43,78)
5. Tailor ring anuloplasti ("*C*"-*shaped fully flexible ring*) (10)
6. Le Pitie anuloplasti (Complete ring, highly flexible)(10)
7. Puig-Massana-Shiley ring anuloplasti (Complete ring, fully flexible) (1,43)
8. Absorbable prosthetic ring anuloplasti (APR) (70)
9. Biologic fibroelastic ring anuloplasti (43)
10. Kalangos bioring anuloplasti (26,29)
11. MC3 TV anuloplasti ring (Edwards MC<sup>3</sup>) (79,81)

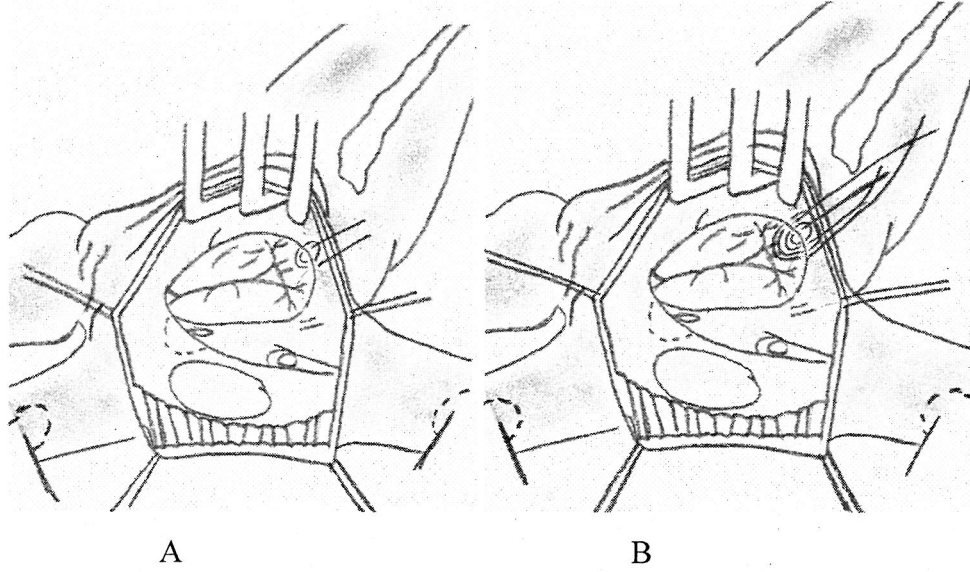
**F. Alternative Anuloplasti**

1. "*Teflon strip*" ile anular plikasyon (Castro-Farinas) (43,82)
2. "*Flexible Linear Reducer*" ile anular plikasyon (Bex-Lecompte) (83)
3. "*Halfmoon Alternative Device*" ile anular plikasyon (Henze-Peterffy) (84)
4. Otolog Pericardial Strip "AP-TAP" (24)

*I. Bicuspidizasyon (ZUBLATA, KAY, WOOLER, BOYD, DANIELSON )  
(15,16,20)*

***Kay anuloplasti***

Sütür bicuspidizasyon orijinal kavramı 1965 yılında Kay, Maselli-Campagna ve Tsuji tarafından tarif edilmiştir. Bu göreceli basit teknik ile posterior liflete sütür plikasyon yapılarak annulus ölçüsünün azaltılması amaçlanır . Basit ve genişlememiş triküspid yetmezliğinde kolay uygulanabilecek bir yöntemdir (5-8) (Şekil 15).

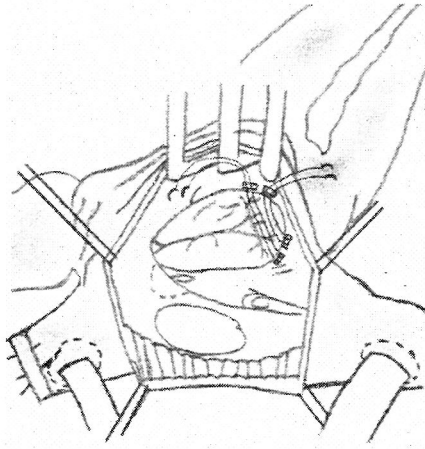


Şekil 15. Kay anuloplasti : A) Tek sütür; B) Çift sütür

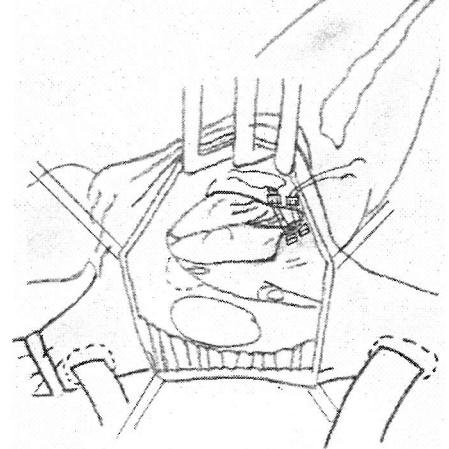
***Boyd anuloplasti***

Sütür bicuspidizasyonda, çift plegit destekli 2/0 ethibond mattress sutur ile anteroposterior komissür ile posteroseptal komissür arası genişlemiş posterior liflet büzülür. Triküspid kapak biküspid haline getirilir (7,8)(Şekil 16).

Inkompetan üç Ieafletli valvi, posterior anulus ve plike ederek, kompetan bileafletli valve dönüştürmektir (8,9).



A

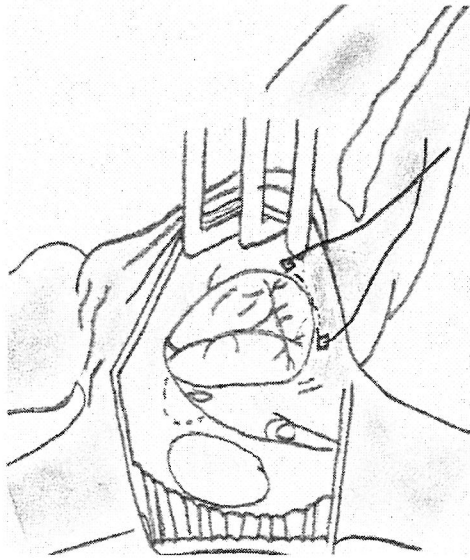


B

Şekil 16. Boyd Annuloplasti: A) Plejitlerin mattress yerleştirilmesi; B) Posterior anulusun plikasyonu

### ***Danielson anuloplasti***

Her iki komissüre birer plejit ve anulus boyunca tek şerit sütün ile posterior leafletin büzülmesi olarak 1977'de tanımlanmıştır (Şekil 17) (20).



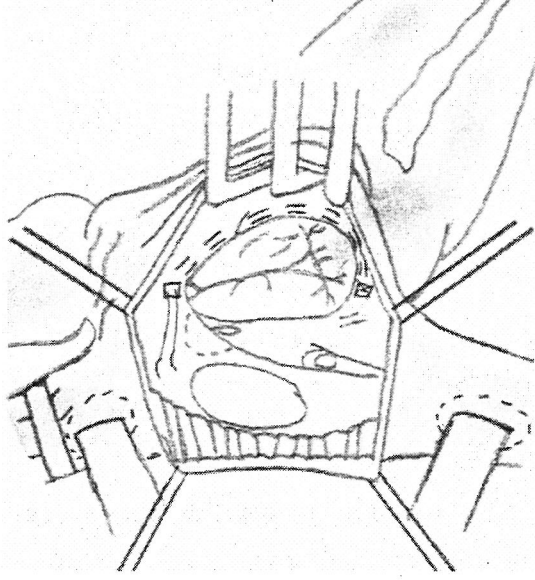
Şekil 17. Danielson

### ***II. Semisirküler konstriktif anuloplasti***

Dilate olan serbest duvar anulusunu devamlı çift sıra sütün tekniği ile redükte ederek, kompetan valv oluşturmaktır.

### ***Klasik De Vega Anuloplasti (Norberto De Vega)***

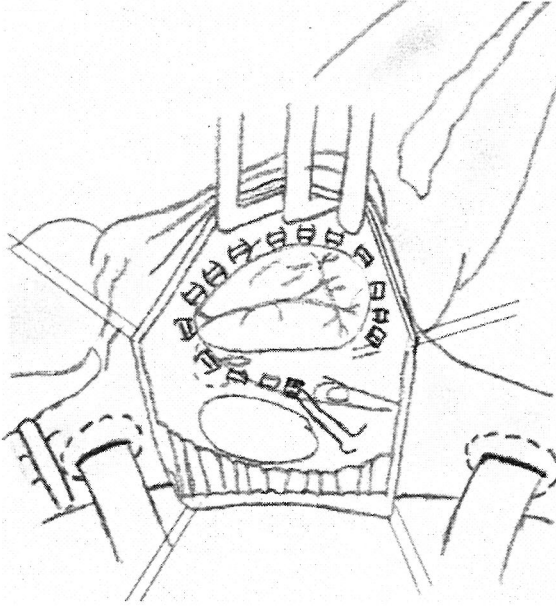
Plejit ile desteklenmiş çift purse-string dikiş triküspid kapağın fibröz anulusuna yerleştirilmelidir (Şekil 18). Dikis, anteroseptal komissür ile posteroseptal komissür arasındaki anulusun tamamına yerleştirilir (19).



Şekil 18. Klasik De Vega anuloplasti tekniği

### ***Modifiye De Vega Anuloplasti (Tatsuta Arai) (61) (Şekil 19)***

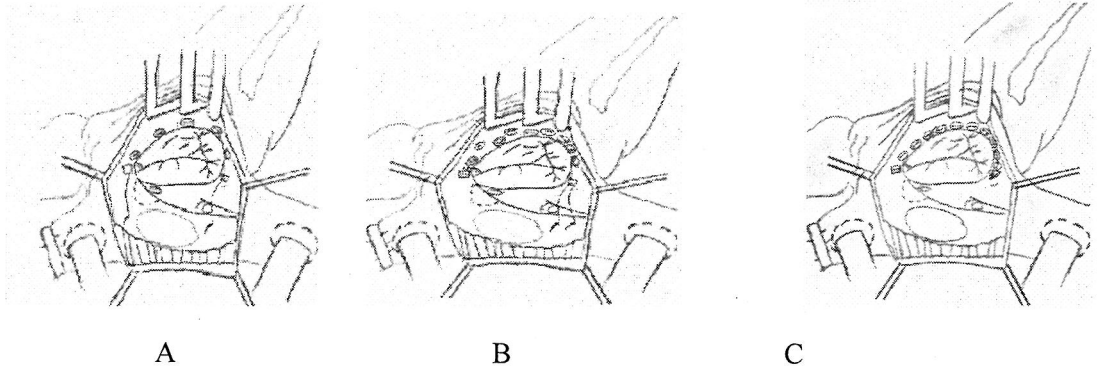
Postero septal komissürün hemen altından tek plejit ile çift sıra, 2/0 prolene ile aynı hizada suture, antero posterior anulus boyunca ilerletilip antero septal kommissürden geçilerek koroner sünüsün yakınında plejit ile sonlandırılır.



Şekil 19. Modifiye De Vega Anuloplasti tekniği

**Segmental De Vega Anuloplasti (*Revuelta ve Garcia-Rinaldi*) (*Antunes, Girdwood*) (Şekil 20) (23)**

Postero septal annulustan 0 numara prolen ve teflon plejit ile tek sütün geçirilir, Bir ucu serbest bırakılır. Antero septal anulus boyunca saat yönünün tersinde her sütünde tek plejit kullanılarak toplam 5/6 plejit kullanılır. Daha sonra serbest bırakılan iğne ile ilk plejitten U dönüşü yapılarak ilk plejitlerin arasına aynı sayıda tekrar plejit yerleştirilir.

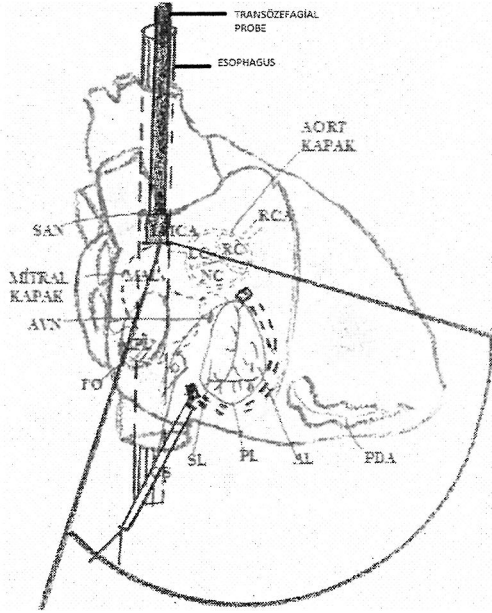


Şekil 20. Antunes ve Girdwood'un segmental De Vega anuloplasti tekniği: A) Aralıklı ilk 8\*5mm plejitlerin yerleştirilmesi; B) Aralara diğer plejitlerin yerleştirilmesi; C) 0 prolein bağlanması



*Adjustable (Ayarlanabilir) De Vega Anuloplasti (Raffale de Simone) (Şekil 21) (66,67)*

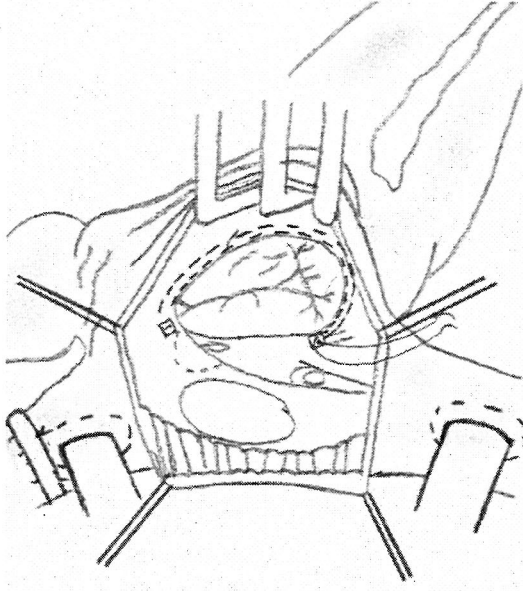
Transözefagial ekokardiografy (TEE) ile intra operatif kontrol RA atrium kapatıldıktan sonra çalışan kalpte büzme yapılarak anuloplasti yapılır.



Şekil 21. Per-operatif TEE (Transösofajiai ekokardiografi) ile ayarlanabilir De Vega anuloplasti tekniğinin şematik gösterimi De Simone ve ark.(66,67)' dan alınmıştır.

*İmproved (geliştirilmiş) De Vega Anuloplasti (Jeng Wei) (İmamura Ohteki) (Şekil 22)(68)*

Birlerine 2 mm aralıklı birbirlerine paralel, 25 mm iğne antero septal kommüssürden Teflon plejitle başlanır. Posteroseptal kommüssürde Teflon plejit ile semisürküler sütür sonlandırılır . 33/35 mm obdurator kullanılarak büzme yapılır.

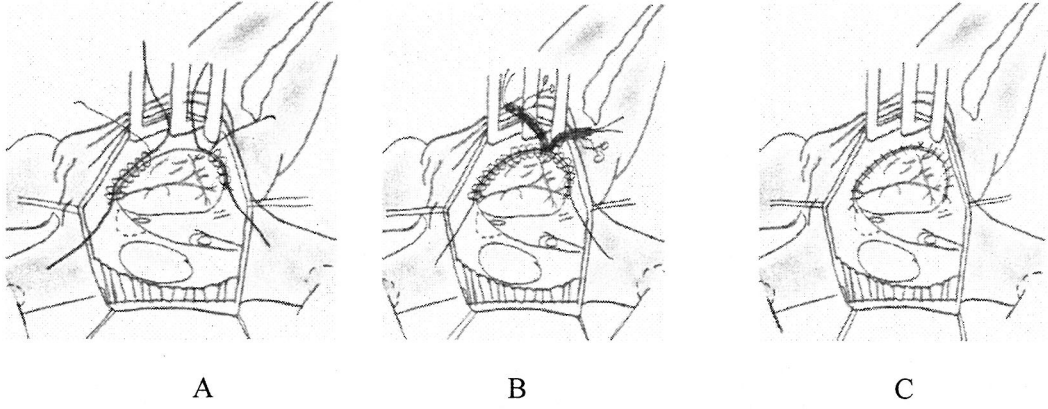


Şekil 22. Geliştirilmiş De Vega anuloplasti

***Vanishing (Yok olan) De Vega Anuloplasty (Carlos M.G.Duran)*** Absorbable PDS suture materyali kullanılarak yapılıyor (69-72).

#### ***Modifiye semisirküler konstriktif anuloplasti (Sagban's Anuloplasti)***

Anuloplasti için 0 no ve 2/0 no polipropilen suture materyali kullanılır. Solid skar dokusu gelişiminin engellemesi amaçlanarak. Annuloplastiye, mural annulusun her iki ucunda lokalize olan asıcı nokta (anchoring point) olarak belirlenen noktalardan bağlanır. Mural anüler segmentin her iki ucundan gelen 2/0 no polipropilen suture ile serbest duvar annulusunun tamamı spiral tarzda sarılarak, 0 no polipropilen sutureler düzeyde fikse edilir. Bu işlem tamamlandıktan sonra 0 no ve 2/0 no polipropilen suture materyallerinden her biri redüksiyon ve büzme kolaylığı için plastik snare içersinden geçirilir. Yeterli ve simetrik anüler redüksiyon na ulaşmak için Carpentier-Edwards triküspid kapak ölçeği (32/34) kullanılır ve daha önce asıcı noktalarda düğümlenen ve uçları uzun bırakılan 0 no polipropilen suturelere redüksiyon sırasında mutlaka traksiyon uygulanır. Bu anuloplasti yönteminde sonuç olarak 0 no polipropilen suture materyali redüksiyon ve büzme, 2/0 no polipropilene suture materyali ise 0 no polipropilenin anüler düzeyde fiksasyonu amacıyla kullanılır (Şekil 23) (10,25,43).

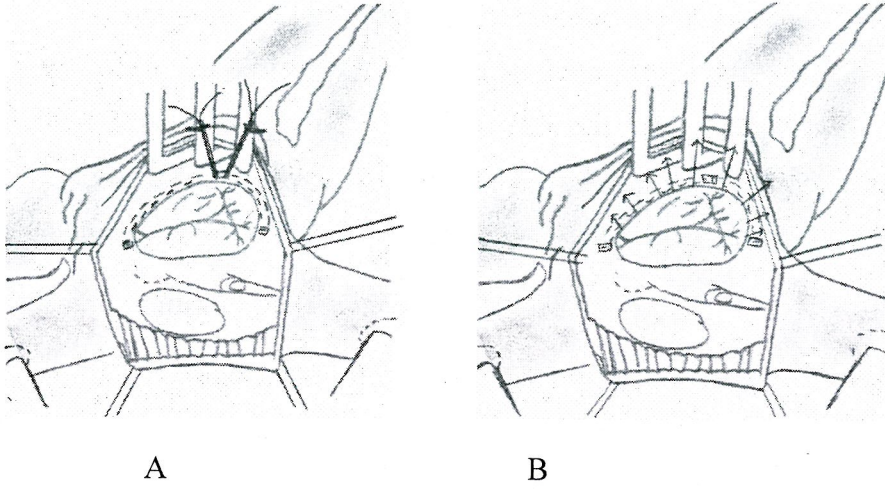


Şekil 23. Modifiye semisirküler konstriktif anuloplasti (*Sagban's Anuloplasti*):

A) Her iki uçtan 2/0 prolen ile 0 no Prolenin spiral sarılması; B) Her iki proleninde sinerden geçirilmesi; C) Redüksiyon ve büzmenin tamamlanması

#### ***Adjustable Segmental Trikuspid Anuloplasti***

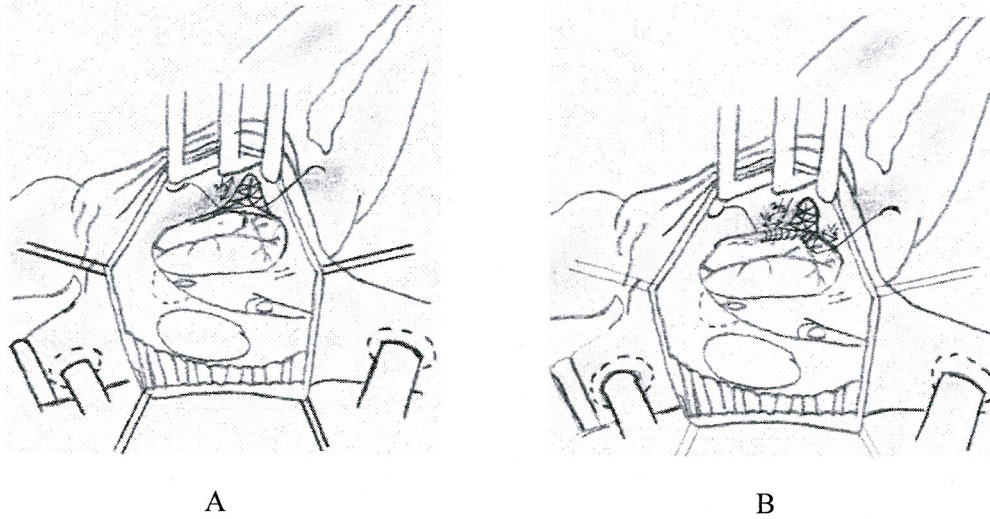
Sarraaj ve arkadaşarının tanımladığı teknikte ; 32 ve 34 Carpentier triküspid kapak anuloplasti ölçeri ile antero septal ve postero septal kommissür ölçülür. 2/0 Ethibond sutur ile postero septal commissür den ilk sütün çift sıra teflon pledget kullanılarak başlanır posterior leaflet in bittiği yerde sonlanır. 2. sütün anteroseptal kommissürden yine pledget ile çift sıra başlanır, anterior leaflet bittiği yerde sonlanır. Anteroposterior commisürde saat 12 hizasında her iki sutur tek pledget kullanılarak turnike ile sabitlenir. Sağ ventrikül içerisine sıcak salin verilerek ayarlama yapılır (Şekil 24) (73).



Şekil 24. Adjustable segmental triküspid annuloplasti : A) Her iki kommissürden birer Teflon pledget kullanılması; B) 3. Teflon pledgetin kullanılması.

### III. Rekonstrüktif anuloplasti

#### *Selektif Anuloplasty (Carminé Minale) (74) (Şekil 25)*

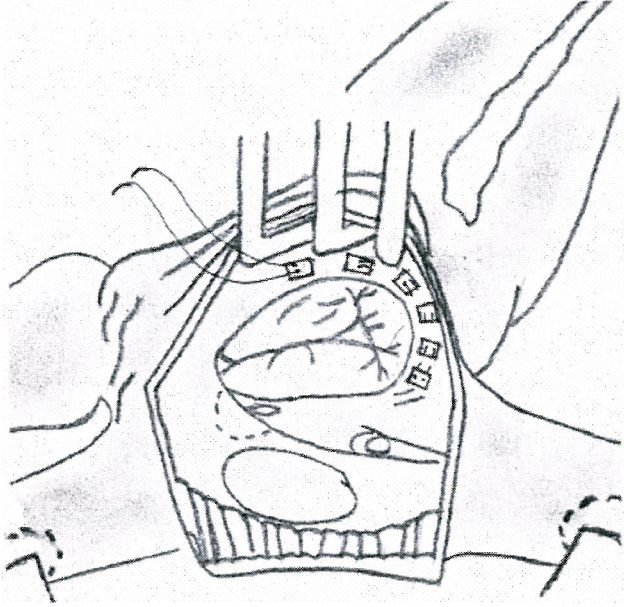


Şekil 25. Anüler rekonstrüksiyonla yapılan selektif anuloplasti tekniği: A) Separe edilmiş anulusun plikasyonu; B) Separe edilmiş leafletlerin anulusa tekrar plike edilmesi.

Anterior ve posterior anteroposterior komüssür boyunca anulustan insizyonla separe edilir, anular insizyoria her üç leaflet ortada koapte olana kadar devam edilir. Separe edilen anulusun 2/3'si plike edilerek anüler redüksiyon sağlanır. Anüler plikasyon sonrası separe edilen leafletler, plikasyonla redükte edilen anulusa tekrar sütüre edilir. (Anüler Rekonstrüksiyon)

#### ***IV. Parsiyel anüler plikasyon (DAVILLA) (75)***

Koroner sinüsün hemen posteriorundan başlayıp pledgedli devamlı çift sıra sütür tekniği ile saat yönünün aksi yönünde (*Counter Clock Wise*) anulus boyunca ilerleyerek kapakta koaptasyon sağlandığı an plikasyona son verilerek yapılan parsiyel anüler plikasyondur. (Şekil 26)



Şekil 26. Parsiyel anüler plikasyon tekniği

#### ***V. Ring anuloplasti***

Ring anuloplasti, prostetik ring kullanarak simetrik anüler redüksiyon yapılmasıyla kapakta koaptasyon sağlanmasıdır. (*Anüler Remodeling*)

Anuloplasti için kullanılan ringler; sirküler, semisirküler, parsiyel olabilirler. Kardiyak siklus boyunca şekillerini koruyabilirler (*Constant Shape*) yada şekil ve boyutlarını tümüyle değiştirebilirler. Rigid, semirigid (*Semiflexible*), flexible olabilirler (1,3).

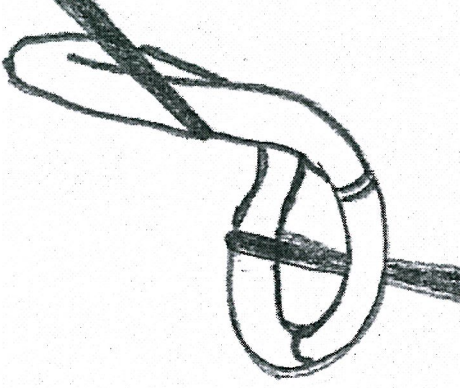
Ring anuloplasti anüler plikasyon gibi çalışan kalpte yapılabilir. Anuloplasti ringi kullanılacaksa öncelikle sağ atriyum açıldıktan sonra obturator yardımıyla septal yaprakçığın uzunluğu, alanı ölçülerek kullanılacak uygun ring ölçüsü belirlenir. Ringlerin gelişime bakacak olursak Carpentier ilk kez ring anuloplastiyi geliştirdi (21). Sonrasında da orijinal ringi modifiye ederek anteroseptal komissür bölgesinde açıklığı bulunan fleksibl ringi geliştirdi. Böylece hem daha iyi sonuçlar elde etti hem de ritm problemlerinin azaldığını gördü. Carpentier ringinin atriyoventriküler nod alanını çevreleyen segmentte bir boşluğu vardır. Ring aralıklı plejitli 2-0 Ticron sütürler kullanılarak implante edilir(76). Carpentier ringi implante etmek için kullanılan sütürler anülüsten yerleştirilir ve ringten geçirilir. Rijit, semi-rijit ve fleksible ringleri biodegradabl ringler izledi. 1986 yılında, Duran ve ark. triküspid anuloplasti için sığır fibrini içeren fleksibl emilebilen Biodegradable Ring (Duran)' i geliştirdi. 1992 yılında Duran ve ark. 2-0 polydioxanone sütürle yapılan De Vega anuloplastinin uygulanabilirliğini yayınladılar. Polydioxanone 5. ayda parsiyel olarak resorbe olmaya başlayınca triküspid anülüs ameliyat öncesi çapına dönmektedir. Buradan anlaşılan polydioxanone ile yapılan sütür anuloplasti yeterli fibroz dokuyu oluşturamamıştır(69-72).

#### ***Carpentier rigid ring anuloplasti (20,21,)***

Prostetik ring rigiddir, boyutları değişmez. Ring gerçek sistolik anüler konfigürasyondadır ve tüm kardiak siklus boyunca konfigürasyonunu muhafaza eder. (*Constant Shape*) (Şekil 27)

***Duran-Hancock totally flexible ring anuloplasti*** (Şekil 29) (77)

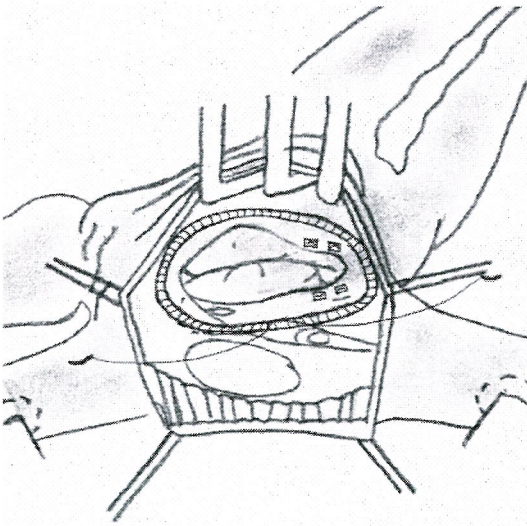
Prostetik ring tümüyle (Totally) flexible'dir. Kardiyak siklus boyunca boyutları ve konfigürasyonunu değiştirir. Her doğrultuda ve bölgede flexiblitesi aynıdır.



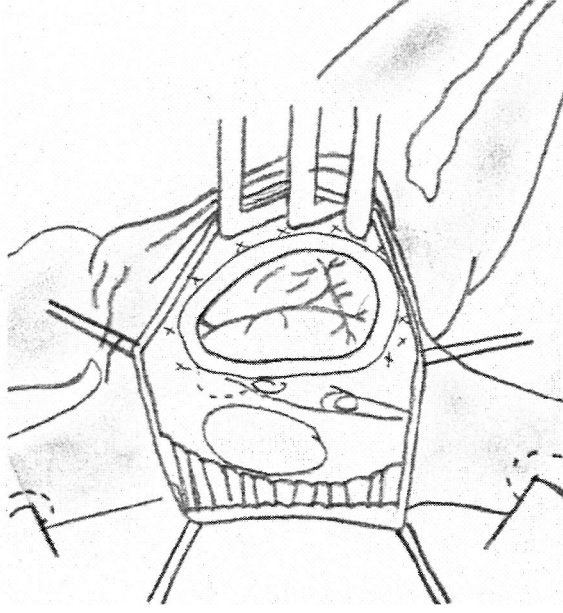
Şekil 29. Duran-Hancock totally flexible ring

***Puig-Massana-Shiley ring anuloplasti*** (1,43)

Flexible'dir. Yuvarlak ve diğer tüm ringlerden daha büyüktür. Suprakoroner sinüs pozisyonunda implante edilir. Biküspidalizasyon tipinde yapılan anuloplastide destekleyici amaçla kullanılır. Ring, ring içerisine yerleştirilen string (Şerit) çekilerek uygun anüler çevreye ulaştırılır. Flexibilitesini koruyabilmesi için kontinü sütür tekniği kullanılmalıdır (Şekil 30).



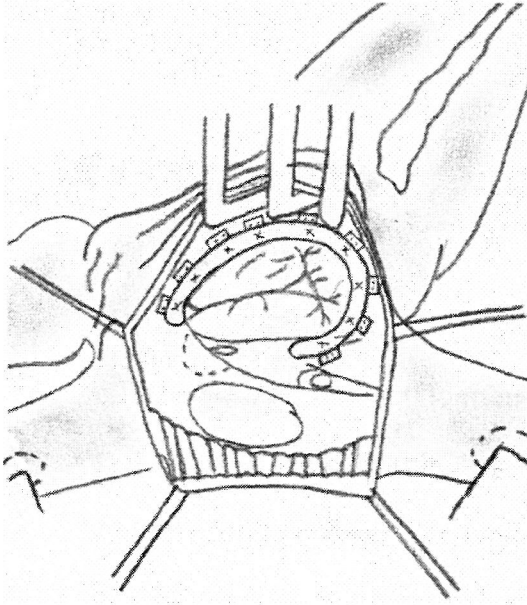
Şekil 30. Puig-Massana-Shiley ring anuloplasti tekniği



Şekil 27. Carpentier rigid ring anuloplasti tekniği

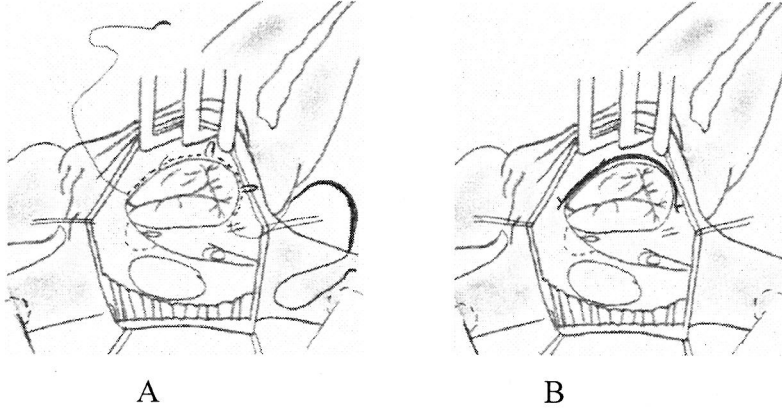
***Carpentier Edwards flexible ring anuloplasti (1,3,76)***

Prostetik ring semiflexibledir, kardiak siklus boyunca boyutlarını değiştirebilir, ancak sistolik anüler konfigurasyonunu muhafaza eder. (*CONSTANT SHAPE*) *Rectilinear* (doğrusal) segment bölümünde Av Nod ve His bundle bölümüne gelen anüler bölgede bir açıklığa (GAP) sahiptir. Belli doğrultularda belli miktarlarda flexibilitesi vardır. (Şekil 28)



Şekil 28. Carpentier Edwards flexible ring anuloplasti tekniği





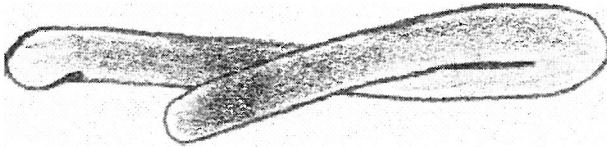
Şekil 32. Kalangos bioring annüloplasti tekniği: A) Saat yönün tersine sütür hattı; B) Ringin yerleştirilmesi

#### ***Biologic fibroelastic ring anuloplasti (43)***

Pediyatrik yaş grubunda anuloplasti sonrası anüler büyümeye olanak sağlamak amacıyla mitotik aktiviteye sahip biyolojik ringler geliştirilmeye çalışılıyor, ancak henüz deneysel aşamadır.

#### ***MC3 TV anuloplasti ring (Edwards MC<sup>3</sup>) (79-81)***

Bu ring rigid yapıda olup 3 boyutlu eğer (saddle shape) şeklindedir. Silikon kaplı ring titanyum alaşımıdır. Polyester kaplıdır. Anterior leaflet üzerinden interkomüssüral mesafe ölçülerek 8-10 mattress sütür ile tesbit edilir (Şekil 33).



Şekil 33. MC<sup>3</sup> Edwards

#### **IV. Alternatif anuloplasti yöntemleri**

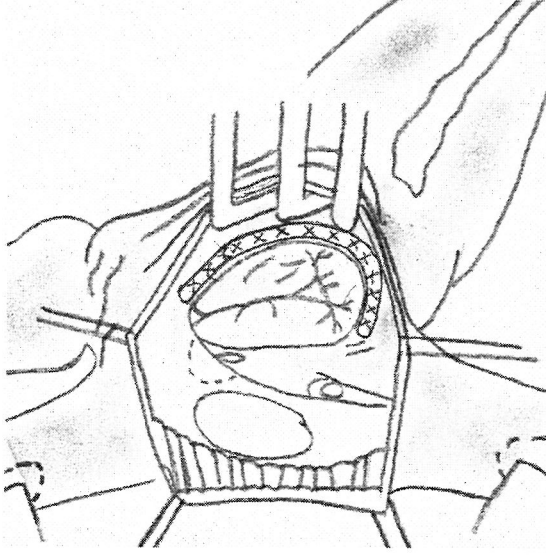
##### ***"Teflon strip" ile anular plikasyon (Castro-Farinas)(43,82)***

##### ***"Flexible linear reducer" ile anuloplasti (Bex-Lecompte) (83)***

1986 da Bex ve Lecompte tarafından tanıtıldı. 2 adet Dacron core ve etrafında silikon elastomerden imal edilmiştir. Anteroposterior komissurdan, posteroseptal komissura 2/0 Ti-cron ile 4/5 adet U suturler ile yerleştirilir (Şekil 34).

### ***Parsiyel Duran ring anuloplasti (1,43,78)***

Anteroseptal ve posteroseptal komüssür arasında kalan serbest duvar anulusu şeklinde ve boyutlarındadır, flexible'dir. Serbest duvar anulusu boyunca simetrik anüler redüksiyon sağlar (Şekil 31).



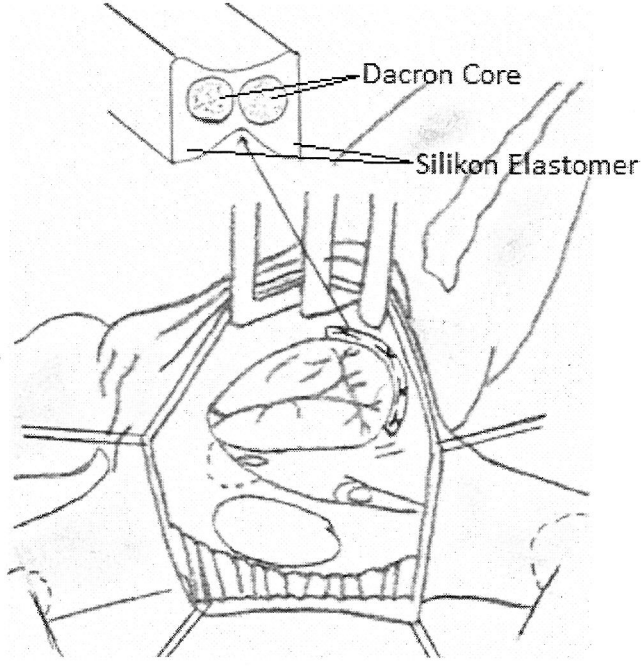
Şekil 31. Parsiyel Duran ring anuloplasti tekniği

### ***Absorbable prostetik ring anuloplasti (APR) (70)***

Polydiaksonone (PDS)den imal edilmiştir. Zaman kontrollü absorpsiyon özelliğine sahiptir. Pediatrik yaş grubunda kullanılır.

### ***Kalagos biring annüloplastisi***

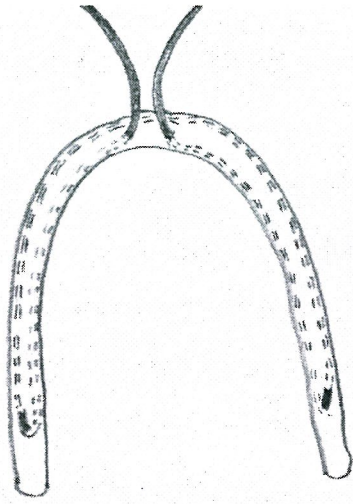
Biodegradabl ring maviye boyalı poly-1,4-dioxanone polimerden oluşan ve her iki kolunda eşit uzunlukta sütün materyali ve paslanmaz çelikten yapılmış iğneleri bulunan C şeklinde bir materyaldir (Şekil 32) (26-29).



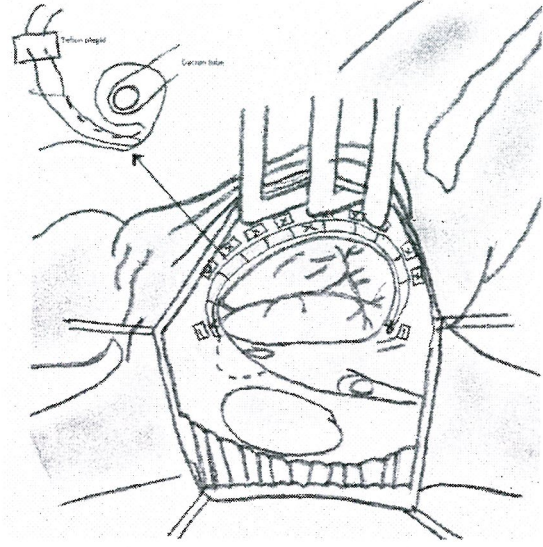
Şekil 34. Flexible Lineer reducer anuloplasti

***"Half-moon alternative device" ile anuloplasti (Henze- Peterffy)***

1982 de Henze ve ark. (84) tarafından bir makalede tanıtımı yapılmıştır. İçerisinden Teflon impregnate (emdirilmiş) edilmiş iki adet suturun geçtiği Dacron örgülü flexible tube dır. Önce device anterior ve posterior anulusa fixe edilir, sonra internal suture bağlanır (Şekil 35).



A

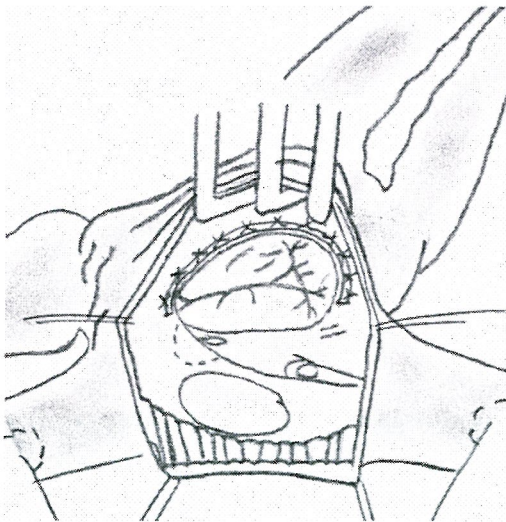

B

Şekil 35. Half-moon anuloplasti: A) Half-moon device; B) Mattress suture ile fiksasyon

#### ***Otolog Pericardial Strip "AP-TAP"***

6-7 cm uzunluk 3-5 cm genişliğinde otolog perikardial strip hazırlandıktan sonra düz dış yüzey 10-12 non absorbable 2/0 Ethibond ile mattress suture ile septal leafletin postero inferiorundan antero septal kommissura uygulanır. Sutureler arası 2-3 mm aralık olmalıdır. 5-6mm intervaller ile triküspid anulus %50-67 kısalır. Triküspid annular diameter 2.7-3.2 cm azalır (24) (Şekil 36).



Şekil 36. Perikardial strip Anuloplasty

### ***Anuloplasti komplikasyonları***

#### 1. Rezidüel triküspid regürjitasyonu

Annüloplastisi sonrası karşılaşılabilecek komplikasyonlar;

#### 2. Rekürren triküspid regürjitasyonu

a) İntact bırakılan anulusta oluşan "***progresif anüler dilatasyon***" a sekonder triküspid regürjitasyonu oluşması(1-5,43).

b) Klasik De Vega anuloplastide ***bowstring yada gitar-string*** fenomeni nedeniyle triküspid regürjitasyonu rekürrensi (43).

c) "***Ring dehiscence***" (Ayrılma) si nedeniyle regürjitasyon rekürrensi.

d) Ring fraktürü .

#### 3. Transvalvüler gradient:

Anuloplasti sonrası karşılaşılabilen bir problemdir. Ortalama %30-40 oranında görülür. Ancak klinik problem yaratmayacak düzeyde olabilir. İki nedenle oluşur; Çoğunlukla regürjitasyonun tümüyle ortadan kaldırılma çabası kaynaklanır (overcorrection). Hafif rezidüel triküspid regürjitasyonu kalan hasta grubunda valvüler gradient görülme oranı %18 iken, rezidüel triküspid regürjitasyonu olmayan hasta grubunda bu oran %38'dir. Önemli olan optimal anuloplastidir (1-5,43).

Pediyatrik hasta grubunda anuloplasti normal fizyolojik anüler büyümeye izin vermezse orifis zamanla rölatif olarak stenotik kalır.

#### 3. Enfeksiyon

#### 4. Tromboemboli

#### 5. AV Blok

#### 6. Aritmi

#### 7. Sağ koroner arter injury

***Percutaneous valve implantation***(106)

***Percutaneous caval stent valve implantation***(107)

***Triküspid kapak replasmanı***(108)

## GEREÇ VE YÖNTEM

### HASTA SEÇİM PROTOKOLÜ

Çalışmamız da Haziran 2007 ve Şubat 2011 tarihleri arasındaki 44 ay zaman diliminde romatizmal mitral kapak hastalığı, mitral kapak hastalığına eşlik eden aort kapak hastalığı veya ASD nedeni ile cerrahi girişim uygulanan, ek olarak ağır (3°-4°) fonksiyonel triküspid yetmezliği sebebiyle triküspid kapağa rekonstrüksiyon olarak “Boyd Annüloplasti” tekniği uygulanan ve post-operatif önemde tam olarak izlenen 32 hasta dahil edildi.

### ANESTEZİ PROTOKOLÜ

Operasyondan 24 saat önce hastaların aldığı tüm ilaçlar kesildi. Ameliyat salonuna alınan hastaların elektrokardiyografi, noninvaziv kan basıncı ve periferik oksijen saturasyonu Datex Ohmeda S/5 ADU *anesthesia delivery system* ile monitörize edilerek takip edildi. Her hastaya sol radial arterden 18 G kateterle arterial basınç monitörizasyonu yapıldı. İndüksiyon amacı ile 3-7 mg/kg tiyopental sodyum (Pental Sodyum İ. E. Ulagay İlaç Sanayi Türk A. Ş. İstanbul, Türkiye), 1- $\mu$ g/kg fentanil (Fentanyl Citrate flakon, Abbott Lab. A.Ş. İstanbul Türkiye) ve 0.08-0.1 mg/kg vekuronyum (Norcuron 10 mg flakon, Organon Teknika, İstanbul, Türkiye) intravenöz yoldan verilerek hasta entübe edildi. Entübasyon sonrası, sağ internal juguler venden santral ven kateterizasyonu uygulandı. Isı monitorizasyonu için rektal ısı probu, diürez takibi için idrar sondası takıldı. Kardiopulmoner baypas sırasında Jostra Maquet HL20 (HL20-486 Lund, Sweden), bir kardiyotomi rezervuarlı Monolyth membran oksijenatörü (SorinBiomedical, Italy), Polivinil klorid *tubing ekstrakorporeal* dolaşım için kullanıldı. Kardiopulmoner baypasta *prime* solüsyonu olarak; hedef hemotokrit %25 olacak şekilde minimum 1100 ml Ringer laktat, 3 ml/kg dozunda mannitol ilave edilerek hazırlandı. Hazırlanan bu solüsyona 10 ml kalsiyum glukonat, 30 ml sodyum bikarbonat, bir flakon 2. kuşak sefalosporin olan İespor (Sefazolin sodium 1000 mg flakon) ve 5000 ünite heparin eklendi.

Kross-klamp alınmasını takiben kalbin spontan olarak çalışmadığı ve ventriküler fibrilasyonda kaldığı vakalarda internal kardioversiyon uygulandı. Orta ve Ağır fonksiyonel triküspid regürjitasyonuna sahip hasta grubunda çalışan kalpte, simple oblik sağ atriotomi insizyonu yapılarak sağ atriuma girildi. "BOYD ANULOPLASTİ" tekniği ile biküspid kompetan valve oluşturmak suretiyle regürjitasyon elimine edildi (Bknz. Şekil 2 ). İnflow oklüzyon tekniği ile çalışan kalpte yapılan kapak koaptasyon onarımı görsel olarak değerlendirildi. 2/0 no prolent kullanılarak, 2 adet Teflon plegid karşılıklı horizontal matris sütürü ile birleştirildi. İntra operatif yetmezliğin değerlendirilmesine göre tek veya 2 adet matris sutur kullanıldı. İlk iğne postero-septal komüssüre yakın, koroner sinüsün anteriorundan, anulusa 2 /3 mm aralıklı , 4/6 mm çapında yarım silindir şeklinde anulusun altından, 2. İğne ise ilk suturdan 6 mm aralıkla teflon plegid in diğer ucundan geçirildi. Postero-anterior komüssüre akın aynı milimetrik aralıklarla karşı anusun altından matris sütür 2. teflon plegid ten geçirildi. Kontrollü büzme yapılarak yetmezlik intra operative sağ ventriküle 50 cc lik enjektörlerle verilen salin ile kontrol edildi. Posterior yaprakçık ekarte edilerek triküspid kapak biküspid hale getirilmiş oldu. Sağ atriotomi 4/0 prolent ile kapatıldı. Yeterli hemodinami sağlandıktan sonra CPB'tan kademeli olarak çıkıldı ve dekanülasyon yapıldı.

## **EKOKARDİOGRAFİK TETKİK**

Fonksiyonel triküspid regürjitasyonunun ağırlığının derecelendirilmesi GE Vivid 7 Color flow Doppler ekokardiografi ile apikal 4 boşluk görüntüsünde sistol sırasında sağ atrium içerisine kaçan regürjitant volümün sağ atrium içerisinde oluşturduğu mozaiklenmenin kapladığı alan ölçülerek yapıldı. RA'un yarısını doldurmayan ,yarısını dolduran ve tamamını dolduran mozaiklenmelerde ; 1<sup>0</sup> , 2<sup>0</sup> ve 3<sup>0</sup> olarak klasifiye edildi . İnferior vena cava ve hepatik venlere ulaşan mozaiklenme 4<sup>0</sup> olarak derecelendirildi.

Pre-operatif ekokardiografik veri olarak, fonksiyonel triküspid regürjitasyonlu tüm hastalarda;

## KARDİOPULMONER BYPASS PROTOKOLÜ

Tüm operasyonlar median sternotomi ile yapıldı. Perikard askıya alındı kanülasyondan önce 300-400 IU/kg dozunda heparin iv olarak verildi. Tüm hastalarda aktive koagülasyon zamanı (*activated coagulation time*-ACT) seviyesi 480 saniyenin üzerine çıktığında asendan aortadan kanülasyon tüm hastalarda 24 F (Polystan curved tip) kanül ile gerçekleştirildi. Venöz Kanülasyon bicaval olarak yapıldı. (Vena cava süperiora sağ atrium apendiksinden 32F, vena cava inferiora sağ atrium duvarından 36F Polystan düz kanül ile). CPB için tüm hastalarda roller pompa (Cobe) kullanıldı. Hastalara 28<sup>0</sup>C ye kadar sistemik hipotermi uygulandı. Bu amaçla Hemotherm (model 4000M) heat exchanger kullanıldı.

Myokardial Protection (koruma) aort köküne konan aortic root kateter yoluyla ya da aortu açılan hastalarda koroner ostiumlardan direkt olarak koroner perfüzyon kateteri ile antegrad olarak verilen soğuk (8-15°C) kardioplejik mayi ile sağlandı. Kardioplejik mai olarak indüksiyonda 20 mEg/Lt, idamede 10 mEg/Lt K<sup>+</sup> içeren kan kardioplejisi (20 dk'lık aralar ile) kullanıldı.

## OPERASYON TEKNİĞİ

Aortaya kros klemp konduktan sonra interatrial septuma paralel (Waterston grove'a uygun olarak) sol atriometri insizyonu ile atrioma girildi. Sol atrium içerisinde trombüs olan vakalarda trombektomi yapıldı. Sol atrium auriculası her hastada rutin olarak 3/0 prolent sütün ile internal olarak kapatıldı. Mitral kapakta mümkünse repair, değilse tek tek 2/0 Ti-cron sütünlerle mitral kapak replasmanı uygulandı. Aort kapak lezyonu varlığında, lezyonun tipine göre aort kapak valvüloplastisi yada AVR uygulandı. Atrial fibrilasyonu olan ve endikasyonu bulunan hasta grubundan sadece 1 hastaya sinüs ritm korreksiyonu için ablasyon (Modifiye Maze III prosedürü) uygulandı. Sol atriometri ve aortotomi insizyonları, deaerasyon yapıldıktan sonra kapatıldı.



\*TY derecesi

\*RA (Sağ atrium) medio-lateral boyutu

\*PAPs (Pulmoner arter sistolik basıncı)

\*LVEF (Sol ventrikül ejection fraction) ölçümleri yapıldı.

Post-operatif ekokardiografik veri olarak tüm hastalarda;

\* TY derecesi

\*RA (Sağ atrium) medio-lateral boyutu

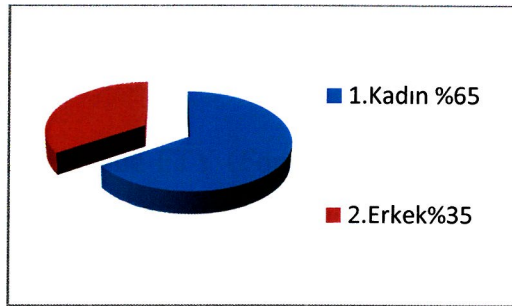
\*PAPs (Pulmoner arter sistolik basıncı) ölçüleri alındı.

## BULGULAR

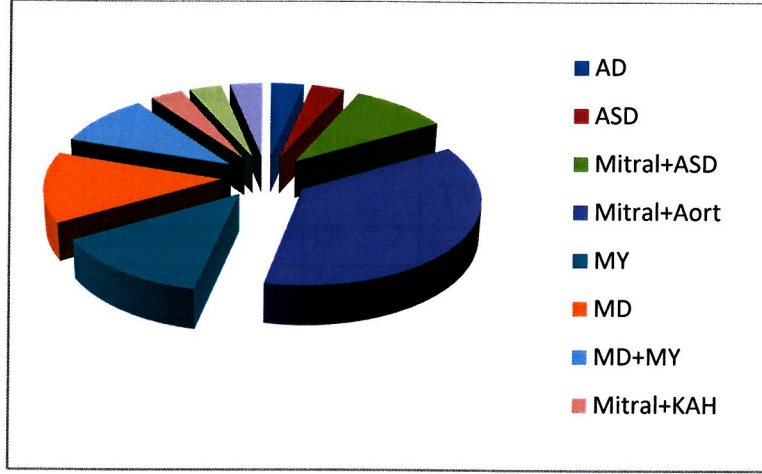
Ameliyat öncesi hasta verileri Tablo 4’de verilmiştir.

Tablo 4. Preoperatif hasta verileri

Hasta No	Yaş	Cinsiyet	Ritm	Tanı	TY Derecesi	NYHA
1	41	K	AF	md+my+asd	4	3
2	58	K	AF	my+ay	4	3
3	25	K	Sinüs	asd	3	3
4	67	K	Sinüs	md+my	4	2
5	50	K	Sinüs	my+ay	3	3
6	72	K	AF	my	4	2
7	65	K	AF	my+ay	4	2
8	45	K	AF	md	3	3
9	52	E	Sinüs	md	4	2
10	76	E	AF	md+my	4	2
11	37	K	Sinüs	md+my	4	2
12	50	K	Sinüs	my+ay	4	3
13	45	K	AF	md+my+ay	4	3
14	47	K	AF	md	4	3
15	52	K	AF	my+ay	4	2
16	73	E	AF	my+ay+trombus	3	2
17	44	K	AF	md+my+ay	4	2
18	36	K	Sinüs	md+asd	3	3
19	43	K	Sinüs	redo mvr	4	2
20	60	K	Sinüs	my+ay	4	2
21	37	K	Sinüs	my+ay	3	2
22	55	E	Sinüs	my	4	2
23	60	E	Sinüs	my	4	2
24	49	K	Sinüs	my+ay	3	3
25	68	E	AF	my+kah	3	3
26	53	E	AF	md	4	2
27	61	E	AF	my+Enf.End.	3	2
28	52	E	Sinüs	md+my+kah	4	3
29	50	E	Sinüs	my+kah	3	2
30	41	K	Sinüs	my	4	2
31	51	E	Sinüs	ms+asd	3	2
32	45	K	Sinüs	ad	3	3



Şekil 37. Preoperative kadın ve erkek dağılımı.



Şekil 38. Preoperative TY ne ek hastalık dağılımı

Triküspid kapakta yapısal bir deformasyonu olmayan hastaları çalışmamıza dahil ettik. Annuloplasti grubumuzdaki 32 hastanın en küçük yaş 25, en büyük yaş 76 , ortalama yaş 51.87' idi. 21'i kadın 11'i erkek idi (Şekil 37). 18'i pre operatif sinüs ritminde 14'ü ise Atrial fibrilasyon ritminde idi. 30 hastada mitral kapak hastalığı mevcuttu.1 hastada sadece aort darlığı ,1 hastada sadece ASD , 3 hastada mitral kapak hastalığı yanında ASD, 11 hastada mitral kapak hastalığına ek olarak aort yetmezliği, 4 hastada pür mitral yetmezliği, 4 hastada pür mitral darlığı, 3 hasta mitral darlığı ve mitral yetmezlik, 3 hastada mitral kapak hastalığına ek olarak KAH, 1 hasta enfektif endokardit, 1 hasta daha önce bir kardiak operasyon geçirmiş disfonksiyone mitral kapak hastası idi. Mitral kapak hastalığı yanında aort yetmezliği olan hastaların birinde sol ventrikül apexinde trombus vardı. Ek hastalık dağılımı Şekil 38'de verilmiştir.

20 hastada FTY (Fonsiyonel Triküspid Regüjitasyonu ) 4<sup>0</sup> iken 12 hastada 3<sup>0</sup> idi. 13 hastada NYHA 3, 19 hastada NYHA 2 idi. Pre op ekokardiografik veriler Tablo 5' de verilmiştir.

Tablo 6. Post-op veriler

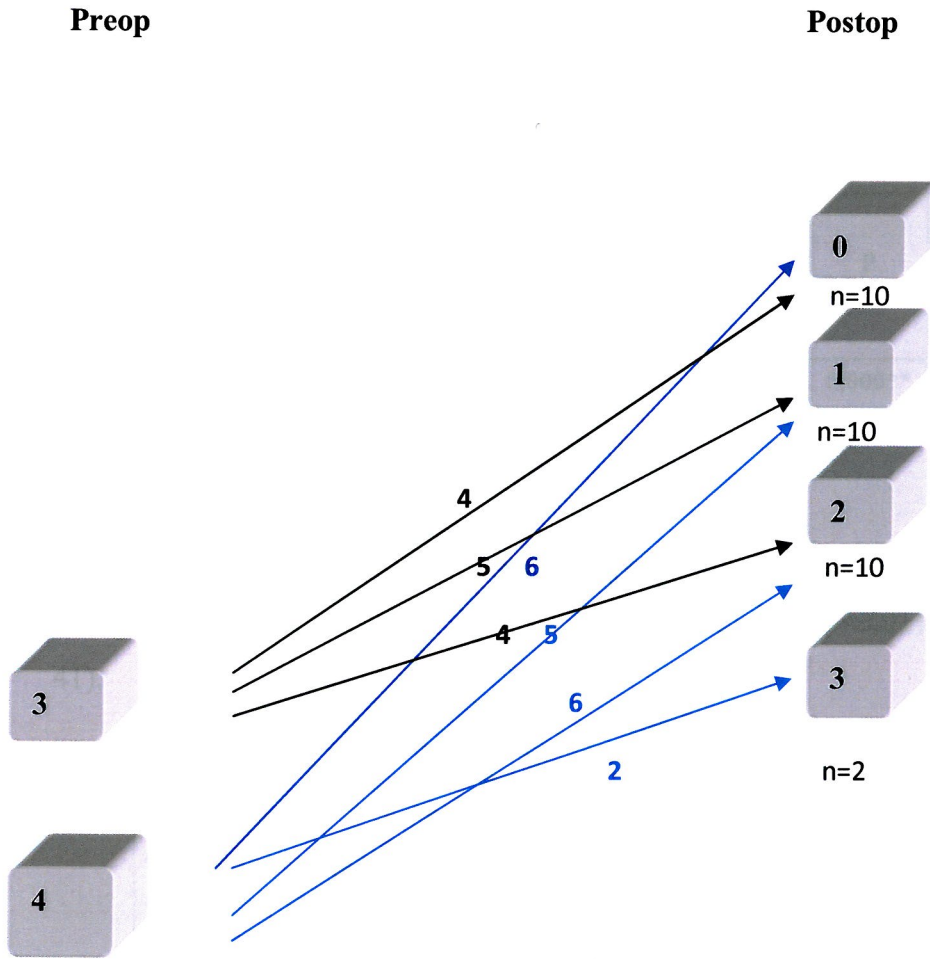
Hasta No	Operasyon	Post-op Ritm	Erken Rezidüel TY	Ortadönem Rezidüel TY	Postop PAPs	Postop RA	İzlem Süresi (ay)
1	MVR+ ASD kapama	AF	0	0	20	36	36
2	MVR+ AVR	AF	2	2	9	42	36
3	ASD kapama	Sinüs	2	2	40	41	24
4	MVR	Sinüs	1	1	31	34	30
5	MVR	Sinüs	1	1	9	41	30
6	MVR	AF	1	1	26	30	36
7	MVR+ AVR	AF	3	3	42	40	36
8	MVR	AF	1	1	46	41	36
9	MVR	Sinüs	2	2	52	30	36
10	MVR	AF	1	1	28	36	30
11	MVR	Sinüs	2	2	35	36	36
12	MVR+ Aort kommüssürotomi	Sinüs	0	0	50	45	36
13	MVR+ AVR	AF	3	3	55	40	24
14	MVR	AF	2	2	45	37	24
15	MVR+ AVR	AF	0	0	37	30	24
16	MVR+ CABGX1+ Trombektomi	AF	0	1	40	40	24
17	MVR+AVR	AF	0	0	40	39	24
18	MVR+ASD kapama	Sinüs	1	1	29	38	24
19	Redo-MVR	Sinüs	1	1	9	36	18
20	MVR+AVR	Sinüs	1	1	40	35	18
21	MVR+AVR	Sinüs	1	1	2	34	18
22	MVR	Sinüs	2	2	75	46	18
23	MVR	Sinüs	2	2	32	28	16
24	MVR+AVR	Sinüs	2	2	47	40	16
25	MVR+CABGX1+ ABLASYON	Sinüs	2	2	37	30	14
26	MVR	AF	0	0	40	30	14
27	MVR	AF	0	0	40	30	12
28	MVR+CABGX2	Sinüs	0	0	9	50	12
29	MVR+CABGX1	Sinüs	0	0	50	45	10
30	MVR	Sinüs	0	0	55	30	8
31	MVR+ASD kapama	Sinüs	2	2	45	50	6
32	AVR	Sinüs	0	0	45	30	6

Tablo 5. Pre-op ekokardiografik veriler

Hasta	TR	RA(mm)	PAP	LVEF%
1	4	49	54	30
2	4	49	110	69
3	3	49	40	60
4	4	39	35	60
5	3	49	43	62
6	4	40	70	55
7	4	65	140	50
8	3	49	70	70
9	4	49	75	50
10	4	39	75	55
11	4	36	68	48
12	4	49	70	73
13	4	46	70	50
14	4	39	86	55
15	4	50	80	64
16	3	40	40	35
17	4	39	60	60
18	3	54	75	65
19	4	48	45	55
20	4	44	50	60
21	3	40	60	50
22	4	49	60	40
23	4	39	40	50
24	3	27	65	65
25	3	42	40	60
26	4	30	65	50
27	3	39	40	60
28	4	54	55	60
29	3	45	50	55
30	4	30	70	55
31	3	54	60	60
32	3	30	55	60
<b>Ortalama</b>	3,62	43,78±8,30	55,96±9,35	55,96±9,36

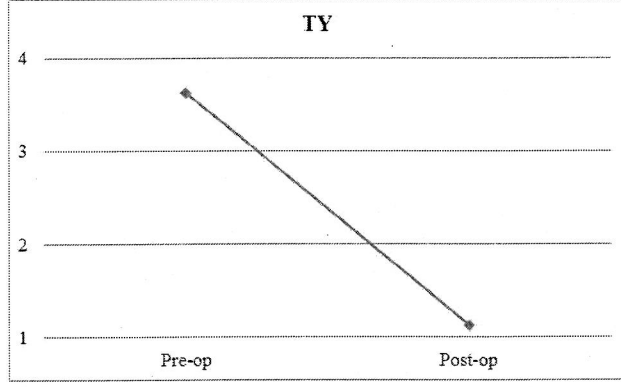
Tüm hastalara ağır ( $3^0-4^0$ ) fonksiyonel triküspid regürjitasyonu nedeniyle Boyd anuloplasti uygulandı. Hastalar uygulan operasyon ve post operative izlem süreleri Tablo 6'de verilmiştir.

Post-op. dönemde (ortalama 23 ay) hastaların %31.3'ünde (10 hasta) TY tamamıyla kayboldu. %62.6'sında (20 hasta)  $1^0$ ,  $2^0$ , %6.3'ünde (2 hasta) ise  $3^0$  rezidüel TY kaldı. Erken ve orta dönemde mortalite görülmedi (Şekil 39).



Şekil 39. Pre-op ve post-op TY dağılımı

Post-op 10 hastamızda %31.3 rezidüel triküspid regürjitasyonu görülmedi. 10 hastamızda %31.3 rezidüel triküspid regürjitasyonu  $1^0$ , 10 hastamızda %31.3 rezidüel triküspid regürjitasyonu  $2^0$ , sadece 2 hastamızda %6.3 rezidüel triküspid regürjitasyonu  $3^0$  idi.



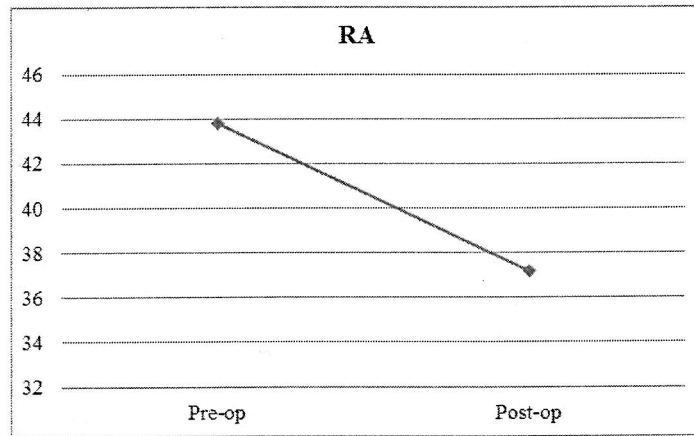
Şekil 40. Pre op ve Post op TY grafisi

Tablo 8. RA bulguları

	Pre-op		Post-op		p
	Ort.	Ss.	Ort.	Ss.	
RA	43,781	8,308	37,188	6,114	0,000**

\*\*p<0,01

Olguların pre-op RA değerine göre post-op RA değerlerinde meydana gelen düşüş istatistiksel olarak ileri düzeyde anlamlı bulundu ( $p<0,01$ ) (Tablo 8) (Şekil 41).



Şekil 41 Pre op ve post op RA değişimi

Ađır (3<sup>0</sup>-4<sup>0</sup>) fonksiyonel triküspid regürjitasyonu nedeni ile triküspid kapađa, “BOYD ANULOPLASTİ” tekniđi ile müdahale bulunduđumuz hastaların tümünde FTY derecesinde azalma gözlendi. Ortalama 23 ay takipte hastaların %31.3 ünde FTY un tamamen kaybolduđu gözlendi. 3<sup>0</sup> rezidüel triküspid regürjitasyonu saptanan 2 hastamızdada AVR ve MVR yapılmıřtı. Ritm AF idi. PAPs 140 ve 70 idi. Her ikisinin de LVEF %50 idi.

### İSTATİSTİKSEL ANALİZ

Çalıřma verileri deđerlendirilirken tanımlayıcı istatistiksel metotları (Ortalama, Standart sapma) kullanıldı. Grup içi deđişimler arası iliřkileri saptamak iin Pearson Korelasyon analizi kullanıldı. Grup içi karřılařtırmalarında Paired samples t testi kullanıldı. Sonular % 95 güven aralıđında, anlamlılık  $p < 0,05$  düzeyinde deđerlendirildi.

Tablo 7. TY bulguları

	Pre-op		Post-op		p
	Ort.	Ss.	Ort.	Ss.	
TY	3,625	0,492	1,125	0,942	<b>0,000**</b>

\*\* $p < 0,01$

Olguların pre-op TY deđerine göre post-op TY deđerlerinde meydana gelen düřüř istatistiksel olarak ileri düzeyde anlamlı bulundu ( $p < 0,01$ ) (Tablo 7) (řekil 40).



## TARTIŞMA

Fonksiyonel triküspid yetmezliğinin en sık sebebi romatizmal mitral kapak hastalığıdır (1,2). Shiran ve arkadaşları(86) romatizmal kalp hastalığı olan hastaların %68 in üzerinde orta veya ciddi TY bulunduğunu belirtmiştir. MVR planlanan hastaların ise %23-37 sinde ciddi TY vardır(86).

Sol taraf kapak lezyonunun tamir veya replasman sonrası regrese olmayan TY nin mevcut sağ ventrikül disfonksiyonunu daha da arttırdığı tesbit edilmiştir (86-89).

Naqshband ve ark.(48) triküspid anuloplasti ile regürjitasyonun ortadan kaldırıldığı, sağ ventriküler end diastolik volumde preoperative verilere göre meydana gelen değişimin anlamlı olduğunu belirtmişlerdir.

Kim ve ark.(89) ciddi triküspid yetmezliğinin zamanında düzeltilmesinin fonksiyonel kapasiteyi ve RV fonksiyonunu iyileştirdiklerini belirtmişlerdir.

Gatti ve ark. (102) ciddi TY ve sağ kalp yetmezliği olan hastaların, eş zamanlı mitral kapak cerrahisi ve triküspid anuloplasti sonrası değerlendirmede klinik bulguların düzeldiğini belirtmişlerdir.

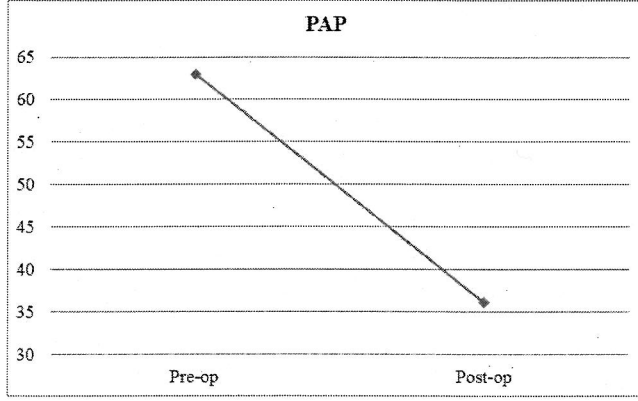
Pellegrini ve ark. (94) ciddi ve orta derecede FTY olan, eş zamanlı mitral kapak cerrahisi ve triküspid anuloplasti (De Vega) uygulanan hastalarla, hafif TY olan tricüspid kapağa işlem yapılmayan hastaları karşılaştırmıştır. Sonuç olarak geç kardiyak ölüm oranlarında her iki grupta anlamlı bir fark görülmediğini rapor etmişlerdir. Orta ve ciddi TY nin anuloplasti ile düzeltilen hastalarda geç kardiyak

Tablo 9. PAP bulguları

	Pre-op		Post-op		P
	Ort.	Ss.	Ort.	Ss.	
PAP	62,935	21,716	36,129	16,386	0,000**

\*\*p<0,01

Olguların pre-op PAP değerine göre post-op PAP değerlerinde meydana gelen düşüş istatistiksel olarak ileri düzeyde anlamlı bulundu ( $p<0,01$ ) (Tablo 9) (Şekil 42).



Şekil 42. Pre-op ve post-op PAP değişimi

mortalite oranlarının, hafif TY olup anuloplasti yapılmayan hastalarla aynı olması anuloplastinin ne kadar önemli olduğunu gösterir.

Smid ve ark. (87) pre operative hafif ve orta FTY olan, mitral kapak cerrahisine eşzamanlı triküspid anuloplasti yapılan hastalarla triküspid kapağa işlem yapılmayan hastaları karşılaştırmıştır. Triküspid kapağa anuloplasti yapılmayan hastaların %32' sinde progressif triküspid regürjitasyon geliştiğini belirtmişlerdir. TY nin progressif olarak ilerlemesi, sağ ventrikül dilatasyonun artması, EF nin azalmasıyla grub hastalarda 1 ve 3 aylık izlemde mortalite oranının yüksek olduğunu ifade edilmiştir. Burada ifade edildiği gibi ciddi TY olmasa bile sağ ventrikül dilatasyonu ve PHT olan hafif TY li hastalarda, triküspid kapağa anuloplasti yapılmadığında sağ ventrikül dilatasyonun arttığı bununda EF yi düşürerek hasta pronozunu olumsuz yönde etkilediği görülmektedir (87). Bu makale triküspit kapak hastalığı ile ilgili gudelineda (ACC/AHA) belirtilen class IIa endikasyonu destekler niteliktedir(62).

Fonksiyonel triküspid regürjitasyonunun eliminasyonu için tanımlanmış birçok anuloplasti (sütür, rekonstrüktif, ring ve alternatif) yöntemi vardır. Triküspid anuloplasti ilk kez Zubiata ve Kay (1,3-5) tarafından tanımlanmıştır. Kay ve ark.(14) biküspidizasyon anuloplasti ile tedavi edilen hasta serisinde geç mortaliteyi %12 belirlemiştirlerdir. Sonrasında Carpentier rigid ring anuloplasti, De Vega semisirküler anuloplasti, Duran flexible ring anuloplasti tekniklerini tanımlamıştır. Daha sonra birçok yeni, alternatif ve modifiye anuloplasti yöntemleri yayınlanmıştır (19,21,77).

Boyd, anuloplasti uyguladığı hasta grubunda mortalitenin TVR yapılan guruba göre daha az olduğunu yayınladı (8). Reed ve ark.(9) Boyd anuloplasti yapılan hastalarda başarı oranı %95, hastane mortalitesi %15, 2 yıl hayatta kalım %75 , 3<sup>0</sup> rezidüel TY %5 rapor ederek, rekürrent TY, *overcorrection*, kalp bloğu görülmediği bildirilmiştir. (8,9).

Katirciođlu ve ark.(91) mitral kapak cerrahisine eşzamanlı triküspid anuloplasti (Boyd) yapılan hastalarda başarı oranı %75.8, hastane mortalitesi %11.3, 10 yıllık sağ kalım oranını %74.1±14.2, 1<sup>0</sup> ve 2<sup>0</sup> rezidüel TY %24.2 tesbit etmişlerdir. Rekürrent TY veya başka komplikasyon bildirilmemiştir.

Nakano ve ark. (92) sol taraf kapak cerrahisine eş zamanda Boyd anuloplasti uyguladıkları hastalarında başarı oranı%67, hastane mortalitesi %13.5, 17 yıl takipte sağ kalım %91.3±3, 2<sup>0</sup> rezidüel TY %33, ciddi(3<sup>0</sup> ve4<sup>0</sup>) rekürrent TY %6.1 tesbit etmişlerdir. Başka komplikasyon bildirilmemiştir

Görüldüğü gibi biküspidizasyon anuloplasti ile ilgili sonuçlar güven vericidir. Bizim çalışmamızda bunu desteklemektedir. Litaritürlerde orta ve uzun dönem takipte başarı oranı %67 - 95, hastane mortalitesi %11- 15, sağ kalım %75-91.3, 2<sup>0</sup> rezidüel TY %24.2-33, 2<sup>0</sup> rezidüel TY %5, ciddi rekürrent TY %6.1 belirtilmiştir.

Chidambaram ve ark.(64) De Vega anuloplastinin 14 yıllık takip sonuçlarını değerlendirmişlerdir. Başarı oranı %90±5, hastane mortalitesi %16, uzun dönem sağ kalım oranı %71.5 belirtilmiştir (64). Rezidüel TY belirtilmemiş, ciddi rekürrent TY %9.52 ifade edilmiştir.

Antunes ve Girdwood (93,23) Modifiye De Vega anuloplasti sonucunda hastane mortalitesi % 1.6 , rezidüel TY görülmemiş, rekürrent TY % 0.68. Ayoagi ve ark.(96) Modifiye De Vega anuloplasti 10 yıllık sonuçlarını yayınlamışlardır. Başarı oranı % 97.6, hastane mortalitesi %5.9, sağ kalım %88.2, 1<sup>0</sup> rezidüel TY %88.4, 2<sup>0</sup> ve 3<sup>0</sup> rezidüel TY %11.6, 3<sup>0</sup> rekürrent TY %7.4 rapor etmişlerdir.

Carlos Duran ve ark.(69-71) “Vanishing (kaybolan) De Vega anuloplasti” ve “APR (Absorbable Prostetik Ring) anuloplasti” yöntemlerini tanımlamışlardır. Erken dönemde regürjitasyonun tümüyle ortadan kaldırıldığını erken mortalitenin %4, ancak geç dönemde ciddi rekürrent TY yüksek olması nedeniyle birçok vakada

reoperasyon gerekliliđi de bildirilmiřtir. Bu yntem daha ok pediatrik hasta grubunda nerilmektedir (69-71).

Choi ve ark.(75) parsiyel anular plikasyonda (Davilla tekniđi) yaptığı alıřmada, 13 ay takipte bařarı oranı %43.5, hastane mortalitesi bildirilmemiřtir. 1<sup>0</sup> rezidel TY %53.2, 2<sup>0</sup> rezidel TY %4.3, 2<sup>0</sup> rekrrent TY %8.6 tesbit etmiřlerdir. Solid skar oluřumuyla str dehisensi engellenmiřtir. Boyd anuloplastiye gre pledget kullanımı fazla olduđu iin enfeksiyon riski teorik olarak daha fazladır. Tekniđin yapım sresi Boyd'dan daha uzundur. Davilla bu tekniđi intakt bırakılan mural anular segmentin fizyolojik anler bymeye izin vermesi nedeniyle pediatrik hasta grubunda nermiřlerdir. (75).

İmmamura ve ark.(68) tarafından tanımlanan İmproved (geliřtirilmiř) De Vega anuloplasti de *overcorrectionu* engellemek iin 33-35 mm obturator kullanımını nermiřtir (68). Boyd anuloplastiye gre tekniđin uygulaması daha zor ve uygulama sresi zaman alıcıdır.

Raffaele De Simone (66) tarafından tanımlanan Adjustable (ayarlanabilir) De Vega anuloplastide bařarı oranı %94 hastane mortalitesi grlmediđi rapor edilmiřtir. Erken dnem takipte 1<sup>0</sup> rezidel TY %33, 2<sup>0</sup> rezidel TY %5, rekrrent TY izlenmemiřtir. Klasik De Vega anuloplastinin sahip olduđu dezavantajlara sahiptir. Sađ atrium duvarını yaralama riski vardır. Aynı zamanda intra operative TEE gereksinim vardır. Uygulama zaman alıcıdır.

Carmine Minale ve ark.(74) tarafından tanımlanan "Rekonstrktif selektif anuloplasti" tekniđinde anterior ve posterior leafletler lateral komsrler boyunca insizyon ile anulustan ayrılır .Ayrılan anulusun 2/3'si plike edilerek anuler redksiyon sađlanır. Anuler plikasyon sonrası separe edilen leafletler plikasyon ile redkte edilen anulusa tekrar stre edilir. Anler redksiyonla anusla birlikte alttaki

myokard dokusu da plike edildiğinden sağ ventrikül geometrisi de bozulmuş olur. Boyd anuloplastiye göre uygulanması zor bir tekniktir operasyon süresini uzatır.

Gökşin ve ark.(10) “Modifiye semisirküler konstriktif anuloplasti” (Sağban anuloplasti) nin orta dönem sonucunda başarı oranı %66.7, hastane mortalitesi %4, sağ kalım %96, 1<sup>0</sup> rezidüel TY %16.7, 2<sup>0</sup> rezidüel TY %12.5, 3<sup>0</sup> rezidüel TY %4.2, rekürrent TY bildirilmemiştir. % 8.4 hafif derecede transvalvüler gradient rapor etmişlerdir (10).

Sarraı ve ark.(73) “Adjustable (ayarlanabilir) segmental tricuspid anuloplasti” tekniğinde triküspid anulus stabilizasyonda orta dönem takip sonucunda başarı oranı %94 olarak bildirmişlerdir. Hastane mortalitesi görülmemiş, 1<sup>0</sup> rezidüel TY %17.6, 2<sup>0</sup> rezidüel TY %76.5, 3<sup>0</sup> derecede rezidüel TY %5.9, rekürrent TY %17.7(3<sup>0</sup> rekürrent TY %11.8, 4<sup>0</sup> rekürrent TY %5.9) tesbit ettiklerini bildirmişlerdir. Kalp bloğu %17.7 izlendiği rapor edilmiştir. Bu yöntem Ayoagi ve ark. nin uyguladığı tekniğin bir benzeri olup avantaj ve dez avantajları aynıdır.

Peterffy ve ark. (95) Kay anuloplasti ve De Vega anuloplasti uygulanan hastalardauzun dönem takipte başarı oranı her iki anuloplastide %70, hastane mortalitesi Kay anuloplastide %11, De Vegada %14, 9 yıllık sağ kalım oranı Kay anuloplastide %73, De Vega da %68 olduğunu belirtmişlerdir. Rezidüel ve rekürrent anuloplasti ayrı ayrı belirtilmemektedir. Kay anuloplastide 1<sup>0</sup> TY %23, 2<sup>0</sup> TY %18, 3<sup>0</sup> TY %9 De Vegada 1<sup>0</sup> TY %18, 2<sup>0</sup> TY %21, 3<sup>0</sup> ciddi TY %11 rapor edilmiştir. *Overcorrection* Kay anuloplastide %3, De Vegada görülmemiştir. Kalp bloğu De Vega anuloplastide %2, Kay anuloplastide gözlenmediği rapor edilmiştir. Her iki anuloplasti yöntemindedede sağ kalım oranı açısından anlamlı bir fark olmamakla birlikte Kay anuloplastide oran daha yüksektir.

Chang ve ark.(24), *Autologous*(otolog) perikardial triküspid anuloplasti(AP-TAP) ile *Conventional*(geleneksel) triküspid anuloplasti (C-TAP) (De Vega veya

Kay) uygulanan hastalarda 8 yıllık takip sonuçlarını yayınlamışlar. Başarı oranı AP-TAP grubunda %92.1 , DeVega ve Kay grubunda(C-TAP) %95.6, hastane mortalitesi AP-TAP %1.8, C-TAP %3.4, sağ kalım AP-TAP %86.8 , C-TAP %71.9, perikardial strip 0 ve 1<sup>0</sup> rezidüel TY%73.9, 2<sup>0</sup> rezidüel TY 16.4, 3<sup>0</sup> rezidüel TY %4, 4<sup>0</sup> rezidüel TY %5.7, klasik sütür anuloplasti 0 ve 1<sup>0</sup> rezidüel TY %64.7, 2<sup>0</sup> rezidüel TY %19.1, 3<sup>0</sup> rezidüel TY %5.9, 4<sup>0</sup> TY %10.3. Rekürrent TY belirtilmemiştir.

Literatürlerde görüldüğü gibi semisirküler anuloplastide sonuçlar değişik oranlarda sunulmuştur. Orta ve uzun dönem takipte başarı oranı %43.5- 95, hastane mortalitesi %3.4 - 16, sağ kalım %96-68, 1<sup>0</sup> TY rezidüel TY%16.7-88.4, 2<sup>0</sup> rezidüel TY %5-76.5, 3<sup>0</sup> rezidüel TY %4.2-11.8, 4<sup>0</sup> TY rezidüel %0-10.3, ciddi rekürrent TY %6.1-11.8 belirtilmiştir. Boyd anuloplastiye göre rezidüel ve rekürrent TY oranları daha fazladır. Başarı oranı %67 - 95.6, hastane mortalitesi %3.4- 15, sağ kalım %75-91.3, 1<sup>0</sup> rezidüel TY%73.9, 2<sup>0</sup> rezidüel TY %16.4-33, 3<sup>0</sup> rezidüel TY %5-5.9, ciddi rekürrent TY %6.1-10.3 belirtilmiştir. Klasik De Vega anuloplastide *bowstring* (*guitar string*) fenomenine bağlı rekürrent TY olduğu çeşitli yayınlarda bildirilmiştir (28,43). Boyd anuloplastide *guitar string* fenomeni yoktur(9). Klasik ve modifiye De Vega anuloplastide Boyd anuloplastiye göre *overcorrection* riski daha fazladır. DeVega anuloplastide *overcorrection* %8.4 Kay anuloplastide %3 gözlenmiştir(28,93,95). Kalp bloğu DeVegada %17.7-2 görülmüştür (73,95). Boyd anuloplastide kalp bloğu görülmemiştir. Üstelik semisirküler anuloplasti Boyd anuloplastiye göre uygulaması daha zor bir tekniktir.

Fonksiyonel triküspid regürjitasyonunda dilate ve deforme olan anulus, uygun şekil ve boyutlardaki prostetik ringler ile restore edilebilir. Anuloplasti için kullanılan ringler değişkenlik gösterirler. Sirküler, semisirküler, parsiyel olabilirler. Kardiyak siklus boyunca şekillerini koruyabilirler Anular hareket paternine gösterdikleri uyum dikkate alındığında rigid, semirigid (semiflexible), flexible olarak klasifiye edilebilirler.

Carpentier ve ark. yayınladıkları makalede rigid ring anuloplastide başarı oranı %96 bildirmişlerdir. 4 yıllık izlemde hastane mortalitesi %9.5, sağ kalım %90.5, rekürrent ve rezidüel TY gelişmediğini belirtmişlerdir(76). Carpentier ringi sirküler ve rigiddir, gerçek sistolik anüler boyut ve konfigürasyondadır . Tüm kardiyak siklus boyunca şeklini muhafaza eder (13,21,43,76). Rigid anüler ring, normalde tümüyle aynı düzlem üzerinde bulunmayan anulusu tek bir düzlemde olmaya zorlar, bu da kordada gerilme yapabilir, koaptasyonu bozabilir (43). Ring rigid olduğundan herbir anüler sütür üzerindeki gerilim aşırıdır, sütür dehisensi (ayrılma) riski vardır. Sirküler bir ring olduğundan tüm kardiyak siklus boyunca ring konfigürasyonu ve boyutu değişmediğinden orifis diastol sırasında stenotik kalır (43). Boyd anuloplastiye göre uygulanması zordur. Ameliyat süresini uzatmaktadır. Boyd, anuloplastinin başarısız kaldığı hastalarda yada rekürrent TY gelişmiş hastalarda ringin, TVR ye alternative olabileceğini belirtmiştir(80). Ring anuloplastide ring fraktürü , ring enfeksiyonu AV blok ,riski vardır(43).

Carpentier-Edwards Ring'i sirkülerdir(76,82). Ringin rectilineer (doğrusal) segmentinin anulusta AV Nod ve His Bundle alanına uyan bölümünde bir açıklığı (GAP) vardır(105). AV Blok riski ortadan kaldırılmıştır. Diastol sırasında boyutlarını arttırmakla birlikte kardiyak siklus boyunca gerçek sistolik anüler konfigürasyonunu korur. Zaman içerisinde ringin rigid forma döndüğü ifade edilmektedir(43). Bu durum ringi ilerleyen süreçte kırılabilir ve rekürrent TY için risk oluşturur. Uygulanması uzundur.

Onado ve ark . Carpentier-Edwards ring ile yaptıkları 10 yıllık çalışmada başarı oranı %97.5, hastane mortalitesi %2.2 sağ kalım %68.3, rezidüel 1<sup>o</sup> TY %16.1, rezidüel 2<sup>o</sup> TY %29.03 belirtmişlerdir. Reoperasyonu gerektirecek rekürrent TY bildirilmemiştir(110). Gillinov ve ark.(109) Cosgrove –Edwards flexible band anuloplasti ile 5 yıllık izlemde; %82 hastada 2<sup>o</sup> rekürrent TY ifade etmişlerdir.

Duran-Hancock Ringi sirkülerdir, tümüyle flexibledir (77,98,). Tüm kardiyak siklus boyunca anulusla birlikte boyut ve konfigürasyonunu değiştirir (77). Anulusu



aynı düzlem üzerinde olmaya zorlamaması gibi rigid ringlerden avantajı vardır. Dez avantajı rigid ringlerle aynıdır. Tümüyle sirküler olduğundan AV Blok riski taşır. Zaman içerisinde ring rigid forma döndüğünden flexibilitasını kaybedeceği ifade edilmektedir(43).

Parsiyel Duran ringi flexibledir (101). Serbest duvar anulusuna uyan boyut ve konfigürasyondadır. Semisirküler konstruktif sütür anuloplastiye göre daha simetrik anüler redüksiyon yapılmasına izin veren semisirküler ring anuloplastidir. Flexible olduğundan ring dehisensi (ayrılma) riski yoktur.

Puig-Massana Shiley ringi sirkülerdir(1,100). Flexibledir. Tüm ringlerden daha büyüktür. İçerisindeki string (şerit) çekilerek ring uygun boyutlara indirgenir. Koroner sinüs içeride kalacak şekilde supraanüler pozisyonda implante edilir. Primer anuloplasti değildir, biküspidizasyon anuloplastiye destek amaçlı kullanılır . Biz Boyd anuloplasti uyguladığımız hastalarda bu ringi kullanmayı gerek görmedik. Ring kullanmadan pre op ve post op TY değişimini anlamlı bulduk. Bu ringin kullanımının ameliyat süresini uzattığını düşünmekteyiz. Üstelik biküspidizasyon ile yapılan diğer çalışmalarda bu ringten bahsedilmemektedir.

Filsofi ve ark.(79) MC3 ringler ile ilgili 16 aylık takipte başarı oranı %96 hastane mortalitesi %5.3, sağ kalım %89, 1<sup>0</sup> rezidüel TY %28, 2<sup>0</sup> rekürrent TY %1.6 belirtmişlerdir. Kalp bloğu %9.3 belirtmişlerdir. Jeong ve ark. (80) 26 ay takip sonucunda başarı oranı %89.9 hastane mortalitesi %1, 2<sup>0</sup> rezidüel TY %2.9 belirtmiştir. Yoda ve ark.(81) tarafından orta dönem sonuçlar yayınlanmış başarı oranı %98, hastane mortalitesi %3.7, 2<sup>0</sup> rezidual TY %7.3, 2<sup>0</sup> rekürrent TY %6.6, 3<sup>0</sup> ve 4<sup>0</sup> derece rekürrent TY %1.5 ifade edilmiştir(81). Boyd anuloplastinin başarısız olacağı düşünülen veya rekürrent TY gelişmiş dilate kardiomyopati (DCM) ve yüksek PHT li hastalarda alternatif bir cerrahi yaklaşım olabilir (81). Bizim tekniğimiz 36 yıldır kullanılmaktadır. 17 yıllık takip sonuçları güven vericidir. MC3 ringi için uzun dönem sonuçları değerlendirmek henüz erkendir.

Izutani ve ark. (99) yaptıkları çalışmada flexible band (Cosgrove – Edwards) ve rigid ring (MC<sup>3</sup>) 36 ay takip sonuçlarını karşılaştırmışlardır. Başarı oranı flexible bandda %68.6, rigid ringde %87.8 , 2<sup>0</sup> ve 3<sup>0</sup> derece rekürrent TY rigid ring %31.4, flexible ringde %22.2 belirtilmiştir. Her iki ringin karşılaştırılmasında MC<sup>3</sup> avantajlı görülmüşse de rekürrent TY oranı yüksektir.

Tang ve ark.(13) ring (rigid, flexible, semiflexible) ve De Vega anuloplasti uygulanmış hastalarda 21 yıl takip sonuçlarını yayınlamışlardır. Ring kullanılan ve kullanılmayan gruplardaki başarı oranı %34 ile %17 bildirilmiştir. Hastane mortalitesi; %4 ile %7, sağ kalım oranı; %49 ile %36 rapor edilmiştir. Ring kullanılan grupta 1<sup>0</sup> ve 2<sup>0</sup> rekürrent TY %55, 3<sup>0</sup> ve 4<sup>0</sup> rekürrent TY %30 , semisirküler anuloplasti yapılan grupta 1<sup>0</sup> ve 2<sup>0</sup> rekürrent TY %54 , 3<sup>0</sup> ve 4<sup>0</sup> rekürrent TY %36 rapor edilmiştir (13).Uzun dönem komplikasyonsuz sağ kalım oranı ring grubunda daha iyi olduğu rapor edilmiştir.Ortalama 15 yıl izlemde rekürrens olmayan hasta; ring grubunda %82, semisirküler anuloplasti grubunda %39 bildirilmiştir.

Kalangos ve ark.(26,27) tarafından tanıtılan “Kalangos bioring anuloplasti” diğer biodegradable (geri dönüşümlü) ürünler gibi bir polyesterdir. Pediatrik hasta grubunda ring fizyolojik anüler büyümeye izin verir. Kalangos bioring ve De Vega anuloplasti karşılaştırıldığı bir çalışmada orta dönemde hastane mortalitesi görülmediği rapor edilmiştir (29). Kalangos anuloplastide 1<sup>0</sup> rezidüel TY %55.6, 2<sup>0</sup> rezidüel TY %44.4, DeVegada 1<sup>0</sup> rezidüel TY %81.8 tesbit edilmiştir.

Yapılan bir başka çalışmada De Vega anuloplasti, Kalangos bioring ve prostetik ring anuloplasti uygulanan hastalarda bir karşılaştırma yapılmış. Uzun dönem takipte De Vega anuloplastide; 1<sup>0</sup> rezidüel TY %55, 2<sup>0</sup> rezidüel TY %45, Kalangos anuloplastide; 1<sup>0</sup> rezidüel TY %60, 2<sup>0</sup> rezidüel TY %35 ,ring anuloplastide; 1<sup>0</sup> rezidüel TY %40, 2<sup>0</sup> rezidüel TY %60 belirtilmiştir. DeVega anuloplastide 3<sup>0</sup>

rekürrent TY %5, Kalangos anuloplastide 3<sup>0</sup> rekürrent anuloplasti %5, ring anuloplastide %6.7 (28).

McCarthy ve ark.(6) yaptıkları çalışmada rigid (Carpentier),flexible (Cosgrove), Peri- Guard anuloplasti ve DeVega anuloplastinin 8 yıl sonuçlarını yayınlamışlardır. Carpentier ring anuloplastide; 3<sup>0</sup> rezidüel TY %10, 4<sup>0</sup> rezidüel TY %5.2, Cosgrove ring anuloplasti; 3<sup>0</sup> rezidüel TY %10, 4<sup>0</sup> rezidüel TY %5.3, DeVega anuloplasti; 3<sup>0</sup> rezidüel TY %9, 4<sup>0</sup> rezidüel TY%4.6, Peri-Guard anuloplastide; 3<sup>0</sup> rezidüel TY %10, 4<sup>0</sup> rezidüel TY %5.4 rapor edilmiştir. Rekürrent TY Carpentier ring anuloplastide; %2, Cosgrove ring anuloplasti;TY %3 DeVega anuloplasti; TY %20, Peri-Guard anuloplastide ;TY %17 rapor etmişlerdir.

Yukarıda literatür bilgilerinde ring ve sütür anuloplasti uygulanan çalışmalarda birbirlerinden çok farklı sonuçlar rapor edilmiştir. Orta ve uzun dönem takipte başarı oranı %97.5-37, hastane mortlitesi %2.2-9.5, sağ kalım %68.3-90.5, 1<sup>0</sup> rezidüel TY %60- 16.1, 2<sup>0</sup> rezidüel TY %45-29, 3<sup>0</sup> rezidüel TY %10-9, 4<sup>0</sup> rezidüel TY%4.6, 2<sup>0</sup> rekürrent TY %1.6- 55, 3<sup>0</sup> ve 4<sup>0</sup> Rekürrent TY %1.5-30 arasındadır. Kalp bloğu %9.3 belirtmişlerdir. Bu oranlar semisirküler anuloplastiden daha iyi olmasına rağmen Boyd anuloplastiden daha iyi değildir. Üstelik Boyd anuloplastide literatürde bildirilen kalp bloğu rapor edilmemiştir.

Ghanta ve ark. (97) bicuspidizasyon sütür anuloplasti ve ring (Cosgrove-Edwards band, Carpentier-Edwards, Carbomedix) anuloplasti uyguladıkları hastalarda 3 yıllık sonuçları değerlendirmişlerdir. Başarı oranı bicuspidizasyonda ring anuloplastide %75 ile %69, hastane mortalitesi; %6.4 ile %11.3 sağ kalım oranı; %75.3 ile %61.2, rekürrent TY bicuspidizasyonda; 0-1<sup>0</sup> TY%75, 2<sup>0</sup> TY %11, 3<sup>0</sup> TY %6 , 4<sup>0</sup>TY %8, ring anuloplastide; 0-1<sup>0</sup> rekürrent TY %69, 2<sup>0</sup> TY %14, 3<sup>0</sup> TY %7, 4<sup>0</sup> TY %10 rapor edilmiştir. Cosgrove-Edwards band %12, Carpentier – Edwards %8 3<sup>0</sup> ve 4<sup>0</sup> rekürrent TY bildirilmiştir. Sütür anuloplasti ve ring arasında

anamlı bir fark olmadığı rapor edilmiş olmasına rağmen bicuspidizasyon str anuloplastide oranlar daha iyi bildirilmiřtir. Bu durum alıřmamızı desteklemektedir.

Chikwe ve ark. (51) fonksiyonel TY da kullanılan cerrahi teknikleri karřılařtırmıř , bicuspidizasyon anuloplastinin; 5 dakikanın altında ve maliyetinin dřk ,band ve ringlerin ise uygulama srelerini 15-20 dk, iřlemin pahalı olduėunu belirtmiřtir.

Ringin hangi formu(rigid, semirigid, flexible) olursa olsun uygulanması Boyd anuloplastiden daha zor, teorik olarak cerrahi risk alanı daha geniř, trombojenitesi daha fazladır. Tamamen yabancı materyal olup enfeksiyon riski yksektir. Reoperasyonda hastanın tekrar anuloplastisyeye gitme řansı azdır. nk artık btnyle deforme anulus TVR yi gerekli kılar. TVR yapılan hastalarda mortalite oranı her zaman yksek olmuřtur (43). Boyd anuloplastinin uygulanması hem ok kolay hemde uygulama sresi azdır. Boyd anuloplasti semisirkrler anuloplastinin bir oėundan farklı olarak anterior anulus zerinde skar dokusu oluřturmamaktadır. Anuler kontraksiyon korunmaktadır. Kontroll yapılan bu anuloplastide *overccorection* nadiren grlr. Rekrrent TY ye neden olan *Bown String* grlmez. Ayrıca tm ring anuloplasti yntemlerinde, ring implantasyonu ile hastaya sınırlanan ekstra riskler; Enfeksiyon, tromboemboli, AV Blok riski (sirkler ringlerde), str dehisensi (ayırılma) riski Ring fraktr riski yoktur. Uygulanması kolay ve oldukca hızlıdır. Boyd anuloplasti de diėer anuloplastiler gibi alıřan kalpte (inflow okluzyon tekniėi) yapıldıėında ılık mayili puar ile kapak kompetansı deėerlendirilebilir. Intra-operative TEE ye gerek yoktur. Maliyeti ok dřktr. (43,71,103).

## SONUÇ

Ağır fonksiyonel triküspid regürjitasyonu olup "Boyd Anuloplasti" tekniği ile triküspid kapağa cerrahi girişim uygulanan ve çalışmamıza dahil edilen 32 hasta post-operative ortalama  $23 \pm 10$  ay izlendi. Hastaların %31.3'ünde TY tamamıyla kayboldu. %62.6 hastada hafif ( $1^0$  ve  $2^0$ ) rezidüel TY, %6.3'ünde ise ciddi ( $3^0$ ) rezidüel TY kaldı. Rezidüel triküspid regürjitasyonu olan hastaların post-operatif ekokardiografik değerlendirilmesinde replase edilen mitral protez kapak fonksiyonunun iyi olması ve pulmoner arter sistolik basıncının düşük olması nedeniyle rezidüel TY nin muhtemelen anuloplasti sırasında yetersiz anüler redüksiyon yapılmasından kaynaklandığı düşünüldü.

Anuloplastide önemli olan uygulanan cerrahi teknik ile triküspid regürjitasyonun tamamen ortadan kaldırılmasıdır. Post-operative risk ve komplikasyonların en az düzeyde olması amaçlanmalıdır(8,9). Pre op ve post op ekokardiografik değerlendirme TY, RA ve PAPs değerlerinde istatistiksel olarak anlamlı azalma gördük. Hastalarda ek bir komplikasyon (*overcorrection*, rekürrent, blok ,enfeksiyon, trombus, koroner arter yaralanması ) görmedik. Boyd anuloplasti tekniğinin kolay uygulanabilir olması, uygulama süresinin kısa, cerrahi risk oranının az , reoperasyon gerektiğinde tekrar anuloplasti yapılabilecek anatomik yapıyı muhafaza edebilmesi ve maliyetinin düşük olması nedeniyle tercih edilebilir bir yöntem olarak önermekteyiz(51,104).

## KAYNAKLAR

1. Shemin RJ. Tricuspid valve disease. In: Cohn HL, editor. Cardiac Surgery in the Adult. 4th Ed. United States of America: The McGraw-Hill Companies 2008:1111-1127
2. Miller MJ, McKay RG, Ferguson JJ, Sahagian P, Nakao S, Come PC, Right atrial pressure-volume relationships in tricuspid regurgitation. Circulation 1986 ;73:799-808
3. Kouchhoukos NT, Blackstone EH, Doty DB, Hanley FL, Karp RB. Tricuspid Valve Disease. In: Kouchhoukos NT, Blackstone EH, Doty DB, Hanley FL, Karp RB, eds. Kirklin/Barratt-Boyes Cardiac Surgery. West Philadelphia, Pennsylvania: Churchill Livingstone 2003:671-711
4. Özkısacık E. Triküs pit kapağın edinsel hastalıkları. Duran E. ed. Kalp ve Damar Cerrahisi. Edirne: Çapa Tıp Kitapevi 2004:1319-1323
5. Ege E, Çağlı K, Paç M. Triküs pit kapağın hastalığı ve cerrahisi. Paç M, Akçevin A, Aka SA, Büket S, Sarioğlu T, eds. Kalp ve Damar Cerrahisi. Ankara: MN medikal ve Nobel, 2004:469-473
6. McCarthy PM, Bhudia SK, Rajeswaran J, Hoercher KJ, Lytle BW, Cosgrove DM et al. Tricuspid valve repair: Durability and risk factors for failure. Journal of thoracic and cardiovascular surgery 2004;127:674-685

7. Abe T, Tukamoto M, Yanagiya M, Morikawa M, Watanabe N, Komatsu S. De Vegas Anuloplasti for Acquired Tricuspid Disease: Early and Late Result in 110 patients. Ann. Thorac. Surg 1989;48:670-678
8. Boyd AD,Engelman RM,Isom OW,Reed GE,Spenger FC. Tricuspid anuloplasti. Five and one-half years' experience with 78 patients J Thorac Cardiovasc Surg 1974; 68 :344-351
9. Reed G E, Boyd, A D, Spencer F C, Engelman R M, Isom O W. Operative management of tricuspid regurgitation .Circulation 1976;54:96-98
10. Gökşin İ,Yılmaz A,Önem G,Baltalarlı A, Kara H,Türk UA et al. Ağır Fonksiyonel Triküspid regürjitasyonu : “Modifiye semisürküler konstrüktif anuloplasti” tekniği orta dönem sonuçları. Türk Göğüs Kalp Damar Cer. Derg 2002;10:72-77
11. Cohen SR, Sell JE, McIntosh CL, Clark RE. Tricuspid regurgitation in patients with acquired, chronic, pure mitral regurgitation. II. Nonopera. Journal of thoracic and cardiovascular surgery 1987;94:488-497
12. Matsuyama K, Matsumoto M, Sugita T, Nishizawa J, Tokuda Y, Matsuo T. Predictors of residual tricuspid regurgitation after mitral valve surgery. Ann Thorac Surg 2003;75:1826-8.

13. Tang GHL, David TE, Singh SK, Maganti MD, Armstrong S, Borger MA. Tricuspid Valve Repair With an Anuloplasti Ring Results in Improved Long-Term Outcomes . Circulation 2006;114:577-581
14. Anyanwu AC, Chikwe J, Adams DH. Tricuspid valve repair for treatment and prevention of secondary tricuspid regurgitation in patients undergoing mitral valve surgery. Curr Cardiol Rep 2008;10:110-7
15. Kay JH, Campagna GM, Tsuji HK. Surgical treatment of tricuspid insufficiency. Ann. Thorac. Surg 1964;162:53-58
16. Kay JH, Mendez AM, Zubiato P. A Further Look at Tricuspid Anuloplasti. Ann. Thorac. Surg 1976;22:498-500
17. Kay GL, Morita S, Mendez M, Zubiato P, Kay JH. Tricuspid regurgitation associated with mitral valve disease: repair and replacement. Ann Thorac Surg 1989; 48:93-5.
18. Pluth JR, Ellis FH. Tricuspid insufficiency in patients undergoing mitral valve replacement. Journal of thoracic and cardiovascular surgery 1969;58:484-489
19. De Vega NG. Selective, adjustable and permanent anuloplasti. An original technic for the treatment of tricuspid .Revista espaola de cardiologia 1972;25:555-556



20. West PN, Weldon CS. Reconstructive Valve Surgery. *Ann. Thorac. Surg* 1978;25:167-177
21. Carpentier A, Deloche A, Dauptain J, Soyer R, Blondeau P. A new reconstructive operation for correction of mitral and tricuspid insufficiency. *Journal of thoracic and cardiovascular surgery* 1971;61:1-13
22. Grondin P, Meere C, Limet R, Lopez-Bescos L, Delcan JL, Rivera R. Carpentier's annulus and De Vegas anuloplasti. The end of the tricuspid challenge. *J Thorac Cardiovasc Surg.* 1975;70:852-61
23. Antunes MJ, Girdwood RW. Tricuspid annuloplasty: a modified technique. *Ann. Thorac. Surg* 1983;35:676-678
24. Chang BC, Song SW, Lee S, Yoo KJ, Kang MS, Chung N. Eight-year outcomes of tricuspid anuloplasti using autologous pericardial strip for functional tricuspid regurgitation. *Ann. Thorac. Surg* 2008;86:1485-93
25. Gökşin İ, Yılmaz A, Baltalarlı A, Göktoğan T, Karahan N, Türk UA et al. Modified semicircular constricting anuloplasti (Sagban Anuloplasti) in severe functional tricuspid regurgitation: Alternative surgical technique and its. *J .Card. Surg* 2006;21:172-5
26. Kalangos A, Sierra J, Vala D, Cikirikcioglu M, Walpoth B, Orrit X et al. Anuloplasti for valve repair with a new biodegradable ring: an experimental study. *J Heart Valve Dis* 2006;15:783-90

27. Nerotti R, Çıkırıkçıoğlu M, Della Martina A, LeGoff P, Kalangos A. New Teknology : Valve repair using biodegradable rings. Rev.Bras.Cir.Cardiovasc 2008;23:556-561
28. Körk İ. The compare the affects of suture anuloplasti (De Vega anuloplasti), Kalangos Bioring anuloplasti and prostetic ring anuloplasti methods on clinical and echocardiographic parameters applied to functional tricuspid valve failure patients (Tıp ta Uzmanlık Tezi). Gaziantep: Gaziantep Üniversitesi; 2009.
29. Ketenciler S. Comparison of early and midterm results of Kalangos Bioring versus De Vega anuloplasti in functional tricuspid regurgitation (Tıpta Uzmanlık Tezi). Edirne: Trakya Üniversitesi; 2009.
30. Solak H, Görmüş N. Kalbin Cerrahi Anatomisi Paç M, Akçevin A, Aka SA, Büket S, Sarıoğlu T. Eds. Kalp ve Damar Cerrahisi. Ankara: MN medikal ve Nobel 2004:1-19
31. Netter FH.( Çev. Erol Ç) Yonkman FF. Ed.( Erol Ç.Çev Ed.), Ankara: Güneş Tıp Kitapevi, 2007:8-13
32. Mill MR, Wilcox BR, Anderson RH. Surgical Anatomy of the Heart In: Cohn HL, editor. Cardiac Surgery in the Adult. United States of America: The McGraw-Hill Companies, 2008:29-49
33. Kouchoukos NT, Blackstone EH, Doty DB, Hanley FL, Karp RB Anatomy, Dimensions and Terminology .In: Kouchoukos NT, Blackstone EH, Doty

DB, Hanley FL, Karp RB editors. Kirklin/Barratt-Boyes Cardiac Surgery .West Philadelphia ,Pennsylvania:Churchill Livingstone, 2003:3-30

34. Silver MD, Lam JH, Ranganathan N, Wigle ED. Morphology of the human tricuspid valve. *Circulation* 1971;43:333-48

35. Racker DK, Ursell PC, Hoffman BF. Anatomy of the tricuspid annulus. Circumferential myofibers as the structural basis for atrial flutter in a canine model. *Circulation* 1991;84:841-51.

36. Fukuda S, Sacacino G, Matsumura Y, Daimon M, Tran H, Greenberg NL, et al. Three dimensional geometry of the tricuspid annulus in healthy subjects and in patients with functional tricuspid regurgitation: Areal time 3 dimensional echocardiographic study. *Circulation* 2006;114: 492-498

37. Rogers JH, Bolling SF. The tricuspid valve: Current perspective and evolving management of tricuspid regurgitation *Circulation* 2009;119:2718-2725

38. Badano LP, Agricola E, Isla LP, Gianfagna P, Zamorano JL. Evaluation of the tricuspid valve morphology and function by transthoracic real-time three-dimensional echocardiography. *European Journal of Echocardiography* 2009;10:477-484

39. Savage EB, Farivar RS, Okum EJ. Cardiac surgical physiology In: Cohn HL. ed. In Cardiac Surgery in the Adult. United States of America: The McGraw-Hill Companies 2008:51-74
40. Duran E, Edis M. Dolařım Fiziyołojisi. Duran E ed. Kalp ve Damar Cerrahisi. Edirne: apa Tıp Kitapevi 2004:56-69
41. Yorgancıođlu AC, Tokmakođlu H. Kardiovascüler fonksiyon ve fiziyołoji Editörler: Pa M, Akevin A, Aka SA, Büket S, Sarıođlu T. Kalp ve Damar Cerrahisi. Ankara: MN medikal ve Nobel, 2004:21-32
42. Tei C, Pılgım JP, Shah PM, Orniston JA, Wong M : The Tricuspid Valve Annulus: Study of size and motion in normal subjects and in patients with tricuspid Regurgitation. Circuiation 1982;66:665-671.
43. Gökřin İ. Ađır fonksiyonel Triküspid regürjitasyonun cerrahi tedavisinde uyguladıđımız modifiye semisirküler konstriktif anuloplasti tekniđi ve ge dönem sonuçları (Tıpta Uzmanlık Tezi). İzmir : Atatürk Eđitim hastanesi; 1999
44. Mehrotra D, Kejriwal NK. Tricuspid valve repair for torrential tricuspid regurgitation after permanent pacemaker lead extraction Tex. Heart Inst J 2011;38:305-7
45. Matsunaga A, Duran C Progression of tricuspid regurgitation after repaired functionel ischemic mitral regürjitation.Circulation 2005;112:453-7

46. Scherptong RWC, Vliegen HW, Winter MM, Holdman ER, Mulder BJM, Wall EE, et al. Tricuspid valve surgery in adult with a dysfunctional systemic right ventricle :Repair or replace ? Circulation 2009;119:1467-1472
47. Demirbağ R. Triküspit kapak yetersizliğinde tedavi. Anadolu Kardiol Derg. 2009;9:43-9
48. Naqshband MS, Abid ARA, Akhtar RP, Waheed A, Khan JS. Functional tricuspid regurgitation in rheumatic heart disease: Surgical options Ann. Thorac. Cardiovasc. Surg 2010;16:417-425
49. Bernal JM, Pontón A, Diaz B, Llorca J, Garcia I, Sarralde JA et al. Combined mitral and tricuspid valve repair in rheumatic valve disease: fewer reoperations with prosthetic ring anuloplasti Circulation 2010;121:1934-1940
50. Antoniali F, Braile DM, Poterio GMB, Ribeiro GCA, Costa CE, Lopes MM. Tricuspid valve repair using the proportion between segments of normal tricuspid annulus as a parameter for anuloplasti Rev. Bras..Cir. Cardiovasc. 2007;22:393-9
51. Chikwe J, Anyanwu AC. Surgical strategies for functional tricuspid regurgitation Semin. Thoracic Surg 2010;22:90-96
52. King RM, Schaff HV, Danielson GK, Gersh BJ, Orszulak TA, Piehler JM. Et al. Surgery for tricuspid regurgitation late after mitral valve replacement. Circulation 1984;70:193-7.

53. Ubago JL, Figueroa A, Ochoteco A, Colman T, Duran RM, Duran CG. Analysis of the amount of tricuspid valve anular dilatation required to produce functional tricüspid regurgitation. Am J Cardiol 1983;52:155-8.
54. Neill WA, Sewell DH, Gosalia KP, Kingsley EM, Oxendine JM Atrial coronary hyperemia and ischemia in response to variations in atrial pressure in dogs. Am Heart J 1983 Sep;106:554-8
55. Hurt's The Heart (Çev.Ökçün B) Ekokardiyografi. Fuster V,Alexander RW,Q'Rouke R.Eds.(Esen AM.Çev Ed.) İstanbul: AND Yayıncılık 2002:343-443
56. Özkan M,Kaymaz C Ekokardiyografi, Paç M, Akçevin A, Aka SA, Büket S, Sarioğlu T.eds. Kalp ve Damar Cerrahisi. Ankara: MN medikal ve Nobel 2004:177-199
- 57.Akdemir O. Görüntüleme yöntemleri: Ekokardiyografi, Duran E. ed.Kalp ve Damar Cerrahisi. Edirne: Çapa Tıp Kitapevi 2004:951-973
58. Sarano ME,Nkomo MT ,Michelena H. Principles and Practise of Echocardiography in Cardiac Surgery In: Cohn HL. eds. Cardiac Surgery in the Adult. United States of America: The McGraw-Hill Companies 2008;315-340
59. Fukuda S, Song JM, GillinovA M, McCarthy PM, Daimon M, Kongsarepong V et al.Tricuspid valve tethering predicts residual TR after tricuspid anuloplasti Circulation 2005;111:975-9

60. Altun A. Kalp hastalıklarında tanı Anjiyografi, kateterizasyon, Duran E. ed. Kalp ve Damar Cerrahisi. Edirne: 2004: 978-995
61. Arai T, Hashimoto K, Horikoshi S, Matsui M, Suzuki S. Modification of De Vega tricuspid anuloplasti. Journal of thoracic and cardiovascular surgery 1991;102:320-321
62. ACC/AHA Practice Guidelines Guidelines for the Management of Patients With Valvular Heart Disease Executive Summary Report of the American College of Cardiology/American Heart Association Task Force on Practice Guidelines Committee on Management of Patients With Valvular Heart Disease. Circulation. 2008;2008:586-587
63. Milan A, Magnino C, Veglio F. Echocardiographic indexes for the non-invasive evaluation of pulmonary hemodynamics. J Am Soc Echocardiogr 2010;23:225-39
64. Chidambaram M, Abdulali SA, Baliga BG, Jonescu MI. Long term results of DeVega tricuspid anuloplasti. Ann. Thorac. Surg 1987;43:185-8.
65. Rabago G, De Vega NG, Castillon L, Moreno T, Fraile J, Azpit. The new De Vega technique in tricuspid anuloplasti (results in 150 patients). Journal of cardiovascular surgery 67;1974:53-65

66. De Simone R, Lange R, Saggau W, Gams E, Tanzeem A, Hagl S. Intraoperative transesophageal echocardiography for evaluation of mitral, aortic and tricuspid valve repair. *Eur J Cardio-thorac Surg* 1992;6:665-673
67. De Simone R, Lange R, Tanzeem A, Gams E, Hagl S. Adjustable tricuspid valve anuloplasty assisted by intraoperative transesophageal color Doppler ech. *American journal of cardiology* 1993;71:926-931
68. Imamura E, Ohteki H, Koyanagi H: An improved De Vega tricuspid anuloplasty. *Ann. Thorac. Surg* 1982;34:710-3
69. Duran CMG, Revuelta JM, Bernai F V. A new absorbable anuloplasty ring in the tricuspid position: an experimental study. *Thorac Cardiovasc Surg* 1986;34:377-379
70. Duran CMG, Balasundaram SG, Bianchi S, Herdson PB. The vanishing tricuspid anuloplasty: a new concept. *J Thorac Cardiovasc Surg.* 1992;104:796-801
71. Duran CMG, Kumar N, Prabhakar G, Ge Z, Bianchi B, Gometza B. Vanishing De Vega anuloplasty for functional tricuspid regurgitation. *J Thorac Cardiovasc Surg* 1993;106:609-613
72. Duran CMG, Tricuspid valve surgery revisited. *J. Card. Surg.* 1994;9:242-247



73. Sarraj A, Nuche JM, Domínguez L, Garcia LM, Reyes G, Bustamante J. Adjustable segmental tricuspid anuloplasty: technical advantages and midterm results. *Ann Thorac Surg* 2009;87:1148-1153
74. Minale C, Lambertz H, Nikol S, Gerich N, Messmer BJ. Selective anuloplasty of the tricuspid valve. Two-year experience. *Journal of thoracic and cardiovascular surgery* 1990;99:846-851
75. Choi JB, Kim HK, Yoon HS, Jeong JW. Partial annular plication for atrioventricular valve regurgitation. *Ann Thorac Surg* 1995;59:891-895.
76. Carpentier A, Deloche A, Hanania G, Forman J, Sellier P, Piw. Surgical management of acquired tricuspid valve disease. *Journal of thoracic and cardiovascular surgery* 1974;67:53-65
77. Duran CG, Ubago JLM: Clinical and Hemodynamic Performance of a Totally Flexible Prosthetic Ring for Atrioventricular Valve Reconstruction. *Ann. Thorac. Surg.* 1976;22:458-463
78. Gatti G, Pacilli P, Pugliese P. Tricuspid valve anuloplasty using a partial flexible ring: mid-term follow-up. *Italian heart journal.* 2003;4:121-124

79. Filsoufi F , Salzberg SP, Coutu M, Adams DH. A Three-Dimensional Ring Anuloplasti for the Treatment of Tricuspid Regurgitation Ann Thorac Surg 2006;81: 2273-2277
80. Leong DS, Kim KH. Tricuspid anuloplasti using the MC3 ring for functional tricuspid regurgitation Circ. J. 2010;74: 278-283
81. Yoda M, Tanabe H, Kadoma Y, Suma H. Mid-term result of tricuspid anuloplasti using the MC3 ring for secondary tricuspid valve regurgitation Interact. Cardio Vasc. Thorac. Surg. 2011;13:7-10
82. Rivera R, Duran E, Ajuria M. Carpentier's flexible ring versus De Vega's anuloplasti. A prospective randomized study. Journal of thoracic and cardiovascular surgery 1985;89:196-203.
83. Bex JP, Lecompte Y. Tricuspid valve repair using a flexible linear reducer. Journal of cardiac surgery 1986;1:151-159
84. Henze A, Peterffy A, Orinius E. The adjustable half-moon. An alternative device for tricuspid valve anuloplasti. Scandinavian journal of thoracic and cardiovascular surgery. 1984;18:29-32
85. Kratz JM, Crawford FA, Stroud MR, Appleby DC, Hanger KH, Trends and results in tricuspid valve surgery Chest 1985;88: 837-840

86. Shiran A, Sagie A. Triküspid regurgitation in mitral valve disease : Incidance, prognostic implications,mechanizm, management. J. Am. Coll.Cardiol.2009;53:401-8

87. Smid M, Cech J, Rokyta R, Roucka P, Hajek T. Mild to moderate functional tricuspid regurgitation: Retrospective comparison of surgical and conservative treatment. Cardiology Research and Practice 2010;2010:1-5

88. Mutlak D, Aranson D, Lessick J, Reisner SA, Dabbah S, Agman Y. Functional Tricuspid regurgitation in patients with pulmoner hypertension : Is pulmonary artery pressure the only determinant of regurgitation severity ? Chest 2009;135:115-121

89. Kim YJ, Kwon DA, Kim HK, Park JS, Hahn S, Kim KH et al. Determinants of Surgical Outcome in Patients With Isolated Tricuspid Regurgitation. Circulation 2009;120:1672-1678

90. Fukuda S, Gillinov M, McCarthy PM, Stewart WJ, Song JM, Kihara T et al. Determinants of Recurrent or Residual Functional TR After Tricuspid Anuloplasti Circulation 2006;114: 582-587

91. Katircioglu SF, Yamak B, Ulus AT, Özsöyler I, Yıldız U, Mavi. Treatment of functional tricuspid regurgitation by bicuspidalization anuloplasti during mitral valv. J Heart Valve Dis 1997;6:631-635

92. Nakano S, Kawashima Y, Hirose H, Matsuda H, Shimazaki Y, Tan. Evaluation of long-term results of bicuspidalization anuloplasti for functional tricuspid regurgita. Journal of thoracic and cardiovascular surgery 1988;95:340-345
93. Antunes MJ. DeVega anuloplasti of the tricuspid valve .Operative techniques in thoracic and cardiovascular surgery 2003;8:169-176
94. Pellegrini A, Colombo T, Donatelli F, Lanfranchi M, Quaini E,Russo C et al. Evaluation ve treatment of seconder tricuspid insufficiency Eur J Cardio-thorac Surg 1992;6:288-296
95. Peterffy A, Jonasson R, Szamosi A, Henze A. Comparison of kay's and de vegas anuloplasti in surgical treatment of tricuspid incompetence clinical and haemodynamic results in 62 patients. Scand J Thor Cardiovasc Surg 1980;14:249-255
96. Aoyagi S, Tanaka K, Hara H, Kumate M, Oryoji A, Yasunaga H et al. Modified De Vega's Anuloplasti for Functional Tricuspid Regurgitation Early and Late Results The Kurume Medical Journal. 1992;30:23-32
97. Ghanta RK, Chen R, Narayanasamy N, McGurk S, Lipsitz S, Chen FY et al. Suture bicuspidization of the tricuspid valve versus ring anuloplasti for repair of functional tricuspid regurgitation: Midterm results of 237 consecutive patients. J. Thorac. Cardiovasc. Surg 2007;133:117-126
98. Duran CMG,Pomar JL,Cucchiara G. A flexible ring for atrioventriküler heart valve reconstruction. J. Cardiovas.Surg.1978;19:417-420

99. Izutani H, Nakamura T, Kawachi K. Flexible band versus rigid ring anuloplasti for functional tricuspid regurgitation. *Heart Int* 2010;5:64-68
100. Murphy JP Jr, Sweeney MS, Cooley DA. The Puig-Massana-Shiley anuloplasti ring for mitral valve repair: experience in 126 patients. *Ann Thorac Surg* 1987;43:52-8.
101. Duran CMG. Duran Ring anuloplasti of tricuspid valve Operative techniques in thoracic and cardiovascular surgery 2003;8:201-212
102. Gatti G, Marciano F, Canterin FA, Pinamonti B, Benussi B, Pappalardo et al. Tricuspid valve anuloplasti with a flexible prosthetic band *Interact Cardio Vasc. Thorac. Surg.* 2007;6: 731-5
103. Kuwaki K, Morishita K, Tsukamoto M, Abe T. Tricuspid valve surgery for functional tricuspid valve regurgitation associated with left-sided valv . *European journal of cardio-thoracic surgery* 2001;20:577-582
104. Sharony R, Grossi EA, Saunders PC, Galloway AC, Colvin SB. Repair of Tricuspid regurgitation : The posterior anuloplasti technique Operative techniques in thoracic and cardiovascular surgery 2003;8:177-183
105. Antunes MJ, Barlow JB. Management of tricuspid valve regurgitation. *Heart* 2007;93: 271-6

106. Boudjemline Y, Agnoletti G, Bonnet D, Behr L, Borenstein N, Sidi D et al. Steps toward the percutaneous replacement of atrioventricular valves J Am Coll Cardiol 2005;46:360-5
107. Lauten A, Figulla HR, Willich C, Laube A, Rademacher W, Schubert H et al. Percutaneous caval stent valve implantation: investigation of an interventional approach for treatment of tricuspid regurgitation . Eur. Heart J .2010; 31:1274-1281.
108. Doty JR, Doty DB. Tricuspid valve replacement Operative techniques in thoracic and cardiovascular surgery 2003;8:193-200
109. Gillinov AM, Cosgrove III DM. Cosgrove ring anuloplasti for functional tricuspid regurgitation. Operative techniques in thoracic and cardiovascular surgery 2003;8:184-187
110. Öztürk Ö, Şahin Ü. Pulmoner arteriyel hipertansiyon: tanı ve tedavisi S.D.Ü. Tıp Fak. Derg. 2009;16:39-47