



**T.C.
PAMUKKALE ÜNİVERSİTESİ
SAĞLIK BİLİMLERİ ENSTİTÜSÜ**

**SEMİNAL PLAZMADAKİ ANTİ MÜLLERİAN HORMONUN
SPERM MORFOLOJİSİ VE SPERM DNA HASARIYLA
İLİŞKİSİ**

**HİSTOLOJİ VE EMBRİYOLOJİ ANABİLİM DALI
YÜKSEK LİSANS TEZİ**

Gürkan TURHAN

**Ocak, 2020
DENİZLİ**

**T.C.
PAMUKKALE ÜNİVERSİTESİ
SAĞLIK BİLİMLERİ ENSTİTÜSÜ**

**SEMİNAL PLAZMADAKİ ANTİ MÜLLERİAN HORMONUN
SPERM MORFOLOJİSİ VE SPERM DNA HASARIYLA
İLİŞKİSİ**

**HİSTOLOJİ VE EMBRİYOLOJİ ANABİLİM DALI
YÜKSEK LİSANS TEZİ**

Gürkan TURHAN

Tez Danışmanı: Dr. Öğr. Üyesi Nazlı ÇİL

Denizli, 2020

YÜKSEK LİSANS TEZİ ONAY FORMU

Gürkan TURHAN tarafından Dr. Öğr. Üyesi Nazlı ÇİL yönetiminde hazırlanan "Seminal Plazmadaki Anti Müllerian Hormonun Sperm Morfolojisi ve Sperm DNA Hasarı ile İlişkisi" başlıklı tez tarafımızdan okunmuş, kapsamı ve niteliği açısından bir Yüksek Lisans Tezi olarak kabul edilmiştir.


Jüri Başkanı:

Prof. Dr. Gülçin METE
Pamukkale Üniversitesi



Danışman:

Dr. Öğr. Üyesi Nazlı ÇİL
Pamukkale Üniversitesi



Üye:

Prof. Dr. Ahmet Çevik TUFAN
Ankara Yıldırım Beyazıt Üniversitesi



Pamukkale Üniversitesi Sağlık Bilimler Enstitüsü Yönetim Kurulu'nun 12.03.2020 tarih ve 09/15... sayılı kararıyla onaylanmıştır.



Prof. Dr. Hakan AKÇA
Müdür

Bu tezin tasarımı, hazırlanması, yürütülmesi, arařtırmalarının yapılması ařamalarında ve bulguların analizlerinde bilimsel etięe ve akademik kurallara özenle riayet edildięini; bu alıřmanın doęrudan birincil ürünü olmayan bulguların, verilerin ve materyallerin bilimsel etięe uygun olarak kaynak gösterildięini ve alıntı yapılan alıřmalara atfedildięini beyan ederim.

Öęrencinin Adı Soyadı

:

Gürkan TURHAN

İmza

:



ÖZET

SEMİNAL PLAZMADAKİ ANTI MÜLLERİAN HORMONUN SPERM MORFOLOJİSİ VE SPERM DNA HASARIYLA İLİŞKİSİ

Gürkan TURHAN

Yüksek Lisans Tezi, Histoloji ve Embriyoloji AD

Tez Yöneticisi: Dr. Öğr. Üyesi Nazlı ÇİL

Ocak 2020, 31 Sayfa

Bu tezde seminal Anti Müllerian Hormon (AMH) düzeyleri ile Kruger morfolojik sınıflamasına göre baş, boyun ve kuyruk anomalili ve normal morfolojili spermilerin karşılaştırılması amaçlanmıştır. Ayrıca sperm DNA fragmentasyonu Terminal Deoxynucleotidyl transferase dUTP nick-end labeling (TUNEL) yöntemiyle incelenmiş ve sonuçlar AMH düzeyleri ve Kruger morfolojisiyle karşılaştırılmıştır.

Gönüllü hastalardan toplanan semen ve kan örnekleri alınmıştır. Semen analizi sonuçlarına göre hastalar normozoospermi (n=46), oligoastenoteratozoospermi (n=18), azospermi (n=19), teratozoospermi (n=68) olarak dört gruba ayrılmıştır. Kan FSH, LH ve Testosteron düzeyleri biyokimyasal olarak ve kan ve semen AMH düzeyleri ELISA yöntemiyle ölçülmüştür. Hastaların ejakülatlarından hazırlanan yayma preparatlarına TUNEL boyaması yapılmıştır ve apoptotik indeks hesaplanmıştır. Elde edilen veriler istatistiksel olarak değerlendirilmiştir ve $p < 0,05$ istatistiksel olarak anlamlı kabul edilmiştir.

Gruplar kendi aralarında karşılaştırıldığında sperm volümünün azospermik grupta normozoospermik gruba göre anlamlı olarak düşük olduğu saptanmıştır ($P = 0,0001$). Total motil sperm sayısı, total progresif motil sperm sayısı normozoospermik grupta diğer bütün gruplara göre istatistiksel olarak fazla bulunmuştur. Hareketsiz sperm oranı oligoastenoteratozoospermik grupta anlamlı olarak en yüksek bulunmuştur. Kruger morfolojisi değerlendirmesinde baş anomalisi teratozoospermik grupta anlamlı olarak yüksek bulunmuştur ($P = 0,0001$). Bu hastalarda baş anomalisi oranı ile TUNEL (+) hücre varlığı arasında (-) korelasyon varken, boyun ve kuyruk anomalisi arasında (+) korelasyon saptanmıştır. FSH ve LH düzeyleri azospermik grupta anlamlı olarak yüksek bulunmuştur. Kan ve semen AMH düzeyleri azospermik grupta en yüksek ve istatistiksel olarak anlamlı bulunmuştur. TUNEL pozitif hücre sayısının normozoospermik hastalarda yüksek çıkması, Tüp Bebek Merkezlerine gelen normal sperm parametrelerine sahip olgularda da sperm DNA hasarı olabileceğini göstermektedir. Bu da sperm DNA kırıklarının idiopatik infertilite nedenlerinden biri olduğunun kanıtıdır. Çalışmamızda AMH'nin Kruger morfolojisi ve sperm DNA kırıklarıyla ilişkisi bulunmamıştır.

Anahtar kelimeler: Sperm, DNA, Anti Müllerian Hormon, TUNEL

Bu çalışmada PAÜ Bilimsel Araştırma Projeleri Koordinasyon Birimi tarafından desteklenmiştir (Proje no:2018SABE013)

ABSTRACT**RELATIONSHIP OF SEMINAL PLASMA ANTI MULLERIAN HORMONE CONCENTRATION WITH SPERM MORPHOLOGY AND SPERM DNA DAMAGE**

TURHAN, GÜRKAN

M.SC Thesis in Histology and Embryology

Supervisor: Ast. Prof. Nazlı ÇİL

January 2020, 31 Pages

In this thesis, we aimed to compare seminal Anti Müllerian Hormone (AMH) levels with head, neck and tail anomalies and normal morphology sperm according to Kruger morphological classification. We also analyzed the relationship between these parameters and sperm DNA fragmentation studied by *Terminal deoxynucleotidyl transferase dUTP nick end labeling (TUNEL)* assay.

Semen and blood samples collected from volunteer patients. According to semen analysis results, patients were divided into four groups as normozoospermia (n=46), oligoasthenoteratozoospermia (n=18), azospermia (n=19) and teratozoospermia (n=68). Blood FSH, LH and Testosterone levels were measured biochemically and blood and semen AMH levels were measured by ELISA. TUNEL staining was performed on smear preparations prepared from ejaculates of patients and apoptotic index was calculated. Appropriate statistical analysis was carried out and the p-value was set to < 0.05 for statistical significance.

Sperm volume was significantly lower in the azoospermic group compared to the normozoospermic group (p=0,001). Total motile sperm count and total progressively motile sperm count were statistically higher in the normozoospermic group than in all other groups. The immotile sperm ratio was found to be significantly higher in the *oligoasthenoteratozoospermic* group. In the morphological evaluation of sperm performed according to Kruger strict criteria, the head anomaly was found to be significantly higher in the teratozoospermic group (p=0,001). A negative correlation between head anomaly rate and TUNEL (+) cell presence was found in these patients. Also, there was a positive correlation between neck and tail anomaly and TUNEL (+) cell presence. FSH and LH levels were significantly higher in the azoospermic group. Blood and seminal plasma AMH levels were most elevated in the azoospermic group and were statistically significant. The high number of TUNEL positive cells in normoozoospermic patients indicates that sperm DNA damage may also occur in subjects with normal sperm parameters coming to IVF Centers. This is proof that sperm DNA damage is one of the causes of idiopathic infertility. In our study, we couldn't find any association between seminal plasma AMH was not associated with sperm morphology and sperm DNA damage.

Keywords: Sperm, DNA, Anti Mullerian Hormone, TUNEL

This study was supported by Pamukkale University Scientific Research Projects Coordination Unit through project numbers 2018SABE013

TEŞEKKÜRLER

Yüksek lisans tezimin yazım aşamasında bana her konuda yardımcı olan, deneyim tecrübe ve bilgilerini benimle paylaşan, tezin her aşamasında desteğini esirgemeyen tez danışmanım Pamukkale Üniversitesi Tıp Fakültesi Histoloji ve Embriyoloji Anabilim Dalı öğretim Üyesi Dr. Öğr. Üyesi Nazlı ÇİL'e, tezin yazım aşamasında bilgi ve deneyimleri bizimle paylaşan Pamukkale Üniversitesi Histoloji ve Embriyoloji Anabilim Dalı Başkanı ve Öğretim Üyesi Prof. Dr. Gülçin METE'ye sonsuz saygı ve teşekkürlerimi sunarım.

Tez çalışmaları sırasında bilgi ve deneyimlerini bizimle paylaşan Pamukkale Üniversitesi Kadın Hastalıkları ve Doğum Anabilim Dalı Başkanı ve Öğretim Üyesi Prof. Dr. İbrahim Veysel FENKÇİ'ye, Pamukkale Üniversitesi Kadın Hastalıkları ve Doğum Anabilim Öğretim Üyesi Dr. Öğr. Üyesi Cihan KABUKÇU'ya, Pamukkale Üniversitesi Üroloji Anabilim Dalı Öğretim Üyesi Prof. Dr. Tahir TURAN'a, saygı ve teşekkürlerimi sunarım.

Tez çalışmalarım ve deneyin yürütülmesi sırasında bana destek olan Arş. Gör. Semih TAN'a, Arş. Gör. Emine TURAL'a, Araş Gör Mutlu YAKA'ya, Arş. Gör. Hatice Şiyzen ÇOBAN'a, Arş. Gör. Mücehit SEÇME'ye, Arş. Gör. Fatih ALTINTAŞ'a ve Nazire Gül NEŞET'e, Histoloji ve Embriyoloji Anabilim Dalı çalışanlarına ve emeği geçen herkese teşekkür ederim.

Ayrıca hayatım boyunca benden desteklerini ve sevgilerini esirgemeyen, varlıklarıyla sonsuz güç aldığım aileme, eşim Güliz TURHAN'a ve kızım Elif Sare TURHAN'a sonsuz teşekkürlerimi sunarım.

İÇİNDEKİLER

ÖZET	III
ABSTRACT	VI
TEŞEKKÜRLER	VII
İÇİNDEKİLER	VIII
ŞEKİLLER DİZİNİ	X
TABLolar DİZİNİ	XI
SİMGELER VE KISALTMALAR	XII
1. GİRİŞ	1
1.1. Amaç:.....	1
2. KURAMSAL BİLGİLER VE LİTERATÜR TARAMASI	2
2.1. Testis:	2
2.1.1. Testis gelişimi:.....	2
2.1.2. Testis histolojisi:.....	3
2.1.2.1. Semifer tübüller:	4
2.1.2.2. Sertoli Hücreleri:.....	4
2.1.2.3. Spermatogonik hücreler:	4
2.1.2.3.1. Spermatogonyal faz:	5
2.1.2.3.2. Spermatozit fazı:	5
2.1.2.3.3. Spermatozid (spermiyogenez) fazı:	6
2.2. Semen:.....	7
2.3. Hormonlar:	8
2.4. DNA hasarı:.....	9
2.4.1. DNA hasarını değerlendiren testler:	10
2.4.1.1. Komet (tek hücre elektroforez) yöntemi:	10
2.4.1.2. TUNEL (Terminal Uridine Nick-End Labeling) yöntemi:	10
2.4.1.3. Sperm kromatin yapı analizi-Sperm Chromatin Structure Assay (SCSA):	11

2.4.1.4. Halo sperm yöntemi-Sperm Chromatin Dispersiyonu (SCD):.....	11
2.5 Hipotez:.....	11
3. GEREÇ VE YÖNTEMLER:.....	12
3.1. Semen analizi:.....	12
3.2. AMH testi:.....	14
3.2.1. Kimyasalların hazırlanması:	14
3.2.2.ELİSA yöntemi	15
3.4. TUNEL BOYAMA:	16
3.5. İstatiksel analiz:	17
4. BULGULAR:	18
4.1. Hormon analizi sonuçları:	19
5.TARTIŞMA	24
6.SONUÇ	27
7. KAYNAKLAR	28
8. ÖZGEÇMİŞ	31
9. EKLER	32

ŞEKİLLER VE GRAFİKLER DİZİNİ

Şekil 2. 1 Normal sperm görüntüsü,.....	7
Şekil 3. 1 Sperm morfolojik değerlendirilmesi.....	14
Grafik 4. 1 Grupların kan AMH düzeyleri.....	20
Grafik 4. 2 Grupların semem AMH düzeyleri.....	21
Grafik 4. 3 Gruplar arası TUNEL (+) apoptotik hücre değerlendirmesinin grafiksel gösterimi.....	23
Şekil 4. 1 TUNEL boyama.....	23

TABLolar DİZİNİ

Tablo 2. 1 Dünya sađlık örgütünün 2010 yılı sonrası verilerine göre semenin karakteristik alt referans limitleri.....	7
Tablo 4. 1 Gruplar arası sperm parametrelerinin istatistiksel sonuçları.....	18
Tablo4. 2 Gruplar arası Kruger kriterlerine göre normal,baş,boyun ve kuyruk anomalilerinin istatistiksel değerleri	19
Tablo 4. 3 Gruplar arası FSH, LH, testosteron, AMH ve TUNEL değerlerinin istatistiksel analizi	22

SİMGELER VE KISALTMALAR

AMH.....	Anti Müllerian Hormon
AI.....	Apopitotik indeks
DAB.....	Diaminobenzidin
DNA.....	Deoksiribo Nükleik Asit
dUTP.....	Deoksiüridin Trifosfat
ELİSA.....	Enziyme Linked Immuno Sorbet Assay
Fgf-9.....	Fibroblast büyüme faktörü 9
FSH.....	Folikül Stimüle Edici Hormon
Gn-RH.....	Gonodotropin Serbestleyici Hormon
HRP.....	Horse Radish Peroxidase
H ₂ O ₂	Hidrojen peroksit
IVF.....	İn Vitro Fertilizasyon
KOMET.....	Tek hücre elektroforez
LH.....	Lüteinizan Hormon
MAR.....	Mixed Antiglobin Reaction
Mouse anti-DIG.....	Fare anti-digoxigenin
NP.....	Non progresif hareketli
PBS.....	Fosfat Buffered Salin
PR.....	Progresif hareketli
p53.....	protein 53
SCD.....	Sperm Kromatin Dispersiyonu
SCSA.....	Sperm Kromatin Structure Assay
Sox-9 geni	Anti Müllerian Hormonun sentezinden sorumlu gen bölgesi
SPSS.....	Sosyal bilimler için istatistik programı (Statiscal package social scences)
SRY.....	Y kromozomu üzerindeki cinsiyet belirleyici bölge

TDF.....	Testis Belirleyici Faktör
TdT.....	Terminal deoksinükleotidil transferaz
TUNEL.....	Terminal Uridine Nick End Labeling
Tip Ad spermatogonyum ..	Tip A (dark) koyu spermatogonyum
Tip Ap spermatogonyum...	Tip A (pale) açık spermatogonyum
WHO.....	Dünya Sağlık Örgütü

1. GİRİŞ

İnfertilite dünya üzerindeki çiftlerin yaklaşık dörtte birini etkilemektedir. Bu vakaların yarısı erkek faktörlerinden kaynaklanmaktadır. Bununla birlikte erkek kaynaklı infertilite nedenlerinin %50'si hala daha tam olarak belirlenememiştir. Bu alanda yapılan çalışmaların çoğu daha kaliteli spermlerin eldesine yöneliktir. Daha kaliteli sperm eldesi için günümüzde uygulanan yöntemler olmasına karşın bunlar yeterli değildir ve yeni yöntemlere ihtiyaç duyulmaktadır (Singh vd, 2011).

Sperm hücreleri genetik materyalini gelecek nesillere aktaran önemli unsurların parçasıdır. Bu yüzden sperm DNA'sı ile ilgili yapılan çalışmalar daha da önem kazanmaktadır. Spermlerde DNA hasarının belirlenmesi, semen analizinde son yıllarda kullanılmaya başlanmış, maliyetli ve süreç alan bir testtir.

DNA hasarının daha kolay belirleneceği yeni veya daha basit testlere ya da ek belirteçlere ihtiyaç vardır.

Anti Müllarian Hormon kadınlarda yumurta rezervini gösterdiği ve aynı zamanda çeşitli hastalıklarla olan ilişkisi nedeniyle rutin olarak kullanılan testler arasında yerini almaktadır. Günümüzde AMH düzeylerinin belirlenmesi tanı, tedavi planlama gibi işlemler öncesi tercih edilmektedir. AMH ölçümü basit bir test olup güvenilirliği yüksektir.

Bazı küçük ölçekli çalışmalarda erkeklerde Anti Müllarian Hormonu ile sperm motilitesi arasında ilişkili olduğunu gösteren sonuçlar bulunmuştur (Fujisawa vd, 2002).

1.1. Amaç:

AMH'nın erkeklerde sperm parametreleri ve sperm DNA kırıkları ile olası ilişkisinin araştırılması amaçlanmıştır. Sperm DNA kırıklarıyla, AMH arasında ilişki olması halinde referans değerlerin elde edilmesi için yeni çalışmaların da önünün açılması hedeflenmiştir.

2. KURAMSAL BİLGİLER VE LİTERATÜR TARAMASI

2.1. Testis:

Hem endokrin hem de ekzokrin görevi vardır. Çift halinde bulunur. Vücut dışına konumlanmıştır. Skrotum denilen bir yapı içerisinde yer alan erkek üreme sistemi organıdır (Ovalle WK ve Nahirney PC 2009).

2.1.1. Testis gelişimi:

Fertilizasyondan sonra X veya Y kromozomunun bulunmasıyla cinsiyet genetik olarak belirlenirken, testis gelişimi embriyonik gelişimin yedinci haftasından sonra başlar (Ross MH ve Pawlina 2016). Genital sistem daha erken dönemde her iki cinsiyette birbirine benzerdir (Moore KL vd 2016).

Farklılaşmamış gonad dokuları üriner sistem ile yakın ilişkili olarak gelişir ve üç kaynaktan köken alırlar.

- Ara mezoderm: Posterior abdominal duvarda ara mezoderm ürogenital kabartılar olarak bilinen çıkıntılar oluşturur. Ara mezodermal hücreler Leydig hücrelerinin ve miyoid hücrelerin kaynağıdır.
- Mezodermal epitel: Sertoli hücreleri mezodermal epitelden köken alır ve bu hücreler ürogenital kabartıları döşer.
- Primordiyal germ hücreleri: Yolk kesesi duvarında gelişen germ hücreleri ürogenital kabartılardan oluşan gonadlara göçerler ve burada bölünerek spermatogonyumlara farklılaşırlar.

Farklılaşmamış gonadların gelişiminin ilk safhaları mezonefrozun mediyalinde, mezotelyal bir kalınlaşma ile birlikte embriyonun 5. haftasında gonadal kabartı olarak ortaya çıkar. Primordial germ hücreleri, gonadal kabartılardaki mezodermal hücreleri ve epiteli prolifer ederek primer seks kordonlarının oluşumunu başlatır. Bu kordonlar, altında bulunan mezenşim içerisine doğru büyürler. Farklanmamış gonadlar, dışta korteks içte de medulla adı verilen yapılardan oluşmaktadır. Embriyonun XX seks kromozomlarını taşıması korteksin gelişmesine ve gonadların ovaryum yönünde farklılaşmasına, XY seks kromozomlarını taşıması medullanın gelişmesine ve gonadların testise farklılaşmasına neden olur.

Erkek fenotipin gelişmesi Y kromozomu üzerinde yer alan SRY geninden TDF (testis belirleyici faktör) ile testiküler farklılaşma sağlanmaktadır. Fgf-9 ve Sox-9 genlerinin ekspresyonu ile seminifer kordonların oluşumu sağlanır.

Oluşan seminifer kordonlar TDF etkisi ile düz tübülleri, düz tübüllerin anastamozu ile de rete testis oluşturur. Seminifer tübüller, intertisyel hücreleri (Leyding hücreleri) oluşturan mezenkimden ayrıdır. 8. haftadan itibaren testosteron ve dihidrotestosteron salgılanmaya başlar.

Fetal testislerden üretilen testosteron, dihidrotestosteron ve Anti Müllerian Hormonlarının etkisi ile 7. haftadan başlayan erkek genital sistem gelişimi olaylanır.

Testosteron 8 ile 12. Haftalardaki periyotta en yüksek değere ulaşır. Ayrıca seminifer tübüllerdeki sertoli hücreleri tarafından salgılanan Anti Müllerian Hormonu uterus ve tuba uterus farklılaşmasını baskılar. Bu hormon düzeyi puberteye kadar yüksek seviyede kalırken puberteden sonra seviyesi düşüşe geçer.

Seminifer tübüller puberteye kadar solid halde kalır, puberteden sonra lümenli yapı oluşur. Seminifer tübüllerde iki tip hücre bulunur. Bunlar sertoli ve spermatogonyum hücreleridir (Ross MH ve Pawlina 2016, Moore KL vd 2016).

2.1.2. Testis histolojisi:

Çift halinde bulunan oval şekilli testisler dıştan tunika albuginea adı verilen beyaz sıkı fibroelastik bir kapsül ile çevrilidir. Daha dış katmanda tunika vajinalis kapsülü ile sarılı olarak skrotum içerisinde asılı halde yer alır.

Tunika albuginea tabakasının iç kısmında daha gevşek bağ dokusu olan tunika vasküloza yer alır. Bu tabakada kan damarları bulunur. Bu tabakalardan uzanan septumlar ile her bir testis yaklaşık 250 adet lobüllere ayrılır. Her lobül, kıvrımlı histolojik kesitlerde tam olarak gözlenemeyen 1 ile 4 arası seminifer tübülleri ayrıca tübüller arası bağ dokusu ve leyding (intertisyel) hücreleri içerir. Tübüllerin uç kısımları daha düz yapıda olan düz tübülleri oluşturur. Düz tübüller birbirleri ile anastamoz yaparak rete testisleri meydana getirir. Rete testisler de birleşerek 6 ile 8 arasında duktuli efferentes oluşur. Duktuli efferentes ise epididimisin proksimal kısmına bağlanır. Böylece seminifer tübüllerde üretilen sperm hücreleri ve tübüler sıvısı epididimise kadar iletilmesini sağlayan tübüler organizasyonu oluşturur (Ross MH ve Pawlina 2016, Ovalle WK ve Nahirney PC 2009).

2.1.2.1. Seminifer t b ller:

Tunika propria tarafından evrelenen seminifer epitelden oluřur. Bu epitel iki tip h creden meydana gelir. Bunlar;

2.1.2.2.Sertoli H creleri:

T b l n bazalinden l menine kadar uzanan prizmatik replike olmayan h crelerdir. Sertoli h crelerinin n kleusları  kromatik n kleuslu genellikle oval ya da  gen Őekli de olabilen yapıdadır. Sertoli h crelerinin b l nmesi puberteye kadar gerekleřir. Puberte sonrası h cre b l nmesi durur. Sertoli h creleri spermatogonyumları ve geliřmekte olan spermleri evreleyen h crelerdir.

Sertoli h crelerinin g revleri:

- Geliřmekte olan sperm h crelerine fiziksel ve metabolik destek saėlar.
- Sertoli-sertoli sıkı baėlantıları ile kan testis bariyerini oluřturarak geliřen sperm h crelerini otoimm n yanıtta korur.
- Sperm rezid el cisimlerini ve geliřemeyen anormal sperm h crelerini fagosite ederek ortadan kaldırır.
- Seminal sıvıya da katılan fruktoz bakımından zengin h crelerin tařınmasını kolaylařtıran sıvı salgılar.
- İnhibin, transferrin, androjen baėlayıcı hormon ve Anti M llerian Hormonu sentezler.

2.1.2.3. Spermatogenik h creler:

Spermatogonyumlar ve bu h crelerden geliřen sperm h creleridir. Geliřim safhalarına g re spermatogonyumlar ve geliřen sperm h creleri t b l bazalinden l mene doėru ok katlı seminifer t b l epitelini oluřturur. Geliřimin ileri safhasına sahip h creler l mene yakın h creler iken daha erken safhalara sahip h creler bazale yakın konumda yer alır. Geliřimini tamamlayıp olgunlařan sperm h creleri serbest halde l mene bırakılır. Bu sperm geliřimi  zel olarak spermatogenez olarak adlandırılır (Ross MH ve Pawlina 2016, Ovalle WK ve Nahirney PC 2009).

Puberteden kısa bir s re  nce bařlayıp yařam boyu devam eden bir olaydır.   fazda incelenebilir.

Spermatogonyal faz: Spermatogonyumlar mitoz bölünmeler geçirerek kendi yerine geçecek ve farklılaşarak spermatozoid hücrelerinin oluşturulduğu fazdır.

Spermatozoid fazı: Spermatozoidlerin mayoz bölünme geçirdikleri sonuçta 4 hücre oluşturdukları safhadır.

Spermatid (spermiyogenez) fazı: Spermatidlerin olgun sperm hücrelerine dönüştüğü fazdır.

2.1.2.3.1. Spermatogonyal faz:

Spermatogonyum kök hücrelerini seri mitoz bölünmelerle kendi yerine geçecek yeni kök hücreleri ve gelişecek spermatogonyumları oluşturduğu fazdır.

Rutin histolojik preparatlarda nükleus görünümlerine göre 3 tip olarak sınıflandırılmaktadır.

1. Tip A koyu [*type A dark* (Ad)] spermatogonyumlar, ince granüllü kromatinli, yoğun bazofilik, oval nükleuslu hücrelerdir. Semifer epitelin kök hücresi olduğu düşünülen hücrelerdir. Mitoz bölünmeler ile yeni tip Ad ve tip Ap spermatogonyumları oluşturur.
2. Tip A açık [*type A pale* (Ap)] spermatogonyumlar, açık renkli boyanan ince kromatinli oval nükleuslu hücrelerdir. Seri birkaç mitoz bölünmeler geçirerek sayılarını artırır
3. Tip B spermatogonyumlar, yuvarlak nükleusa sahip merkezi nükleolusun çevresinde geniş kümeler oluşturan yoğun kromatinleri bulunan hücrelerdir.

2.1.2.3.2. Spermatozoid fazı:

Tip B spermatogonyumlardan oluşan primer spermatozoidlerin 2 mayotik bölünme ile 4 sayıda haploid hücrelerin olduğu ve ayrıca genetik çeşitliliğin gerçekleştiği fazdır.

Oluşan primer spermatozoidler mayoz bölünme öncesi DNA'sını replike ederler. Böylece primer spermatozoidte normal sayıda kromozom (2n) ve iki katı miktarda DNA (4d) içerir.

Mayoz 1 bölünmesi ile bölünen hücrelerdeki diploid (2n) kromozom sayıları yarıya inerek haploid (n) sayıya ulaşır. Crossing-over olarak adlandırılan homolog kromozomlarda parça değişiminin gerçekleştiği homolog kromozomların birbirinden ayrıldığı mayoz 1 bölünmesi ile haploid (n) sayıda kromozomlu ve çift (2d) kromatidli sekonder spermatozoidler oluşur. Mayoz 2'den önce DNA replikasyonu olmadığı için mayoz 2 bölünmesinde de çift kromatidlerin ayrıldığı hücre bölünmesi gerçekleşir. Böylece haploid (n) sayıda ve tek (d) kromatidli sekonder spermatozoidler oluşur.

2.1.2.3.3. Spermatid (spermiyogenez) fazı:

Hücre bölünmesi tamamlanan sekonder spermatositlerin olgun sperm hücrelerine farklılaştığı evredir. Yeniden şekillenmenin olduğu bu evre 4 fazda incelenebilir.

Golgi fazı: Çok sayıda golgi kompleksinde oluşan preakrozomal granüllerin oluşturduğu nükleusa komşu akrozomal veziküllerin olduğu ve akrozomal vezikülün içeriğinin genişleyip arttığı evredir. Aynı zamanda akrozomun bulunduğu nükleusun arka kutbuna sentriol yerleşerek plazma zarı ile dik bir açı yapacak şekilde spermin kuyruğunu oluşumunu başlatır.

Kep fazı: Nükleus sıkı paketlenip içeriğindeki porları kaybedip yoğunlaşırken, oluşmaya devam eden akrozomal vezikül nükleusun ön kısmına yayılır. Akrozomal kep oluşur.

Akrozom fazı: Bu faz da spermatit yeniden hizalanması oluşur. Gelişen kuyruk bazale doğru olan konumundan lümene doğru döner. Sıkılaştıran sperm başı iyice sertoli hücresi içeresine gömülerek nükleusu uzar, yassılaştır. Akrozom nükleusa komşu ön kısımda pozisyon alır. Sitoplazma geriye doğru itilerek sitoplazmik mikrotübüllerden manşet oluşur.

Mitokondriler sperm kuyruğunun boyun kısmında göç ederek oluşan kuyruk ile kılıf arasında heliks yapacak şekilde konumlanırlar.

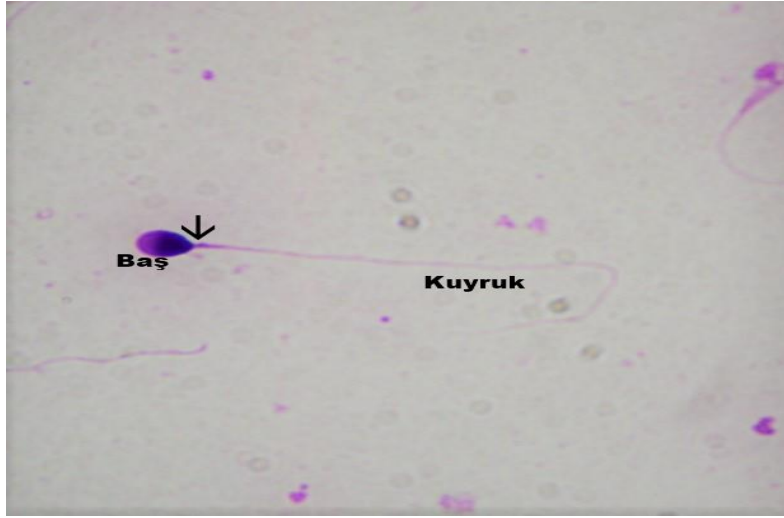
Olgunlaşma fazı: Spermatidin yeni bir morfolojiye kavuştuğu bu fazda fazla olan sitoplazmik veziküller atılır. Tip Ad spermatogonyumdan itibaren olgun sperm oluşumunun bu fazına kadar devam eden, hücre bölünmesi sonrası oluşan hücreler arası sitoplazmik köprüler, rezidüel cisimlerin olgun spermelerden ayrılmasında rezidüel cisimleri birbirine bağlar. Bu sayede bağımsız olgun sperm hücreleri lümene bırakılır (Moore KL vd 2009, Ovalle WK ve Nahirney PC 2009).

Olgunlaşmış seminifer tübülün lümenine bırakılan olgun sperm hücreleri hareketsizdirler. Seminifer tübülün sıvısı ile önce rete testise oradan duktus efferentese yönlendirilen spermeler, ejakülasyonla atılmak üzere epididimiste depolanırlar. Ayrıca duktus epididimise geçen sperm hücreleri hareketlilik ve oositi fertilize etme yeteneği kazanırlar. Androjen bağımlısı matür sperm hücreleri epididimiste yüzey-ilişki dekapasitasyon faktörü içeren epididimal sıvı ile modifiye olur. Dekapasitasyon adı verilen bu olayda, spermelerin fertilize etme yeteneği geri dönüşümlü olarak inhibe edilir. Spermeler dişi üreme kanalında fertilizasyondan önce kapasitasyon sırasında fertilize etme yeteneğini geri kazanır (Moore KL vd 2016).

2.2. Semen:

Semen; testisten gelen spermleri ve sıvıları, epididimis, duktus deferens, prostat, vezikula seminalis ve bülboüretal bezlerden gelen salgı ürünlerini içermektedir. Semen kadın genital sistemindeki asidik ortama karşı hafif bazik özelliğindedir.

Ejakülasyonla atılan normal semen yaklaşık 3 ml hacimdedir. Her mililitresinde 100 milyon sperm içerir ve bu hücrelerin %75'i motil spermlerdir (Moore KL vd 2016).



Şekil 2. 1 Normal sperm görüntüsü, (ok) boyun. Diff-Quick boyama 100X

Tablo 2 1 Dünya Sağlık Örgütü'nün 2010 yılı sonrası verilerine göre semenin karakteristik alt referans limitleri şöyledir:

<u>Parametre</u>	<u>Alt referans limiti</u>
• Semen hacmi (ml)	1,5
• Toplam sperm sayısı (10^6 /ejakulat)	39
• Sperm konsantrasyonu (10^6 /ml)	15
• Total motilite (PR+NP,%)	40
• İleriye doğru hareketlilik (PR,%)	32
• Vitalite (canlı sperm,%)	58
• Sperm morfolojisi (normal formlar,%)	4
<u>Uzlaşılan diğer eşik değerler</u>	
• pH	$\geq 7,2$
• Peroksidaz pozitif lökositler (10^6 /ml)	$< 1,0$
• MAR testi (partiküllere bağlı hareketli spermler,%)	< 50

- İmmunobead test (boncukların bağlandığı hareketli spermeler,%) <50
- Seminal çinko ($\mu\text{mol/ ejakülat}$) $\geq 2,4$
- Seminal fruktoz ($\mu\text{mol/ ejakülat}$) ≥ 13
- Seminal nötral glikozidaz (mU/ ejakülat) ≥ 20

Yukarıda verilen alt referans değerler, partnerleri 12 ay ve daha kısa sürede gebe kalmış fertil erkeklerin semen kalitesi referans alınarak belirlenmiştir. Üç kıtada ve sekiz ülkede yapılan yaklaşık 400-1900 semen numunesinden elde edilen veriler kullanılmıştır (WHO laboratuvar el kitabı, 2010).

2.3. Hormonlar:

LH ve FSH hormonları: Erkek ve kadında cinsel işlevin kontrolü büyük oranda hipotalamustan salınan *gonadotropin-serbestletici hormon* (Gn-RH) salgısı ile başlar. Bu hormon hipofizin ön lobunu uyararak gonodotropin adı verilen iki hormonun salınmasını sağlar. Bunlar *luteinizan hormon* (LH) ve *folikül stimüle edici hormondur* (FSH).

LH: Testislerin interstisiyel leyding hücrelerinden testosteronun salgılanması hipofizden salınan LH ile sağlanır. Leyding hücrelerini salgıladığı testosteron hormonunun kandaki oranı arttıkça, hipotalamusa etkisi sonucu GnRH salınımı azalır. Dolaylı olarak LH ve FSH salınımı da azalmış olur.

FSH: Seminifer tübüllerde, sertoli hücrelerine bağlanarak hücrelerin büyümesini ve sertoli hücrelerinin spermatogenetik maddeleri salgılamasına neden olur. Aynı zamanda leyding hücrelerinin sağladığı testosteron da spermatogenezde trofik etkiye sahiptir. Spermatogenez için FSH ve testosteron da gereklidir. Sertoli hücrelerinin salgıladığı bir diğer hormon inhibin hormonu, sertoli hücrelerinin salgısının artması ile de hipofiz üzerinde etkili olarak FSH salınımı azaltır. Böylece fazla sperm üretimi dengelenmiş olur.

Testosteron: sperm üretimini teşvik edici bir hormon olması dışında pek çok işlevi vardır. Bunlar;

- Fetal dönemde erkek vücut özelliklerinin gelişiminden sorumludur.
- Testislerin skrotuma inmesini sağlar.
- Yetişkin erkeklerde birincil ve ikincil cinsiyet özelliklerinin gelişimini sağlar.
- Vücut kıllarının dağılımında etkilidir.

- Erkek tipi kelliğe neden olur.
- Deri kalınlaşmasına neden olur.
- Kas gelişimini uyarır.
- Kemik büyümesini ve kalsiyum depolanmasını artırır.
- Bazal metabolizmayı artırır
- Eritrositler üzerine arttırıcı etkisi vardır.
- Ayrıca elektrolitler ve su dengesi üzerine de etkisi vardır (Hall EJ 2017).

AMH (Anti Müllerian Hormon): Glikoprotein yapısında bir hormondur. İlk olarak fetal testislerdeki sertoli hücreleri tarafından salınmaya başlayan ve puberteye kadar yüksek seviyelerde salınmaya devam eden bir hormondur. Erkelerde fetal dönemde Anti Müllerian Hormonu müllerian kanalın gelişimini inhibe ederken, kadınlarda folikül gelişiminin inhibisyonunda kullanılır.

Kadınlarda AMH, primordial, preantral ve 4 mm' altındaki antral foliküllerden FSH'tan bağımsız olarak salgılanır. AMH kadın folikül gelişimi ve dolaylı olarak ovaryum rezervi hakkında belirteç olarak kullanılmaktadır (Duru vd, 2008). Ayrıca AMH sperm hareketliliği ile de ilişkili olduğu J.M. Andersen ve arkadaşları tarafından belirtilmiştir (Andersen vd 2016)

2.4. DNA hasarı:

Sperm DNA'sı vücut hücrelerine göre oldukça kompakt, sıkıştırılmış bir organizasyonda bulunur. Sperm hücrelerinde yapısı gereği yeterli alan bulunmadığı için somatik hücrelerdeki paketleme yapıları olan histonların yerine daha sıkı paketleme sistemlerine ihtiyaç duyulur.

Sperm DNA iplikçikleri arjinince zengin protamin denilen protein yapıları tarafından paketlenir. Böylelikle sperm DNA paketlenme birimi olan toroidler oluşur. Toroid katlantılar arasındaki moleküller arasında çapraz bağlantılar ile DNA daha da sıkılaşır.

Sperm hücrelerinin morfolojisi ve motilitesi iyi olmasına rağmen DNA hasarı olması mümkündür.

DNA fragmantasyonu, sperm DNA'sındaki hasarlar ve genomik kararsızlıklar sonucu görülür. Fragmantasyon, genellikle sperm DNA'sında tek ve çift sarmal kopması ile oluşur. Sigara, radyasyon, kemoterapi gibi çevresel koşulların yanında, lökospemi, varikosel ve kanser gibi patolojik ve fizyolojik olguların da etkili olduğu bilinmektedir. Ayrıca sperm dondurma işlemlerinde de fragmantasyon oluşabilmektedir.

Bu anomaliler; kromatin paketlenme anomalileri, oksidatif strese veya radyasyona bağlı DNA kırıkları, apoptozis, kromozomal hasarlar olarak 4 sınıfta toplanabilir.

DNA paketlenmesi esnasında katlanmalar sırasındaki kıvrım ve burkulmaların şiddeti ile sperm DNA kırıkları oluşabilir (Yüksel, 2019).

Ayrıca seminal plazmada reaktif oksijen türlerine karşı antioksidanlar olmasına rağmen, akrozom reaksiyonları, kapasitasyon ve matürasyon gibi aşamalarda aşırı reaktif oksijen türleri açığa çıkabilir ve bunun sonucu olarak da DNA hasarı oluşabilir.

Testislerde oluşan sperm hücrelerinin miktarının aşırı artmasını önlemek ve anormal spermlerin imhası için sperm hücrelerinde apoptotik yollar vardır. Hücre apoptotik yoldan kaçarak abortif apoptozis adı verilen semedeki DNA hasarları spermleri oluşturabilir.

Bazı erkeklerde Y kromozomuna bağlı mikrodelesyonlar sperm yapımındaki DNA hasarına yol açabilir. Bu nedenle de sperm sayısında düşüş ve DNA hasarı görülebilir.

2.4.1. DNA hasarını değerlendiren testler:

DNA Hasarının belirlenmesinde;

TUNEL (Terminal Uridine Nick-End Labeling), SCSA (Sperm kromatin yapı analizi-Sperm Chromatin Structure Assay), SCD (Halo sperm yöntemi-Sperm Chromatin Dispersiyonu), KOMET (tek hücre elektroforez) ve Toluidine Blue gibi boyama yöntemleri kullanılabilir.

2.4.1.1. Komet (tek hücre elektroforez) yöntemi:

Sperm DNA kırıklarının doğrudan değerlendirildiği yöntemdir. Alkali pH'lı tampon ortamında DNA moleküllerinin ortaya çıkarılmasından sonra farklı molekül ağırlıklı DNA moleküllerinin elektriksel alanda farklı göç etmeleri prensibine dayanır. Hasarsız DNA'lar elektroforezde kuyruk oluşturmazken, hasarlı DNA'lar ise farklı molekül ağırlıklarından dolayı farklı hareket edeceği için kuyruklu yıldız şeklinde görüntü oluşturur. Bu sayede DNA hasarlı spermler tespit edilebilir.

2.4.1.2. TUNEL (Terminal Uridine Nick-End Labeling) yöntemi:

Terminal Deoxynükleotidil Transferaz (TdT) denilen DNA polimeraz enziminden faydalanılır. Bu enzim tek veya çift zincirli DNA 3'-hidroksil gruplarına rastgele bağlanarak deoksiribonükleotidler (dUTP) oluşturur. Bu oluşan dUTP'ler etiketlenerek görüntüleme yapılır. Sonuçlar yüzde olarak hesaplanır.

2.4.1.3. Sperm kromatin yapı analizi-Sperm Chromatin Structure Assay (SCSA):

Bu yöntem anormal yapılı spermlerdeki DNA'ların ısı ve asit denatürasyonuna daha yatkın olduğu prensibine dayanır. Akridin orange boyasının metakromatik özelliğini kullanan SCSA sperm DNA'sının in situ asit ya da ısı kaynaklı denatürasyonunu ölçer.

2.4.1.4. Halo sperm yöntemi-Sperm Chromatin Dispersiyonu (SCD):

SCD testi DNA kırıklarını direk olarak tespit eder. Lama aktarılan sperm agaroz matriksine daldırılır, denatüre etmek için asit çözeltisi kullanılır. Membran ve proteinler uzaklaştırıldıktan sonra boyama yapılarak görüntülenir (Yüksel, 2019).

2.5 Hipotez:

Hipotez 1: Kan ve seminal AMH düzeyleri erkeklerde sperm parametreleriyle ilişkilidir.

Hipotez 2: TUNEL boyamayla saptanan DNA fragmantasyon artmasıyla sperm morfolojisi bozulur ve seminal AMH miktarı düşer.

3. GEREÇ VE YÖNTEMLER:

Hastalardan örneklerin alınması:

Pamukkale Üniversitesi Hastanesi Androloji Laboratuvarına semen analizi için gelen hastalardan 60116787-020/8324 sayılı 30.01.2018 tarihli, 03 sayılı girişimsel olmayan klinik araştırmalar etik kurul onayı ile gönüllü hastalardan semen numuneleri alındı. Geçmiş öyküsünde kriptorşidizm, kemoterapi ve kanser tedavisi gören hastalar çalışma dışında bırakıldı.

Semen örnekleri, Dünya Sağlık Örgütü'nün "WHO laboratuvar el kitabı insan semeninin incelenmesi ve işlemlerden geçirilmesi" adlı kitapta anlatılan kurallar çerçevesinde değerlendirildi. Semen analizi sonuçlarına göre hastalar 4 gruba ayrıldı. Normozoospermi (n=46), oligoastenoteratozoospermi (n=18), azospermi (n=19), teratozoospermi (n=68) olarak belirlenen hasta gruplarının semen analizleri yapıldı.

3.1. Semen analizi:

Laboratuvara yakın özel bir odada ejakülasyon yöntemi ile alınan semen numuneleri sperm için toksik olmayan steril kaplara alındı. İlk 15 dakika içerisinde 37C°'lik tablaya alınarak likefiye olması beklendi. Normal semen numunesi ilk 15 dakika içerisinde likefiye olarak analiz için uygun hale gelir. 15 dakika içerisinde likefiye olmayan semen numunelerinin yarım saat içinde likefiye olması da normal olarak not edildi. Yarım saatten uzun süren likefaksiyon süreleri kaydedildi ve semen likefaksiyonu için kimyasal işlem uygulandı. Eşit miktarda fizyolojik medyum fosfat-tamponlu salin kullanılarak likefiye edildi. Semen analizininin sperm konsantrasyonu hesaplanırken bu dilüsyon oranı da hesap edildi.

Likefiye olan sperm numunelerinin ilk 1 saat içerisinde viskozite, volüm, sperm konsantrasyonu, canlılık, pH ölçümü, motilite ve Kruger morfolojisi için ıslak yayma preparatlarının hazırlanması işlemleri yapıldı.

Semen analizi için özel olarak üretilmiş dereceli sperm toplama kaplarına alınan semenin hacmi ölçüldü. Renk ve görünüm değerlendirildi. Semen numunesi toksik olmayan pipetler yardımı ile iyice karıştırıldı ve viskozitesi kontrol edildi. Viskoz olan semen numunesi hafifçe pipetlenerek çözülmesi sağlandı. Çözülmeyen numunelerde likefaksiyon çözme yöntemi uygulandı ve viskozite not edildi. Viskozite için eşik değer semenin damlatma esnasında 2 cm'den daha uzun uzamalar yapması olarak kabul edildi.

Sperm sayımı için uygun hale gelen semen numunesi sperm sayımı için özel geliştirilmiş olan Makler kamarasına damlatılarak sayıldı. Sayım için oluşturulan karelerdeki hücreler hareketli, hareketsiz ve yerinde hareketli olarak sınıflandırılıp sayım tamamlandı. Hacmi bilinen sayım alanı sayesinde toplam sperm sayısı, motilite, motil sperm sayısı hesaplamaları yapıldı. Sperm sayım işlemi en az iki tekrar yapılarak değerler karşılaştırıldı. WHO kriterlerine göre uygun aralıktaysa iki değer ortalaması alınarak sayım tamamlandı. Değilse tekrar iki sayım yapıldı ve ortalaması alındı.

Eğer sperm sayısı düşükse ve maklerde sperm görülmemiş ise lam-lamel arasına karıştırılmış sperm örneği damlatılıp tarama yapıldı. Sperm görülmesi halinde sonuç raporlandı. Eğer tekrar sperm görülmemesi durumu var ise semen örneğinden 1 ml sıvılaştırılmış semen santrifüj için santrifüj tüpüne konuldu ve 15 dakika 3000 g'de santrifüj edildi. Dipte oluşan pelletin tamamı lama aktararak lamelle kapatıldı ve kontrol edilmemiş alan bırakmayacak şekilde sperm taraması yapıldı. Sonuçlar not edildi.

Semen analizi biten semen numunesinden Kruger morfolojisi için ıslak yayma yapıldı. Karıştırılıp homojenize edilen numuneden bir damla numune, kimliklendirilen lamın ucuna bırakılarak ikinci bir lam ile yayma yapıldı. Kurumaya bırakılan lam sonrasında Diff-quick hızlı boyama seti ile boyama yapıldı.

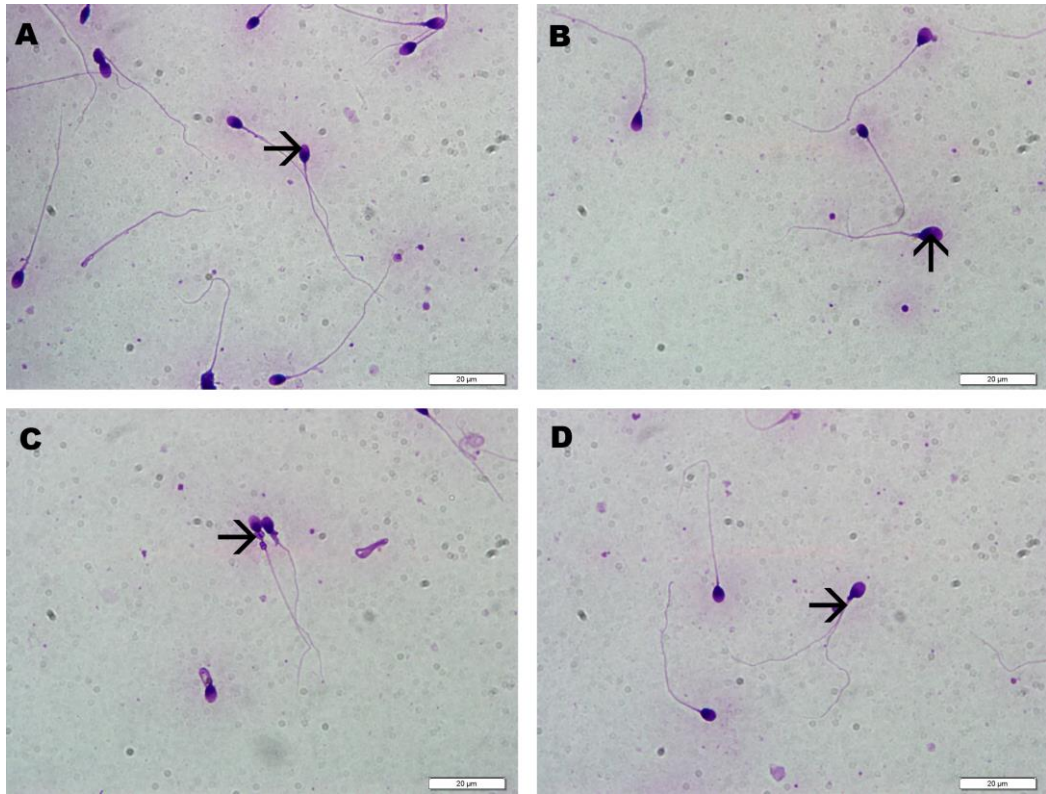
Boyanan sperm hücrelerinin WHO kriterlerine göre değerlendirilmesi şu şekildeydi;

Baş defektleri: Büyük veya küçük, sivri, armut şekilli, yuvarlak, vakuollü (2 vakuolden fazla veya boyanmamış vakuollü alanları başın % 20'sinde daha büyük) spermier baş defekti kabul edildi. Ayrıca post akrozomal bölgede bir vakuol içermesi veya akrozomun küçük veya büyük olması (başın alanının <% 40 veya >% 70'ini işgal etmesi) çift başlılık ve bunların kombinasyonlarının görüldüğü spermier de bu gruptaydı.

Boyun ve orta parça defektleri: Kısa, birden fazla sayıda, kırık, başın merkezi ile aynı konumda olmayan, keskin açı ile kıvrılmış, normalden ince veya kalın, sarmal veya bunların kombinasyonları dahil edildi.

Ana parça defektleri: Kısa, birden fazla sayıda, keskin açılı bükülmeler, sarmal, düzensiz genişlik ve bunların kombinasyonları dahil edildi.

Aşırı rezidüel cisim: Bol miktarda düzensiz boyanmış, spermier başının üçte birinden veya daha fazla sitoplazmalı sıklıkla orta parça ile ilişkili olup bu spermier anormal kabul edildi (WHO EI Kitabı, 2010).



Şekil 3. 1 Sperm morfolojik değerlendirilmesi. A) Normal Sperm (ok), B) Baş anomalisi (ok), C) Boyun anomalisi (ok), D) Kuyruk anomalisi (ok). Diff-Quick boyama 100X

Her hasta için 200 sperm hücresi sayılıp yüzde baş, boyun, kuyruk anomalisi ve normal spermler tespit edilip 2. tekrarı yapıldı. İki sayım arası fark kabul edilebilir seviyede ise ortalaması alınıp sonuçlar not edildi.

Sayım alanları rastlantısal olarak seçildi. Sayılan spermın tekrar sayımını önlemek için sayım alanı taraması tek tarafa doğru yapıldı.

LH, FSH, ve total testosteron hormonları, Pamukkale Üniversitesi Araştırma Hastanesi Merkez laboratuvarında değerlendirilmiş olup sonuçlar kayıt altına alındı.

3.2. AMH testi:

Semen ve hastalardan alınan kan örnekleri 20 dakikalık 3000 g de santrifüjün ardından elde edilen vücut sıvıları kimliklendirilerek – 80 C°’de saklandı. Ve aşağıdaki ELİSA protokolüne göre değerlendirildi.

3.2.1. Kimyasalların hazırlanması:

Tüm kitler kullanılmadan önce oda sıcaklığına getirilmek üzere işlem öncesi uygun sıcaklığa gelişi beklendi.

- Wash Buffer: 30ml'lik konsantre yıkama tamponu deiyonize su veya distile su ilave edilip 750 ml'ye tamamlanarak seyreltildi.
- Standart Solüsyonları: Standart tüp içerisindeki tüm kiti toplamak için 10.000xg 1 dakika santrifüjlendi. 1 ml Referans Standart ve Sample Dilüent eklendi, 10 dakika beklendi ve birkaç kez ters düz edildi ve pipetlelenerek karıştırıldı. Daha sonra seri dilüsyonlar yapıldı. Örneğin: AMH için Referans Standart 6000 pg/mL. Seri dilüsyonlar ile 6000 – 3000 – 1500 – 750 – 375 – 187,5 – 93,75 – 0 pg/mL'dir. Sample Dilüent'ten 7 ayrı tüpe 500 µl koyuldu. 6000 pg/mL referanstan 500 ml'lik ilk tüpe koyulup pipetlendi. Sonra her tüpe bir öncekinden 500 ml bir sonraki tüpe aktararak seri dilüsyonlar yapıldı.
- Biotinylated Detection AB working solution: 100x'lik stok kit 1x'e seyreltilerek kullanıma hazır hale getirildi.
- Concentrated HRP Conjugate working solution: 100x 'lik stok kit 1x'e seyreltilerek kullanıma hazır hale getirildi.

3.2.2.ELİSA yöntemi

1. Çalışmadan önce kitleler, malzemeler ve örnekler oda sıcaklığına gelinceye kadar beklendi.
2. 25X'lik yıkama tamponu 1X olacak şekilde seyreltildi.
3. Çalışmaya başlamadan 15 dk önce, 100X biotinlated detection Ab 1X'e dilüe edildi.
4. Çalışmaya başlamadan 15 dk önce, 100X consantarted HRP Conjugate 1X'e dilüe edildi.

Assay Prosedürü:

1. 100 µl standart solüsyon ve örnekler kuyucuklara koyuldu. 90 dk 37 C°'de inkübe edildi.
2. Kuyucuklardaki sıvı uzaklaştırıldı ama yıkama yapılamadı. 100 µl biotinle tespit edilmiş antikor eklendi. 1 saat inkübasyona bırakıldı.
3. İnkübasyondan sonra kuyucuklardan sıvılar uzaklaştırıldı. İnkübasyon sonrasında aspirasyon yapıldı ve 3 defa yıkama tamponu (350 µl) ile yıkama işlemi yapıldı.
4. Kuyucuklara 100 µl HRP konjugat eklendi. 30 dakika 37 C°'de inkübe edildi.
5. İnkübasyon sonrası kuyucuklardaki sıvılar aspirasyon edildi ve 5 defa yıkama tamponu ile yıkama işlemi yapıldı.
6. Kuyucuklara 90 µl Substrate reagent eklendi. 15 dakika 37 C°'de inkübe edildi.

7. Kuyucuklara 50 µl Stop solüsyonu eklendi. 450 nm'de mikropilaka okuyucu cihazı (ELISA) ile okuma işlemi yapıldı.
8. Sonuçlar hesaplanıp analiz edildi.

3.4. TUNEL BOYAMA:

TUNEL boyama protokolü: Alınan semen örnekleri lamlara yayma işlemi uygulanıp kuruduktan sonra fiksasyon işlemi uygulandı;

1. %4 tamponlu formaldehit çözeltisinde 10 dakika bekletilerek fiksasyon işlemi yapıldı.
2. Lamlar PBS ile yıkandı.
3. Yıkama sonrası lamlar % 70'lik etil alkolde 5 dakika bekletildi.
4. % 95'lik etil alkolde 5 dakika bekletildi.
5. % 100'lük etil alkolde 5 dakika bekletildi.
6. Lamlar kurutulup +4 °C'de saklandı.

Boyama işlemi aşağıdaki basamaklara göre yapıldı;

1. Rehidratasyon işlemi uygulandı.
 - a. % 100 etil alkolde 5 dakika,
 - b. %95 etil alkolde 5 dakika,
 - c. % 70 etil alkolde 5 dakika bekletildi.
 - d. PBS ile yıkama yapıldı.
2. % 3 H₂O₂ 5 dakika bekletildi. (Not: DNA ya zarar verebileceği için 5 dakikadan daha fazla bekletilmemesi gerekmektedir.)
3. 3 kere 2 şer dakikalık aralıklarla PBS ile yıkama yapıldı.
4. 0,2% Triton X-100, Tween-PBS Çözeltisi ile 30 dakika bekletildi (%0,2 olacak şekilde Tween-PBS içerisinde seyreltildi) (0,5 ml Tween 20 ve 2 ml Triton X-100, 1 L PBS' ye ilave edildi).
5. Proteinaz-K 50 µl ilave edilip 15 dakika oda sıcaklığında bekletildi.
6. PBS ile yıkama 3 kere 2 şer dakika yapıldı.
7. Pre-incubation buffer solüsyonunda 10 dakika bekletildi.
8. TdT reaction: TdT Reaction Mixture 2 saat 37 °C de nemli ortamda (5µl TdT Enzyme reagent-45µl TdT Label Reagent karıştırılarak) 1 saate inkübe edildi.
9. PBS ile 3 kere 2 şer dakika yıkama yapıldı.

10. 50 µl Background reducing buffer solüsyonunda oda sıcaklığında 30 dakika bekletildi.
11. PBS ile 3 kere 2 şer dakika yıkama yapıldı.
12. Mouse anti-DIG solüsyonunda 1 saat 37 °C nemli ortamda inkübe edildi.
13. PBS ile 3 kere 2 şer dakika yapıldı.
14. HRP label polymer solüsyonunda 30 dakika bekletildi.
15. PBS ile 3 kere 2 şer dakika yapıldı.
16. DAB Chromojen uygulaması 20 dakika boyunca yapıldı.
17. Hematoksilende 30 saniye bekletildi.
18. Akar suda yıkama yapıldı.
19. % 95 etil alkol 5 dakika bekletildi.
20. % 100 etil alkol 3 er dakika 2 kez dakika bekletildi.
21. Ksilen 5 er dakika 2 kere bekletildi.
22. Entellan ile kapama işlemi uygulandı.

Boyama sonrası lamlarda hücre değerlendirmesi yapıldı. Sayım alanları rastlantısal olarak seçildi. Sayılan spermin tekrar sayımını önlemek için sayım alanı taraması tek yöne doğru yapıldı. 2 tekrarlı 200 hücre sayılıp TUNEL pozitif yüzde oranları hesaplandı ve sonuçlar kaydedildi.

Apopitotik indeks: TUNEL metodu kullanılarak boyanan sperm yayma preparatlarından nükleusu kahverengi boyanan spermiler TUNEL pozitif olarak değerlendirildi. Apopitotik indeks hesaplandı:

Apopitotik İndeks (AI) :Pozitif hücreler X 100/Total Hücre sayısı

3.5. İstatistiksel analiz:

Veriler SPSS 25.0 [IBM SPSS Statistics 25 software (Armonk, NY: IBM Corp.)] paket programıyla analiz edilmiştir. Sürekli değişkenler ortalama \pm standart sapma ve kategorik değişkenler sayı ve yüzde olarak verilmiştir. Verilerin normal dağılıma uygunluğu Shapiro Wilk testi ile incelenmiştir. Parametrik test varsayımları sağlandığında Tek yönlü varyans analizi; parametrik test varsayımları sağlanmadığında ise bağımsız grup farklılıkların karşılaştırılmasında Kruskal Wallis varyans analizi kullanılmıştır. Ayrıca sürekli değişkenlerin arasındaki ilişkiler Spearman korelasyon analiziyle ve kategorik değişkenler arasındaki farklılıklar ise Ki kare testi ile incelenmiştir. Anlamlılık değeri $P < 0,05$ olarak alınmıştır.

4. BULGULAR:

Sperm Volümleri:

Grupların sperm parametreleri değerlendirilirken ilk olarak sperm volümleri karşılaştırıldı. Sperm volümü için gruplar kendi aralarında karşılaştırıldığında sperm volümü azospermik grupta normozoospermik gruba göre anlamlı olarak düşük bulundu. (P= 0,0001) (Tablo 4.1)

Sperm parametreleri:

Gruplar arasında normozoospermik grupta konsantrasyon anlamlı olarak fazla saptandı (P=0,0001). Bununla birlikte grupların kendi aralarında karşılaştırılmasında anlamlı farklılık bulunmadı.

Total sperm sayısı, total motil sperm sayısı, total progresif motil sperm sayısı gruplar arasındaki fark istatistiksel olarak anlamlıydı (P=0,0001). Total motil sperm sayısı, total progresif motil sperm sayısı normozoospermik grupta diğer bütün gruplara göre istatistiksel olarak fazlaydı. Non progresif hareketli sperm sayısı azospermi grubu dışta bırakıldığında gruplar arasında anlamlı farklılık bulunamadı. Hareketsiz sperm oranları ise gruplar arasında anlamlı olarak farklıydı. Hareketsiz sperm oranı oligoastenoteratozoospermik grupta anlamlı olarak en yüksek bulundu. Onu teratozoospermik grup izledi. Normozoospermik grupta diğer gruplarla karşılaştırıldığında ise hareketsiz sperm oranı anlamlı olarak düşük bulundu (P=0,0001).

Tablo 4. 1 Gruplar arası sperm parametrelerinin istatistiksel sonuçları

	Normozoospermi (1. Grup)		Oligoastenoteratozoospermi (2. Grup)		Azospermi (3. Grup)		Teratozoospermi (4. Grup)		Gruplar arası p değeri	Gruplar arası ikili korelasyonlar
	A.O ± S.S	Med (min - maks)	A.O ± S.S	Med (min - maks)	A.O ± S.S	Med (min - maks)	A.O ± S.S	Med (min - maks)		
Volüm (ml)	3,83 ± 1,56	3,5 (1,5 - 10,2)	3,2 ± 1,7	2,85 (1,4 - 7,4)	2,02 ± 1,35	2 (0,01 - 4,5)	3,38 ± 1,66	3 (0,7 - 9,7)	0.0001*	3-4, 1-3
Konsantrasyon (mil/ml)	98,22 ± 48,22	91,5 (24 - 265)	3,97 ± 2,88	3,55 (0,1 - 12,5)	0 ± 0	0 (0 - 0)	71,6 ± 48,02	61,5 (0,01 - 230)	0.0001*	3-4, 1-3, 1-2, 2-4
Total sperm sayısı (mil)	343,74 ± 156,35	294,5 (84 - 840)	11,18 ± 7,49	11,4 (0,37 - 30)	0 ± 0	0 (0 - 0)	221,75 ± 160,94	183,5 (0,02 - 722)	0.0001*	3-4, 1-3, 1-2, 2-4, 1-4
Total Motilite (%)	71,26 ± 11,02	73 (46 - 91)	33,06 ± 9,25	37 (14 - 43)	0 ± 0	0 (0 - 0)	66,24 ± 10,61	65 (45 - 88)	0.0001*	3-4, 1-3, 1-2, 2-4
Total Motil Sperm Sayısı (mil)	238,59 ± 106,54	217 (54 - 609)	3,69 ± 2,53	3,75 (0,05 - 8,8)	0 ± 0	0 (0 - 0)	150,96 ± 123,15	120 (22 - 554)	0.0001*	1-2, 1-3, 1-4, 2-4, 3-4
Total progresif sperm sayısı (mil)	210,59 ± 106,72	186 (42 - 546)	2,18 ± 1,39	2,05 (0,03 - 4,8)	0 ± 0	0 (0 - 0)	128,95 ± 111,7	102 (18 - 504)	0.0001*	1-2, 1-3, 1-4, 2-4, 3-4
Progresif (%)	61,74 ± 12,29	62 (34 - 86)	20,11 ± 6,9	21 (8 - 31)	0 ± 0	0 (0 - 0)	54,13 ± 12,26	53 (32 - 80)	0.0001*	1-2, 1-3, 1-4, 2-3, 2-4, 3-4
Non progresif (%)	11,11 ± 8,95	10 (3 - 64)	12,89 ± 4,48	13,5 (4 - 22)	0 ± 0	0 (0 - 0)	12,09 ± 4,95	11 (4 - 26)	0.0001*	1-3, 2-3, 3-4
Hareketsiz (%)	28,41 ± 11,36	27,5 (9 - 54)	67 ± 9,22	63 (57 - 86)	0 ± 0	0 (0 - 0)	33,37 ± 10,84	35 (12 - 55)	0.0001*	1-2, 1-3, 2-3, 2-4, 3-4

Kruger morfolojisi

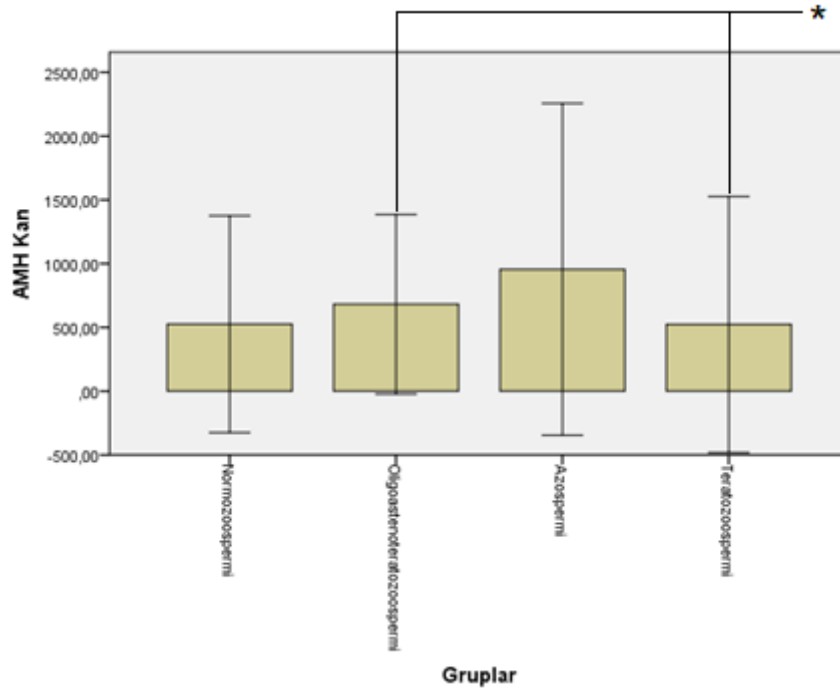
Kruger morfolojisi değerlendirmesinde baş anomalisi teratozoospermik grupta en yüksek ($90,68 \pm 5,13$) daha sonra oligoastenoteratozoospermik ve normozoospermik grupta sırasıyla ($89,39 \pm 22,51$), ($82,1 \pm 6,37$) bulunmuştur. İstatistiksel olarak anlamlıdır ($P=0,0001$). (Tablo 4.2)

Tablo 4. 2 Gruplar arası Kruger kriterlerine göre normal, baş, boyun ve kuyruk anomalilerinin istatistiksel değerleri

	Normozoospermi (1. Grup)		Oligoastenoteratozoospermi (2. Grup)		Azospermi (3. Grup)		Teratozoospermi (4. Grup)		Gruplar arası p değeri	Gruplar arası ikili korelasyonlar
	A.O \pm S.S	Med (min - maks)	A.O \pm S.S	Med (min - maks)	A.O \pm S.S	Med (min - maks)	A.O \pm S.S	Med (min - maks)		
Kruger Normal (%)	$4,63 \pm 0,83$	4 (4 - 7)	$0,76 \pm 0,83$	1 (0 - 3)	0 ± 0	0 (0 - 0)	$2,16 \pm 1,05$	3 (0 - 3)	0.0001*	1-2, 1-3, 1-4, 2-4, 3-4
Kruger Baş (%)	$82,15 \pm 6,37$	82 (58 - 92)	$89,39 \pm 22,51$	96 (0 - 98)	0 ± 0	0 (0 - 0)	$90,68 \pm 5,13$	92 (72 - 100)	0.0001*	1-2, 1-3, 1-4, 2-3, 3-4
Kruger Boyun (%)	$8,3 \pm 3,27$	8,5 (3 - 20)	$2,76 \pm 1,68$	2 (1 - 6)	0 ± 0	0 (0 - 0)	$4,5 \pm 2,49$	4 (0 - 15)	0.0001*	1-2, 1-3, 1-4, 2-3, 3-4
Kruger Kuyruk (%)	$4,93 \pm 3,84$	4 (1 - 25)	$1,82 \pm 1,13$	1 (1 - 4)	0 ± 0	0 (0 - 0)	$2,71 \pm 2,93$	2 (0 - 16)	0.0001*	1-2, 1-3, 1-4, 2-3, 3-4

4.1. Hormon analizi sonuçları:

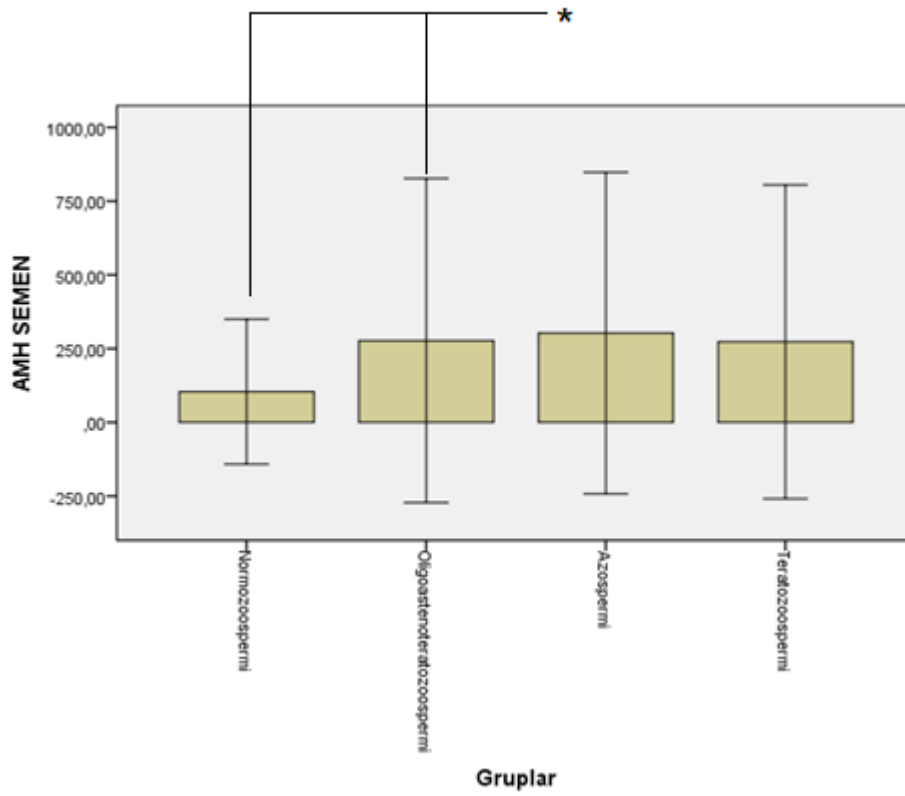
FSH düzeyleri gruplar arasında anlamlı olarak farklılık göstermiştir ($P=0,001$) (Tablo 4.3). FSH düzeyi azospermik grup (A.O $4,45 \pm 2,3$) normozoospermik grup (A.O $18,55 \pm 17,5$) karşılaştırıldığında anlamlı olarak yüksek bulunmuştur ($P=0,001$) (Tablo 4.3). Oligoastenoteratozoospermik grubun FSH düzeyi (A.O $8,51 \pm 6,07$), teratozoospermik gruba ($4,42 \pm 3,78$) göre anlamlı olarak yüksek bulundu (Tablo 4.3). LH düzeyi değerlendirildiğinde gruplar arasında anlamlı farklılıklar vardı (Tablo 4.3). Azospermik grupta (A.O $8,51 \pm 6,07$), normozoospermik ($5,19 \pm 2,06$) ve teratozoospermik ($5,47 \pm 2,43$) gruplara göre LH düzeyi anlamlı olarak yüksekti (Tablo 4.3). Azospermik hastalarda kan AMH düzeyi ($955,1 \pm 1300,89$) yükseldiğinde, kan FSH ($8,51 \pm 6,07$) ($r=0,845$, $p=0,000$) ve LH ($11,57 \pm 8,89$) ($r=0,701$, $p=0,001$) düzeyleri anlamlı olarak yükseldiği saptandı (Tablo 4.3). Testosteron seviyesinde gruplar arası anlamlı farklılık yoktu (Tablo 4.3). Kan AMH düzeyleri karşılaştırıldığında istatistiksel olarak anlamlı bulundu ($P=0,018$) (Tablo 4.3). Kan AMH düzeyi en yüksek azospermi gruplarındaydı ($955,1 \pm 1300,89$) (Tablo 4.3). Gruplar kendi aralarında karşılaştırıldığında kan AMH düzeyi teratozoospermik grupta ($522,47 \pm 1003,22$), oligoteratoastenozoospermik gruba ($681,38 \pm 703,74$) göre anlamlı olarak düşük bulundu. (Tablo 4.3) (Grafik 4.1)



Grafik 4. 1 Grupların kan AMH düzeyleri (*: ikili korelasyonlar)

Semen AMH düzeylerinde de gruplar arasında anlamlı farklılık vardı ($P=0,043$).

Gruplar kendi arasında karşılaştırıldığı zaman normozoospermik hastaların semen AMH seviyesi oligoastenoteratoospermik grubuna göre anlamlı olarak düşük bulundu. Grupların kan ve semen AMH düzeyleri arasında herhangi bir korelasyon saptanmadı. ($p>0,05$) (Grafik 4.2)



Grafik 4. 2 Grupların semen AMH düzeyleri (*: ikili korelasyonlar)

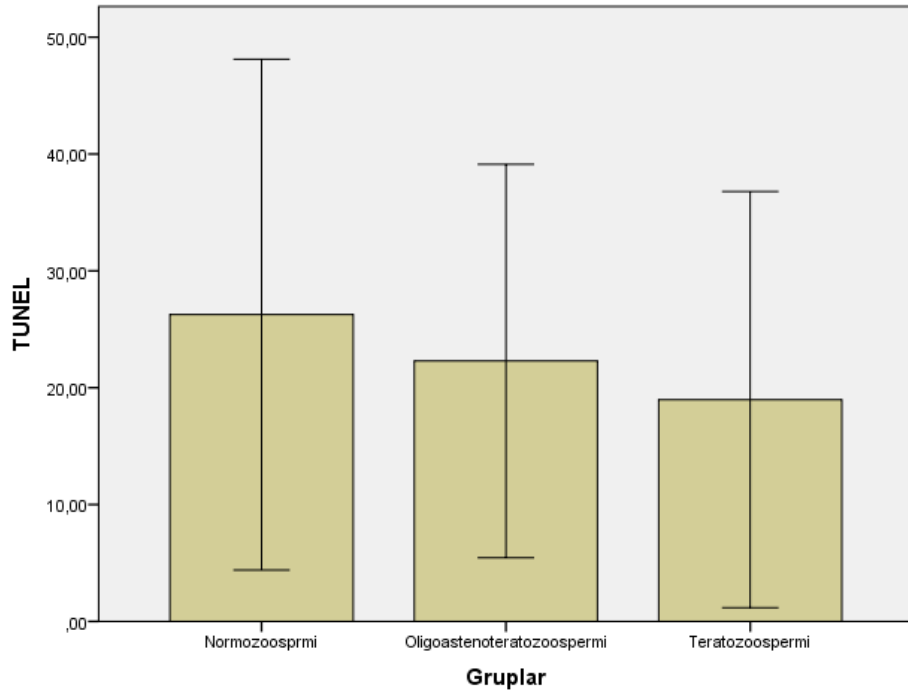
Grupların TUNEL değerlendirilmesinde gruplar arasında anlamlı farklılık bulunamadı. (Tablo 4.3) (Şekil 4.1)

Tablo 4.3 Gruplar arası FSH, LH, testosteron, AMH ve TUNEL değerlerinin istatistiksel analizi

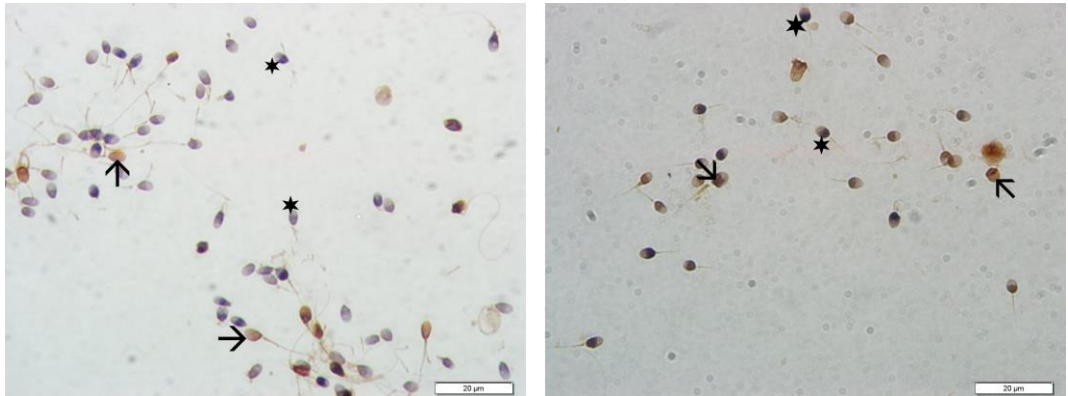
	Normozoospermi (1. Grup)		Oligoastenoteratozoospermi (2. Grup)		Azospermi (3. Grup)		Teratozoospermi (4. Grup)		Gruplar arası p değeri	Gruplar arası ikili korelasyonlar
	AO ± S.S	Med (min - maks)	AO ± S.S	Med (min - maks)	AO ± S.S	Med (min - maks)	AO ± S.S	Med (min - maks)		
FSH	4,45 ± 2,3	4,08 (0 - 11,02)	8,51 ± 6,07	6,63 (1,28 - 25,57)	18,55 ± 17,5	14,6 (0,42 - 62,5)	4,42 ± 3,78	3,69 (0,86 - 28,83)	0.0001*	2-4, 3-4, 1-3
LH	5,19 ± 2,06	5,3 (0 - 11,65)	6,48 ± 4,33	6,29 (0,1 - 19,14)	11,57 ± 8,98	10,08 (0,69 - 34,39)	5,47 ± 2,43	5,16 (0,1 - 17,12)	0.001*	3-4, 1-3
Testosteron	4,1 ± 1,72	4,19 (0 - 8,49)	4,08 ± 2,07	3,92 (0,1 - 8,94)	3,3 ± 1,74	3,35 (0,11 - 8,22)	4,53 ± 1,8	4,23 (1,24 - 10,31)	0.072	-
AMH Kan	525,15 ± 849,85	236,8 (24,45 - 3552)	681,38 ± 703,74	457,3 (0,58 - 2743)	955,1 ± 1300,89	487,25 (8,44 - 4879)	522,47 ± 1003,22	126,6 (1,46 - 4402)	0.018*	2-4.
AMH Semen	104,11 ± 245,65	36,11 (0 - 1522)	277,13 ± 549,45	79,27 (0 - 2027)	302,76 ± 544,92	57,68 (11,38 - 2075)	273,07 ± 532,12	50,55 (7,15 - 2209)	0.043*	1-2.
TUNEL	26,26 ± 21,87	21 (1 - 94)	22,29 ± 16,84	18,5 (2 - 66)	-	-	18,98 ± 17,81	12 (1 - 68)	0.163	-

Azospermik hastalarda sperm volümü arttıkça semen AMH seviyesi de yükseldiği saptandı ($r=0,658$, $p=0,006$).

Teratozoospermik hastalarda Kruger morfolojisinin baş anomali oranı ile TUNEL (+) hücre varlığı arasında (-) korelasyon ($r=-0,337$, $p=0,016$) varken, boyun ve kuyruk anomali arasında (+) korelasyon saptandı. (Sırasıyla $r=0,323$, $p=0,021$ $r=0,297$, $p=0,035$) (Grafik 4.3)



Grafik 4. 3 Gruplar arası TUNEL (+) apoptotik hücre değerlendirmesinin grafiksel gösterimi.



Şekil 4. 1 TUNEL boyama: ok; TUNEL pozitif hücreler, *; TUNEL negatif hücreler, 100X

5.TARTIŞMA

Çalışmamızda hem semen hem de kan AMH düzeyleri ile Kruger morfolojisi ve sperm DNA kırıklarıyla ilişkili bulunmamıştır. Grupların tümünde TUNEL (+) hücre varlığı DNA kırıklarına dikkat çekmektedir.

Semen analizi rutin olarak spermatozoanın konsantrasyonu, motilitesi ve morfolojisi gibi özelliklerle birlikte değerlendirilir. Semen parametreleri normal olsa bile bazı erkekler oldukça düşük fertiliteye sahiptirler (Takeda vd, 2015). Önceki çalışmalarda belirtildiği gibi sperm parametreleri normal olsa bile %15,5 erkekte idiyopatik infertilite görülmektedir. (Venkatesh vd, 2011). Bireyin sperm kalitesi, abstinans süresi, ateşli hastalık, stres ve hatta örnek toplama ile ilgili problemler gibi faktörlerden dolayı büyük ölçüde değişebilir (Saleh vd,2002).

Andersen ve arkadaşlarının (2016) yaptığı çalışmada bulunan AMH seviyeleri, özellikle seminal plazmada, bireyler arası büyük farklılıklar göstermektedir. Seminal plazmada AMH sperm üretiminin bir belirteci olarak işlev görebilir, ancak prediktif değer aralığı düşüktür (Andersen vd, 2016). Serumdaki AMH, bebekler ve çocuklar için testis fonksiyonunu tahmin etmek için yararlı bir klinik ölçüdür (Lee vd, 1997). Bununla birlikte, serum veya seminal plazmada AMH, yetişkin erkeklerde klinik araştırma için kullanılmaz. AMH, olgun Sertoli hücrelerinde üretilen testis spesifik bir hormon olduğu için, semen kalitesinin bir belirteci olarak potansiyele sahip olabilir (Andersen vd, 2016). Bununla birlikte, spermatogenezde AMH'nin rolü ile ilgili sınırlı kanıt vardır. Serumdaki AMH, normal erkeklerle karşılaştırıldığında subfertil erkeklerde düşük seviyelerde bildirilmiştir (Al-Qahtani vd, 2005; Muttukrishna vd, 2007; Goulis vd, 2008), ancak böyle bir ilişki başka çalışmalarda tutarlı bir şekilde bulunamamıştır (Tuttelmann vd, 2009; El-Halawaty vd, 2011). Bizim çalışmamızda ise bu yayınların tam tersi olarak kan AMH düzeyi en yüksek azospermi gruplarındaydı. Gruplar kendi aralarında karşılaştırıldığında da kan AMH düzeyi teratozoospermik hastalarda oligoteratoastenozoospermik hastalara göre anlamlı olarak düşük bulundu. Bu bulgulara dayanarak erkek hastalarda infertilitenin değerlendirilmesinde kan AMH düzeyinin bakılmasının yanıltıcı olabileceğini düşünmekteyiz.

Küçük ölçekli çalışmalar seminal plazma AMH ve sperm konsantrasyonu arasında pozitif bir ilişki olduğunu göstermiştir. (Fenichel vd, 1999; Fujisawa vd, 2002; Mostafa vd, 2007), ancak bu ilişki başkaları tarafından gözlemlenmemiştir (Fallat vd, 1996; Al-Qahtani vd, 2005). Zıt sonuçlar seminal AMH ve sperm motilitesi ilişki açısından da bulunmuştur. (Fallat vd, 1996; Mostafa vd, 2007).

Duville ve arkadaşlarının yaptığı çalışmalarda seminal AMH değerini normal parametreleri olan hastalarda ortalama değeri 97,08 pmol/L ($\pm 135,15$) (n=34), Oligozoospermik hastalarda 62,02 pmol/L ($\pm 93,33$) (n=23), Azospermik hastalarda 13,12 ($\pm 31,94$) (n=67) olarak saptanmıştır. Bizim çalışmalarımızda seminal plazma AMH konsantrasyonu bu çalışmaya zıt olarak normozoospermik hastalarda daha düşük saptanmıştır. Çalışmamızda normozoospermik hastaların semen AMH seviyesi oligoastenoteratospermi grubuna göre anlamlı olarak düşük bulundu. Yani sperm parametreleri düzeldikçe semen AMH düzeyinin azaldığı saptandı (Duville vd, 2008).

Başka bir çalışmada infertil ve fertil erkek gruplarında serum ve seminal AMH düzeyleri serum FSH, LH, Testosteron ve Prolaktin düzeyleriyle karşılaştırılmıştır. Seminal AMH düzeyi, sperm motilitesi, sınıf A sperm oranı ve sperm canlılığı ile pozitif korelasyon gösterdiği bulunmuştur. (P <0.05), Ancak cinsel hormon seviyesi ile korelasyonu saptanmamıştır. (P > 0.05). Seminal AMH düzeyi serum AMH düzeyinden anlamlı derecede yüksek bulunmuştur. (P <0.01). Fakat seminal AMH ile serum AMH arasında anlamlı bir korelasyon olmadığını göstermişlerdir. (r = 0.026, P > 0.05) (Kang-sheng, 2017).

AMH erken evre spermlerin olgunlaşmasını teşvik eder. Spermatogenez, hücre olgunlaşması ve farklılaşmasının sıralı bir ardışık işlemdir. Bu hormona bağlı süreç, bir hipotalamo- hipofiz- gonad eksenini tarafından düzenlenir. Hormonlar hipotalamustan salınan gonadotropin (GnRH), hipofiz bezinden salgılanan FSH ve LH, interstisyel hücreler tarafından salgılanan T karışımıdır. Spermatogenetik hücrelerle doğrudan etkileşime girmek yerine, FSH ve T önce Sertoli hücreleri üzerindeki reseptörlere bağlanır, daha sonra spermatojenik hücreleri bir parakrin sistemi ile besler. Sertoli hücreleri tarafından salgılanan AMH seminal plazmada görülür, ancak nadiren testislerin kan testi bariyerinden geçer, bu nedenle seminal plazmada AMH seviyesi serumdakinden çok daha yüksektir. Kang-sheng ve arkadaşları Seminal AMH düzeyinin serum AMH düzeyinden anlamlı derecede yüksek olduğunu göstermişlerdir (P <0.01) ve seminal AMH ile serum AMH arasında anlamlı bir korelasyon olmadığını bildirmiştir (r = 0.026, P > 0.05) (Kang-sheng, 2017). Bizim çalışmamızda kan serum AMH düzeyleri semen AMH düzeylerinden daha düşük bulundu. Kang-sheng ve arkadaşlarının yaptığı çalışmaya uyumlu olarak çalışmamızda hiçbir grupta kan ve semen AMH düzeyleri arasında herhangi bir korelasyon saptanmadı (p>0,05)

Döllenme sürecinde uygun zamanda dekompanse edebilen kararlı DNA, bir spermatozoonu verimli olarak değerlendirmek için gerekli kriterlerden biridir (Amann, 1989)

DNA hasarı, tek zincirli kopmalar veya çentikler, çift zincirli kopmalar veya fragmanlar, delesyonlar, eklentiler veya baz modifikasyonları içerebilir (Takeda vd 2015).

Sperm DNA hasarı genellikle sperm kromatik yapı deneyi (SCSA), tek hücreli jel elektroforezi (Comet deneyi) ve terminal deoksinükleotidil transferaz aracılı dUTP nick uç etiketlemesi (TUNEL) ile test edilir (Takeda vd, 2015). TUNEL deneyi, esas olarak reaktif oksijen türleri (ROS) ve düşük apoptozunun neden olduğu DNA iplik kopmalarını tespit eder (Sharma vd, 2013).

Sperm DNA bütünlüğünün, sperm motilitesi gibi standart sperm parametrelerinin aksine sperm fonksiyonunun daha objektif bir belirteci olduğu ileri sürülmektedir (Zini vd 2001, Evenson vd, 2002). Bizim çalışmamızda teratozoospermik hastalarda Kruger morfolojisinin baş anomali oranı ile TUNEL (+) hücre varlığı arasında ters korelasyon ($r=-0,337$, $p=0,016$) varken, boyun ve kuyruk anomalisi arasında (+) korelasyon saptandı. Bu da bize DNA hasarının sperm morfolojisiyle zıt bir ilişki içerisinde olduğunu gösterdi.

Motilite gibi sperm parametreleri ve apoptoz arasındaki ilişki olduğu gösterilmiştir. Yüksek düzeyde apoptozisin spermde daha az motiliteye yol açabileceği bildirilmektedir (Cohen-Bacrie vd, 2009). p53 önemli bir apoptoz regülatörüdür, p53 fonksiyonu, sperm motilitesi ve DNA fragmentasyonu arasındaki ilişki olma olasılığı yüksektir (Moradi vd, 2018).

Boğalar üzerinde yapılan bir çalışmada taze, dondurulmuş ve 1 hafta $+5^{\circ}\text{C}$ de tutulan sperm örneklerinin TUNEL indeksleri saptanmıştır. Dondurulan ve $+5^{\circ}\text{C}$ de bekletilen semende anlamlı olarak TUNEL (+) hücreler yüksek bulunmuştur (Takeda K 2015). Bir başka çalışmada ise 40 astenozoospermik 40 normozoospermik hastada sperm örnekleri alınıp TUNEL yöntemiyle incelenmiştir. TUNEL pozitif hücrelerle motil sperm sayıları arasında ters korelasyon saptanmıştır (Moradi vd, 2018).

Sperm DNA iplik kopmaları her ejakülatta meydana gelir ve ayrıca ROS ile indüklenebilir (Irvine vd, 2000). Henkel ve arkadaşları IVF programından alınan 249 hastanın semen örneklerini DNA fragmentasyonlarını incelemek için toplamışlardır. Bunlardan 167 hastanın örneğinde TUNEL boyama işlemi uygulamışlardır. Motil sperm sayısı ile TUNEL boyama arasında anlamlı korelasyon bulmuşlardır. Ayrıca yüksek oranda DNA fragmentasyonu saptadıkları hastalarda gebelik oranlarının düşüklüğü görmüşlerdir. TUNEL pozitif sperm yüzdesi ile döllenme oranı ve gebelik arasında doğrudan bir korelasyon gözlenmese de, yüksek TUNEL pozitif spermatozoa yüzdesi (>% 36.5) olan hastalarda anlamlı olarak daha düşük TUNEL pozitif sperm yüzdesi

düşük (<% 35.5) olan hastalardan ortalama gebelik oranı (% (19.05'e karşı 34.65%) gözlenmiştir (Henkel vd, 2004).

Saleh ve arkadaşları yaptığı çalışmada 21 normal sperm parametrelerine sahip hastayla 71 anormal sperm parametrelerine sahip hastayı DNA fragmantasyon indeksine bakarak karşılaştırmışlardır. Normal sperm parametrelerine sahip infertil erkeklerde DNA fragmantasyon indeksini anlamlı olarak yüksek bulmuşlardır (Saleh vd, 2002). Bizim çalışmamız da bu çalışmayı destekler niteliktedir. Normozoospermik hastalarda TUNEL pozitifliği yüksek bulunmuştur.

Karimi ve arkadaşları 32 diyabetik ve 35 nondiyabetik erkeklerde sperm örneği almışlar ve sperm parametrelerine ve DNA fragmantasyonuna TUNEL yöntemiyle bakılmış. Diyabetik olmayanlar için ortalama DNA fragmantasyonu oranı % 19.22 ± 3.63 ve diyabetli hastalar için % 41.09 ± 9.55 (ortalama \pm SD) dir. Sonuçlar diyabetik olmayanlar ve diyabetliler arasında anlamlı bir fark olduğunu göstermektedir ($P < 0.001$) (Karimi vd, 2012).

Testiste Sertoli hücreleri ve germ hücrelerindeki apoptozis farklı şekilde düzenlenmiş görünmektedir. FSH yoksunluğunun primer spermatositlerde ve spermatidlerde kaspaz aktivitesi üzerinde herhangi bir etki yapmaksızın DNA fragmantasyonunu artırırken, Sertoli hücrelerinde hiçbir etki göstermemiştir. Bu bulgulara zıt olarak bizim çalışmamızda Oligoastenoteratozoospermik grupta FSH düzeyi teratozoospermik gruba göre anlamlı olarak yüksek bulunmuştur. Azospermik grupta normozoospermik ve teratozoospermik gruplara göre LH düzeyi anlamlı olarak yüksektir. Testiste testosteronun geri çekilmesi, Sertoli hücrelerinde kaspaz aktivitesinde ve DNA parçalanmasında önemli bir artışa yol açar; ancak germ hücrelerinde etki göstermez (Tesarik vd, 2002). Bununla ilişkili olarak çalışmamızda testosteron seviyesinde gruplar arası anlamlı farklılık saptanmamıştır.

6.SONUÇ

Kan ve seminal AMH düzeylerinin erkeklerde sperm parametreleriyle ilişkisi tespit edilememiştir. Tüm gruplarda TUNEL (+) hücreler tespit edilmiş olup, bu sayı normozoospermik grupta en yüksek bulunmuştur. Gruplar arası n sayısı sınırlı olduğundan bu bulgunun ileri çalışmalarda daha yüksek vaka sayıları ile teyit edilmesi önem taşımaktadır. Normozoospermik grup dahil yüksek sayıda TUNEL (+) sperm tespit edilmesi, idiyopatik infertilite vakalarında DNA kırıklarının tespitinin önemine dikkat çekmektedir.

7. KAYNAKLAR

Al-Qahtani A, Muttukrishna S, Appasamy M, Johns J, Cranfield M, Visser JA, Themmen AP, Groome NP. Development of a sensitive enzyme immunoassay for Anti Mullerian Hormone and the evaluation of potential clinical applications in males and females. *Clin Endocrinol* 2005;3:267-273.

Andersen JM, Herning H, Witczak O, Haugen TB. Anti Müllerian Hormone in seminal plasma and serum: association with sperm count and sperm motility. *Human Reproduction* 2016;31 (8): 1662-1667

Amann RP. Can the fertility potential of a seminal sample be predicted accurately? *J Androl* 1989;10:89-98

Cohen-Bacrie P, Belloc S, Ménézo YJR, Clement P, Hamidi J, Benkhalifa M. Correlation between DNA damage and sperm parameters: a prospective study of 1,633 patients. *Fertil. Steril.* 2009; 91: 1801-1805

Duru NK, Ceyhan ST, Alanbay İ, Muhcu M, Keskin U, Başer İ. Anti Müllerian Hormon Düzeylerinin İn vitro Fertilizasyonda kullanımı. *Zeynep Kamil Tıp Bülteni* 2008;39 (1): 27-31

Duvilla E, Lejeune H, Trombert-Paviot B, Gentil-Perret A, Tostain J, Levy R. Significance of inhibin B and Anti Müllerian Hormone in seminal plasma: a preliminary study. *American Society for Reproductive Medicine*.2008; 89: 444-448.

El-Halawaty S, Azab H, Said T, Bedaiwy M, Amer M, Kamal M, Al-Inany H. Assessment of male serum Anti Mullerian Hormone as a marker of spermatogenesis and ICSI outcome. *Gynecol Endocrinol* 2011;6:401-405.

Evenson DP, Larson KL, Jost LK. Sperm chromatin struction assay: its clinical use for detecting sperm DNA fragmentation in male infertility and comparisons with other techniques. *J Androl* 2002; 23: 25-43.

Fallat ME, Siow Y, Belker AM, Boyd JK, Yoffe S, MacLaughlin DT. The presence of Mullerian inhibiting substance in human seminal plasma. *Hum Reprod* 1996; 10: 2165-2169.

Fenichel P, Rey R, Poggioli S, Donzeau M, Chevallier D, Pointis G. Anti Mullerian Hormone as a seminal marker for spermatogenesis in non-obstructive azoospermia. *Hum Reprod* 1999; 8: 2020-2024.

Fujisawa M, Yamasaki T, Okada H, Kamidono S. The significance of Anti Mullerian Hormone concentration in seminal plasma for spermatogenesis. *Hum Reprod* 2002; 4: 968-970.

Goulis DG, Iliadou PK, Tsametiis C, Gerou S, Tarlatzis BC, Bontis IN, Papadimas I. Serum Anti Mullerian hormone levels differentiate control from subfertile men but not men with different causes of subfertility. *Gynecol Endocrinol* 2008;3:158-160.

Hall JE. **Guyton ve Hall Tıbbi Fizyoloji**, Yeğen BÇ, Alican İ, Solakoğlu Z, Elsevier, United Kingdom, 2017 s.1021-1034

Henkel R, Hajimohammad M, Stalf T, Hoogendijk C, Mehnert C, Menkveld R, Gips H, Schill WB, Kruger TF. Influence of deoxyribonucleic acid damage on fertilization and pregnancy. *Fertility and Sterility* 2004;81 (1) 965-972

Irvine DS, Twigg JP, Gordon EL, Fulton N, Milne PA, Aitken RJ. DNA Integrity in Human Spermatozoa: Relationships With Semen Quality. *J Androl* 2000; 21: 33-44.

Kang-sheng L, Hui Y, Xiao-dong M, Xiao-yong T, Ya-jun C Application of Anti Müllerian Hormone in Diagnosis of Male Infertility. **Journal of translational medicine** 2017;5(1): 19-22

Karimi j, Godrazi MT, Tavilani h, Khodadadi I, Amiri I. Increased receptor for advanced glycation end products in spermatozoa of diabetic men and its association with sperm nuclear DNA fragmentation. **Andrologia** 2012; 44: 280-286

Lee MM, Donahoe PK, Silverman BL, Hasegawa T, Hasegawa Y, Gustafson ML, Chang YC, MacLaughlin DT. Measurements of serum Mullerian inhibiting substance in the evaluation of children with nonpalpable gonads. **N Engl J Med** 1997;21:1480–1486.

Moore KL, Persaud TVN, Torchina MG. **Klinik Yönleriyle İnsan Embriyolojisi**, Dalçık H, 10. Baskıdan Çeviri, **Elsevier**, United Kingdom, 2016 s.241-280

Moradi MN, Karimi J, Khodadadi I, Amiri I, Karami M, Saidijam M, Vatannejad A, Tavilani H H Evaluation of the p53 and Thioredoxin reductase in sperm from asthenozoospermic males in comparison to normozoospermic males. **Free Radic Biol Med.** 2018;2 (116) :123-128.

Mostafa T, Amer MK, Abdel-Malak G, Nsser TA, Zohdy W, Ashour S, El-Gayar D, Awad HH. Seminal plasma Anti Mullerian Hormone level correlates with semen parameters but does not predict success of testicular sperm extraction (TESE). **Asian J Androl** 2007; 2: 265–270.

Muttukrishna S, Yussoff H, Naidu M, Barua J, Arambage K, Suharjono H, Sathanandan M. Serum Anti Mullerian Hormone and inhibin B in disorders of spermatogenesis. **Fertil Steril** 2007;2:516–518.

Ovalle WK, Nahirney PC. **Netter Temel Histoloji**, Müftüoğlu S, Kaymaz F, Atilla P, **SaundersEsevier**, Philadelphia USA, 2009, s.377-398

Ross MH, Paulina W. Histoloji Konu Anlatımlı Atlas, 6. Baskıdan Çeviri, Baykal B, **LippincottWilliamsandwilks**. Philadelphia USA, 2016, s. 784-82

Saleh RA, Agarwal A, Nelson DR, Nada EA, El-Tonsy MH, Alvarez JG, Thomas AJ Jr, Sharma RK. Increased sperm nuclear DNA damage in normozoospermic infertile men: a prospective study. **Fertil Steril** 2002; 78:313–318

Sharma R, Masaki J, Agarwal A. Sperm DNA Fragmentation Analysis Using The TUNEL Assay. **Methods Mol Biol** 2013; 927: 121-136

Singh A, Agarwal A. The role of sperm chromatin integrity and DNA damage on male infertility. **The Open Reproductive science journal** 2011 ;3: 65-71

Takeda K, Uchiyama K, Kinukawa M, Tagami T, Kaneda M, Watanbe S. Evaluation Of Sperm DNA Damage in Bulls by TUNEL Assay as a Parameter of Semen Quality. **Journal of Reproduction and Development** 2015; 61 (3): 185-190

Tesarik J, Martinez F, Rienzi L, Iacobelli M, Ubaldi F, Mendoza C, Greco E. In-vitro effects of FSH and testosterone withdrawal on caspase activation and DNA fragmentation in different cell types of human seminiferous epithelium. **Hum Reprod** 2002;17:1811–9.

Tuttelmann F, Dykstra N, Themmen AP, Visser JA, Nieschlag E, Simoni M. Anti Mullerian Hormone in men with normal and reduced sperm concentration and men with maldescended testes. **Fertil Steril** 2009; 5:1812–1819.

Vebkatesh S, Shamsi MB, Deka D, Saxena V, Kumar R. Clinical Implications of Oxidative Stress and Sperm DNA Damage in Normozoospermic Infertile Men. **Indian J Med Res.** 2011;134(3): 396-398

World Health Organization. **WHO Laboratuvar El Kitabı İnsan Semeninin İncelenmesi ve İşlemlerden Geçirilmesi**, Kadiođlu A, Kendirci M, Aktan G, Yaman Ö, Çayan S, 5. Basım. **Türk Üroloji Derneđi**, 2010

Yüksel Ş. İnfertilite Çiftlerde Sperm Genomik Stablitesinin Belirlenmesinde DNA Fragmentasyonu Analiz Yöntemleri. **İnönü Üniversitesi Sağlık Hizmetleri Meslek Yüksek Okulu Dergisi** 2019; 7 (1): 67-80

Zini A, Bielecki R, Phang D, Zenzes MT. Correlations between two markers of sperm DNA integrity, DNA denaturation and DNA fragmentation, in fertile and infertile men. **Fertil Steril** 2001;75(4):674-677

8. ÖZGEÇMİŞ

Gürkan TURHAN 26 temmuz 1984 yılında Acıpayam'da doğmuştur. İlk orta ve lise eğitimini Acıpayam'da tamamlamıştır. 2009 yılında Çukurova Üniversite Fen-Edebiyat Fakültesi Biyoloji Bölümünden mezun olmuştur.

2010-2011 yılları arasında MEB bünyesinde Fen ve Teknoloji Öğretmenliği yapmıştır.

2013 yılında Pamukkale Üniversitesinde göreve başlamış olup, şuan Pamukkale Üniversitesi Hastanesi Tüp Bebek Merkezinde görev yapmaktadır.

2016 yılı bahar döneminde Pamukkale Üniversitesi Sağlık Bilimleri Enstitüsü Histoloji ve Embriyoloji Yüksek Lisans programına başlamıştır.

9. EKLER