

Diabetes mellitus ve renal yetmezliği olan kazanılmış reaktif perforan kollajenoz olgusu*

A case of acquired reactive perforating collagenosis with diabetes mellitus and renal failure*

Melis Çoban¹, Şeniz Ergin¹, Şafak Arslan¹, Esen Çeşme¹, Neşe Çallı Demirkan¹

¹Pamukkale Üniversitesi, Deri ve Zührevi Hastalıklar Anabilim Dalı, Denizli

Özet

Reaktif perforan kollajenoz, yapısal olarak değişikliğe uğramış kollajen liflerinin epidermisteki hücrelerin arasından geçerek dışarı atıldığı nadir bir hastalıktır. Kollajenoma perforans verrüsiforme olarak da bilinir. Diabetes mellitus ve kronik böbrek yetmezliği başta olmak üzere, hiperparatiroidizm, hipotiroidizm, lenfoma, malignite, nörodermatit, karaciğer hastalıkları, atopik dermatit, uyuz, AIDS (acquired immune deficiency syndrome), pulmoner fibrozis, herpes zoster enfeksiyonu ile de görülebilir. Kliniğimizde izlediğimiz diabetes mellitus ve kronik böbrek yetmezliği olan kazanılmış reaktif perforan kollajenoz olgusunu literatür ışığında burada sunmaktayız.

Anahtar kelimeler: Böbrek yetmezliği; diabetes mellitus; reaktif perforan kollajenoz

Abstract

Reactive perforating collagenosis is a rare disease of elimination of altered collagen through the epidermis. Its synonym is collagenoma perforans verruciforme. The disease exists especially with diabetes mellitus and chronic renal failure and also with hyperparathyroidism, hypothyroidism, lymphoma, malignancy, neurodermatitis, liver disease, atopic dermatitis, scabies, acquired immune deficiency syndrome, pulmonary fibrosis and herpes zoster infection. In the review of literature, we present a case with acquired reactive perforating collagenosis associated with diabetes mellitus and renal failure.

Keywords: Renal failure; diabetes mellitus; reactive perforating collagenosis

Giriş

Kazanılmış reaktif perforan kollajenoz, görünürde hiperkeratotik papüller, histopatolojik olarak da yapısal değişikliğe uğramış kollajen liflerinin transepidermal eliminasyonu ile karakterize nadir bir hastalıktır (1). Kollajenoma perforans verrüsiforme olarak da bilinen hastalık ya otozomal geçiş göstererek çocuklukta oluşur ya da bazı sistemik hastalıklarla ilişkili olarak yetişkin dönemde ortaya çıkar (2). Klinik olarak merkezinde göbekenme gösteren ve sıkıca yapışmış keratotik tıkaç içeren, kubbe şekilli papüller, liken simpleks kronikus, prurigo nodularis ve diğer perforan dermatozlar ile ayırıcı tanı gerektirir (3,4). Histopatolojik inceleme bu hastalıklardan ayırımında önemli yer tutar. Diabetes mellitus ve kronik böbrek yetmezliği başta olmak üzere, hiperparatiroidizm, hipotiroidizm, lenfoma, malignite, nörodermatit, karaciğer hastalıkları, atopik dermatit, uyuz, kazanılmış immün yetmezlik sendromu (AIDS), pulmoner fibrozis ve herpes zoster enfeksiyonu ile beraber görülebilir (1,2).

Kliniğimizde izlediğimiz diabetes mellitus ve kronik böbrek yetmezliği olan kazanılmış reaktif perforan kollajenoz olgusunu literatür ışığında burada sunmaktayız.

*Bu olgu; 19-23 Ekim 2010 tarihinde Belek/Antalya'da yapılan 23. Ulusal Dermatoloji Kongresi'nde poster olarak sunulmuştur
* This case report was presented as poster presentation in 23th National Dermatology Congress which was made in the date 2010 September 19-23.

İletişim/Correspondence to: İsim Soyad, Pamukkale Üniversitesi, Deri ve Zührevi Hastalıklar Anabilim Dalı, Denizli TÜRKİYE
Tel: +90 4440728/6600 melis_coban@yahoo.com

Vaka sunumu

Yetmiş beş yaşında erkek olgu, 3 aydır kollarında, bacaklarda, sırtta küçük sivilce şeklinde başlayan ve sonrasında üzeri kabuklu yaralara dönüşen, kaşıntılı lezyonları nedeniyle kliniğimize başvurdu. Diabetes mellitus tanılı olgumuza, aynı zamanda kronik böbrek yetmezliği nedeniyle 5 yıldır diyaliz tedavisi uygulanmaktaydı.

Fizik muayenede her iki bacak ön yüzünde ve ön kol ekstensör yüzlerde, çevresi eritemli, deriden hafif kabarıklık, ortasında krut bulunan papül ve plaklar, sırt superiorında hafif deprese ve hiperpigmentasyon bırakarak gerilemiş lezyonlar ve bazıları ekskoriye papüller ve her iki plantarda deskuamasyonları mevcuttu. Olgumuzun sol diz lateralinde çevresi eritemli, ortasında kalın krutlar bulunan yan yana yerleşmiş papül ve plaklarından insizyonel biyopsi alındı (Resim 1).

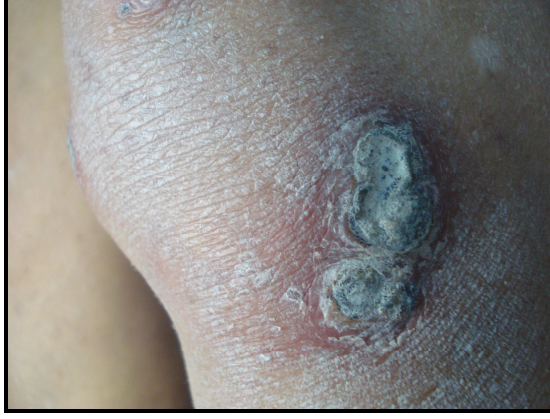Histopatolojik bulgular reaktif perforan kollajenoz ile uyumlu saptandı. Epiderminin deprese olarak yerini nötrofil lökositlerden zengin mikst tipte yangısal hücrelerin, nükleer debrilerin ve kollajen liflerin aldığı görüldü (Resim 2). İnflamatuvar hücreler, nükleer debriler ve keratin materyal arasında yüzeye dik uzanım gösteren kollajen lifler izlendi (Resim 3). Klinik ve histopatolojik bulgular ışığında kazanılmış reaktif perforan kollajenoz tanısı alan hastamıza dar band ultraviyole B (db-UVB) tedavisi planlandı. İki seans fototerapi alan olgu tedaviye devam edemedi.

Geliş Tarihi: 21.02.2013 **Kabul Tarihi:** 19.07.2013
Received: 21.02.2013 **Accepted:** 19.07.2013

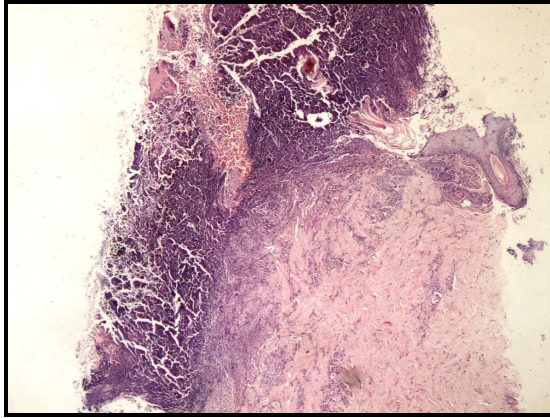
DOI: 10.5455/GMJ-30-2013-147
<http://gul6.bim.gantep.edu.tr/~tipdergi>
ISSN 1300-0888

Tartışma

Perforan dermatozlar, histopatolojik olarak konnektif dokunun transepidermal eliminasyonu ve inflamatuvar hücrelerin varlığıyla karakterize bir hastalık grubudur (4). Klasik perforan dermatozlar Tablo 1'de sunulmuştur.



Resim 1. Sol diz lateralinde çevresi eritemli, ortasında kalın krut bulunan yan yana yerleşmiş iki adet plak.

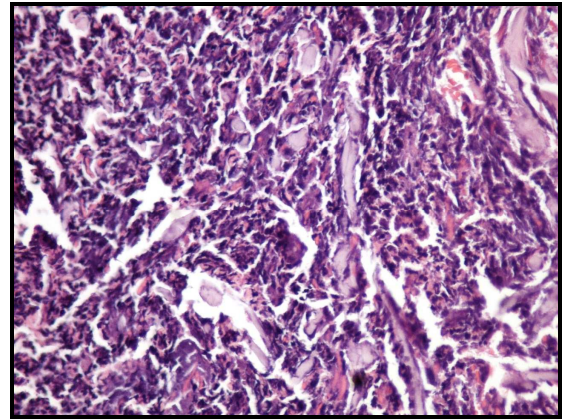


Resim 2. Epiderminin deprese olarak yerini nötrofil lökositlerden zengin mikst tipte yangısal hücreler, nükleer debriler ve kollajen liflerin alması, Hematoksilin Eozin boyası, x40 büyütme.

İlk kez 1967'de tanımlanan kazanılmış reaktif perforan kollajenozun 2 tipi vardır. Klasik kalıtsal formu otozomal dominant veya resesif kalıttır. İnfantlarda veya erken çocukluk döneminde gözlenir, altta yatan herhangi bir hastalık yoktur. Genelde asemptomatiktir ve kendiliğinden iyileşir (1,6). Kazanılmış veya yetişkin formu diabetes mellitus ve/veya böbrek yetmezliği ile ilişkilidir, başka diğer sistemik hastalıklarla olan birlikteliği Tablo 2'de sunulmuştur (7).

Amano ve ark. (8) 38 yaşında dermatomiyozit tanıılı kadın hastada ek olarak kazanılmış reaktif perforan kollajenozun da bulunduğunu bildirmişlerdir. Bilgin ve ark. (9) 59 yaşında, konjestif kalp ve böbrek yetmezliği olan edinsel perforan dermatoz tanıılı bir olgu sunmuşlardır. Olgumuzda hem böbrek yetmezliği hem de diabetes mellitus mevcuttu. Hastalık diyaliz hastalarının % 8-10'ununda ortaya çıkar. Böbrek

hastalığı genelde diabetik nefropati sonucudur (9). Tipik lezyon multipl, rekürren, kaşıntılı, göbekli, keratotik papüllerdir. Papüller 1-2 mm boyutundadır ve gümüşümsü pullanma içerir. Lezyonlar en çok bacaklarda yer alır. Köbnerizasyon olabilir. Olgumuzda da bacaklarda yoğun olmak üzere kollar ve gövdede çok sayıda, tıkaç içeren, hiperkeratotik papüller saptandı. Köbner fenomeni mevcut değildi. Ataseven ve Kayaçetin (10) bildirimlerinde, köbnerizasyon ve şiddetli kaşıntının eşlik ettiği 55 yaşında diabetik kadın hasta tanımlamışlardır. Altta yatan hastalığın iyileşmesi ile lezyonlar geriler. Klinik olarak hipertrofik liken planus, prurigo nodularis, erüptif keratoakantom, Darier hastalığı ve foliküler hastalıklardan, örneğin keratozis pilaristen ayırt edilmelidir (6).



Resim 3. İnflamatuvar hücreler, nükleer debriler ve keratin materyal arasında yüzeye dik uzanım gösteren kollajen lifler, Hematoksilin Eozin boyası, x200 büyütme.

Faver ve ark. (2) kazanılmış perforan kollojenozlara yönelik bazı tanı kriterleri geliştirmişlerdir. Bu kriterler, dermatopatolojik olarak nekrotik bazofilik kollajen demetlerinin küp şekilli epidermal depresyonlar içerisine yapışık keratotik tıkaçlar bulunan göbekli papül veya nodüllerin bulunması, lezyonların 18 yaşından sonra başlaması şeklinde kabul edilmiştir. Bu kriterlere sahip olgumuzdaki lezyonlar, 75 yaşında ortaya çıkmıştı. Histopatolojik incelemede, nekrotik bazofilik kollajen demetlerinin transepidermal atılımı izlendi.

Patogeneizde parçalanmış polimorf nüveli lökositlerden açığa çıkan enzimlerin transepidermal eliminasyon işlemini başlatmada tetikleyici rol oynadığı ileri sürülmektedir. Lökosit proteazlarının keratinositler arasındaki bağı gevşeterek transepidermal yolu açmada etkin olduğu düşünülmektedir. Ultraviyole ışınına maruz kalmak, pruritus, renal yetmezlik, diabetes mellitus nedeniyle ortaya çıkan asit-baz dengesi bozukluğu ve toksik metabolitler ise yardımcı faktörlerdir (11).

Histokimyasal olarak tahrip olmuş tip 4 kollajenin bulunduğu papiller dermis hasarının olduğu esas deri katmanıdır. Bu değişikliğe uğramış kollajen, epidermal proliferasyon tarafından çevrelenir. Ardından inflamatuvar hücreler, keratinöz materyal ve hasara

Tablo 1. Perforan dermatozlar (4,5).

Hastalıklar	Klinik özellikler	Histopatolojik özellikler
Perforan psödoksantoma elastikum	Keratolitik tıkaçlı, genelde periumbilikal yerleşen papüller; en sık siyah ırkta	Elastik fibriller, epidermisi kat eden kanallardan dışarı atılır
Elastozis perforans serpigiosa	Keratozun eşlik ettiği anüler grupe papüller	Epidermiste uzamış, tortüöz kanallar, bu kanallarda dermisten atılarak perfore olan elastik fibriller bulunur
Perforan folikülit	İnflame foliküler papüller	Nekrotik debris ile dolu dilate infundibulum, folikülün infundibular kısmı perforasyon sergileyebilir ve kıvrılmış kıl gözükebilir
Reaktif perforan kollajenoz	Krutlu veya keratin tıkaçlı grupe papüller, sıklıkla Köbner fenomeni ile beraber	Dejenere kollajenle temas halindeki parakeratotik boyunzsuz materyal krater içinde bulunur (epidermis tamamen yok olmuştur)
Perforan granüloma annulare	Sıklıkla keratotik tıkaçlı grupe deri renginde ya da eritematöz papüller	Epidermal hasarla birlikte olan nekrobiyoz gözlenir ve hasarlanmış kollajen fibriller atılır
Kyrle hastalığı (Hiperkeratozis follikularis et parafollikularis kutem penetrans)	Sıklıkla diabetes mellitus veya üremi ile ilişkili hiperkeratotik pruritik papüller	Epidermisi geçip dermise penetre olan keratotik ve parakeratotik tıkaçlar gözlenir

Tablo 2. Kazanılmış reaktif perforan kollajenoza eşlik ettiği bildirilen hastalıklar (1,2,5,8).

Hastalıklar	
Endokrin hastalıklar	Diabetes mellitus, hiperparatiroidizm, tiroid hastalıkları
Maligniteler	Hodgkin lenfoma, akut lösemi, prostat kansinomu, nazofarinks kansinomu, Vater'in ampuller adenokarsinomu, Hepatosellüler kansinom, Karaciğerin metastatik sağ lob kansinomu, Kolon kansinomu,
Enfeksiyonlar ve enfestasyonlar	AIDS, uyuz, herpes zoster
Nefrolojik hastalıklar	Kronik renal yetmezlik
Göğüs hastalıkları	Pulmoner fibrozis
Gastrointestinal	Sklerozan kolanjit, karaciğer hastalıkları
Dermatolojik hastalıklar	Dissemine hemorajik variselliform erüpsiyon, nörodermatit, atopik dermatit
Diğer	Tekrarlayan seröz plörezi atakları, Poland sendrom, dermatomyozit

uğramış kollajenden oluşan santral bir krater meydana gelir ve bu kollajen sonradan transepidermal atılıma uğrar (1). Kollajenin transepidermal atılıma uğraması granuloza annulare, psödoksantoma elastikum, kondrodermatitis nodularis helisis isimli hastalıklarda da gözlenmiştir (12).

Kazanılmış reaktif perforan kollajenozun nedenine yönelik birçok teori mevcuttur (6). Üzerinde en çok durulanlar kaşıntı ve ovalamaya bağlı mikrotravma, oksidatif stres, metabolik bozukluklara bağlı epidermal ve dermal değişiklikler, diyalizle ayıklanamayan maddelerin birikmesi, diyabete bağlı mikroanjyopati (6,7). Mikrotravmada özellikle epidermal hasar önemlidir. Hastalık, travma, artropod ısırığı, folikülit, soğuğa maruz kalma veya akne vulgaris ile tetiklenebilir (1,3,4,7).

Kazanılmış reaktif perforan kollajenozun tedavisinde, öncelikle, kaşıntıya ve alta yatan hastalığın tedavisine yönelik yaklaşımda bulunmak gerekir (11,12). Ayrıca, hastaya küçük travmalardan kaçınması gerektiği söylenmelidir. Travmadan korunan lezyonlar, spontan gerileyebilir. Soliter lezyon eksize edilebilir (2). İntralezyonel kortikosteroid enjeksiyonu, topikal ve/veya sistemik kortikosteroid ile topikal ve/veya sistemik retinoid tedavide kullanılmaktadır (2,3). Antibiyotikler, keratolitikler, sistemik antihistaminikler,

fotokemoterapi, UV-B, kriyoterapi ve metotreksat diğer tedavi seçenekleridir. Allopurinol kullanımı ile de remisyonlar bildirilmiştir (2). Chan ve ark. (12) transkutanöz elektriksel sinir uyarımı ile kaşıntının hafiflediği olgular sunmuşlardır. Karpouzis ve ark. (5) 97 olguluk çalışmalarında 77 hastada topikal kortikosteroid ve/veya topikal antibiyotik veya topikal keratolitik tedavileri, 8 hastada allopurinolu ve 7 hastada UV-B fototerapisini etkili bulmuşlardır.

Sonuç olarak kazanılmış reaktif perforan kollajenoz, otozomal resesif geçiş göstererek çocukluk döneminde oluşabilirse de yetişkin dönemde ortaya çıktığında, beraberinde diabetes mellitus ve kronik böbrek yetmezliğinin olup olmadığı araştırılmalıdır.

Kaynaklar

1. Yadav MK, Sangal BC, Bhargav P, Jai PR, Goyal M. Reactive perforating collagenosis. Indian J Pathol Microbiol 2009;52(1):106-7.
2. Erdem C, Akay BN. Dermatoloji. 3rd ed. İstanbul: Nobel Tıp Kitapevleri, 2008;1575-608.
3. Baykal C. Dermatoloji atlası. 2nd ed. İstanbul: ARGOS İletişim Hizmetleri Reklamcılık ve Ticaret A.Ş., 2004;336-51.
4. Scharffetter-Kochanek K. Braun-Falco's dermatology. 3rd ed. Heidelberg: Springer Medizin Verlag, 2009;687-700.
5. Karpouzis A, Giatromanolaki A, Sivridis E, Kouskoukis C. Acquired reactive perforating collagenosis: current status. J Dermatol 2010;37(7):585-92.

6. Yazdi S, Saadat P, Young S, Hamidi R, Vadmal MS. Acquired reactive perforating collagenosis associated with papillary thyroid carcinoma: a paraneoplastic phenomenon? *Clin Exp Dermatol* 2010;35(2):152-55.
7. Müller CSL, Tilgen W, Rass K. Leucocytoclastic vasculitis associated with acquired reactive perforating collagenosis. *Dermatoendocrinol* 2009;1(4):229-31.
8. Amano H, Nagai Y, Kishi C, Ishikava O. Acquired reactive perforating collagenosis in dermatomyositis. *J Dermatol* 2011;38(12):1199-201.
9. Bilgin İ, Tosun O, Yılmaz G, Ermete M. Edinsel perforan dermatoz. *J Dermatol* 2000;10(1):66-9.
10. Ataseven A, Kayacetin S. Acquired reactive perforating collagenosis. *Eurasian J Med* 2012;44(1):51-3.
11. Schmults CA. Acquired reactive perforating collagenosis. *Dermatol Online J* 2002;8(2):8.
12. Chan LY, Tang WYM, Lo KK. Treatment of pruritis of reactive perforating collagenosis using transcutaneous electrical nerve stimulation. *Eur J Dermatol* 2000;10(1):59-61.