

# Kriptojenik Organize Pnömoni: İki Olgu Üzerinden Bilgi Güncellemesi

## *Cryptogenic Organizing Pneumonia: Two Cases and an Update*

Göksel Kiter<sup>1</sup>, Gökhan Yuncu<sup>2</sup>, Ferda Bir<sup>3</sup>, Nevzat Karabulut<sup>4</sup>, Sibel Özkurt<sup>1</sup>, Fatma Evyapan<sup>1</sup>

<sup>1</sup>Pamukkale Üniversitesi Tıp Fakültesi, Göğüs Hastalıkları Anabilim Dalı, Denizli, Türkiye

<sup>2</sup>Pamukkale Üniversitesi Tıp Fakültesi, Göğüs Cerrahisi Anabilim Dalı, Denizli, Türkiye

<sup>3</sup>Pamukkale Üniversitesi Tıp Fakültesi, Patoloji Anabilim Dalı, Denizli, Türkiye

<sup>4</sup>Pamukkale Üniversitesi Tıp Fakültesi, Radyoloji Anabilim Dalı, Denizli, Türkiye

### ÖZET

Bir klinikopatolojik tablo olarak ele alınan Kriptojenik organize pnömoni (KOP), terminolojik eşdeğerleri ve birbirine yakın terimleri ilgilendiren farklı kliniklerdeki ayırıcı tanı özellikleri açısından zengin ve güncel bir konudur. Bu tanıyı alan iki olgumuzdan biri antibiyotik tedavisine yanıt alınamamış bir akciğer enfeksiyonu olarak ileri tetkik edilirken toraks bilgisayarlı tomografisinde bilateral konsolidasyon saptanmış ve transbronşiyal akciğer biyopsisi ile organize pnömoni tanısı almıştır. Diğer akciğer malignitesi öntanısıyla uygulanan torakotomi sonucu organize pnömoni tanısı almış olan sol akciğer alt lob kiteli bir hastadır. Altta yatan bir neden saptanamaması üzerine her iki olgu da "Kriptojenik" organize pnömoni olarak değerlendirilmiş ve uzun dönem izlem sonuçları elde edilmiştir. Bu iki hastamızın klinik, radyolojik ve histopatolojik özellikleri eşliğinde konu hakkındaki güncel bilgileri gözden geçirmeyi amaçladık.

**Anahtar sözcükler:** kriptojenik organize pnömoni, interstisyel akciğer hastalığı, idiyopatik, bronşiolitis obliterans organize pnömoni

Geliş tarihi: 13.09.2006

Kabul tarihi: 02.11.2006

### ABSTRACT

Cryptogenic organizing pneumonia, a unique clinicopathologic entity, is a current and many faceted issue due to its terminological equivalents and differential diagnostic features according to various clinics. Our first case with organizing pneumonia was diagnosed via transbronchial lung biopsy, performed for bilateral pulmonary consolidations unresolved by antibiotic treatment. The second case, who had a left lower lobe mass, was diagnosed by thoracotomy carried out due to a preliminary diagnosis of malignancy. Both cases were considered as "Cryptogenic" organizing pneumonia since no underlying factors could be related and a long term follow-up was achieved. We aimed to review the current literature together with a presentation of the clinical, radiological and histopathological findings of our two cases.

**Key words:** cryptogenic organizing pneumonia, interstitial lung disease, idiopathic bronchiolitis obliterans organizing pneumonia

Received: 13.09.2006

Accepted: 02.11.2006

### GİRİŞ

Bir klinikopatolojik tablo olarak ele alınan Kriptojenik organize pnömoni (KOP), terminolojik eşdeğerleri ve birbirine yakın terimleri ilgilendiren ayırıcı tanı özellikleri açısından zengin ve güncel bir konudur. İlk kez 1983 yılında COP "Cryptogenic organizing pneumonia-Kriptojenik organize pnömoni" olarak tanımlanmasından sonra, 1985 yılından yakın geçmişe dek BOOP "Bronchiolitis obliterans-organizing pneumonia" olarak adlandırılmıştır. Amerikan Toraks Derneği/Avrupa Solunum Derneği (ATS/ERS) işbirliğiyle yayınlanmış, İdyopatik İnterstisyel Pnömonilerin tanımlamalarını güncelleyen yazıda terminolojideki bu kargaşaya açıklık getirilmiştir [1]. KOP'a özel çeşitli derlemeler de bu konunun daha iyi anlaşılmasına yardımcı olmaktadır [2,3].

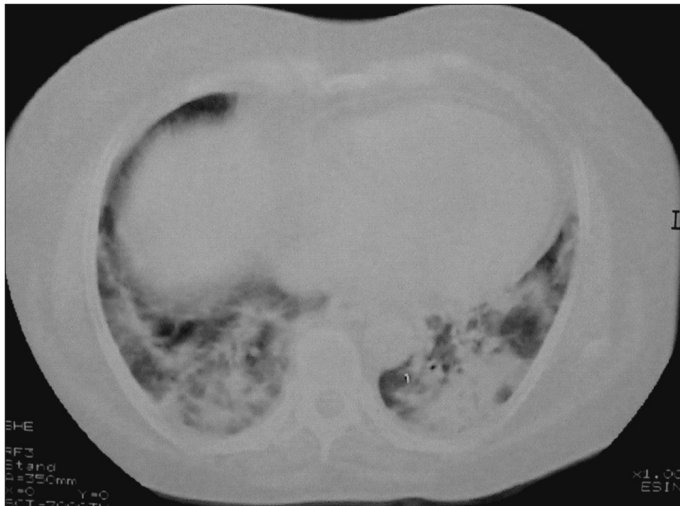
*Yazışma Adresi:* Dr. Göksel Kiter, Pamukkale Üniversitesi, Tıp Fakültesi, Göğüs Hastalıkları Anabilim Dalı, Denizli, Türkiye Tel: +90 258 444 07 28 E-posta: gokselkiter@yahoo.com

KOP'de tanı histopatolojik olarak alveoler duktuslar ve alveollerde fibroblastlar, kollajen ve fibrinli eksudanın oluşturduğu granülasyon dokusu tomurcuklarının görülmesi ile konmaktadır (Masson cisimcikleri) [2]. Her zaman bronşiyollerin olaya katılması gerekli değildir. Altta yatan bir neden bulunmadığında ise "idyopatik BOOP" olarak adlandırılmak yerine KOP adını almaktadır. Sekonder organize pnömoni (OP) olgularını radyolojik ve histopatolojik olarak idiyopatik olanlardan ayırt etmek olası olmadığından öyküde ayrıntılı sorgulama, fizik bakıda altta yatan hastalığa ait ipuçlarını değerlendirme ile ayırıcı tanıya yönelik bakteriyolojik ve immunolojik incelemelerden yararlanılması gerekmektedir. Bu durumda KOP bir dışlama tanısıdır ve sorumlu tutulabilecek bir durum saptanmadığında konmaktadır.

Sık rastlanmamakla birlikte hakkındaki bilgilerin yakın zamanda güncellenmiş olması nedeniyle, servisimizde ard arda tanı alan farklı özelliklerdeki iki KOP olgumuzun klinik, radyolojik ve histopatolojik özellikleri eşliğinde bu bilgileri gözden geçirmeyi amaçladık.

## OLGU 1

G.A. 54 yaşında kadın hasta. Yaklaşık 3 aydır süren, aniden ortaya çıkmış kuru öksürük ve eforla oluşan nefes darlığı nedeniyle değerlendirildi. On gün önce uygulanmış olan geniş spektrumlu antibiyotik tedavisine yanıt alınamamıştı. Öyküsünde 4 yıl önce eritrosit sedimentasyon hızı yüksekliği nedeniyle araştırıldığı ve tanı konamadan 1 yıl süreyle kortikosteroid verildiği öğrenildi. Yokuş çıkarken ve 2. kat merdivenden sonra ortaya çıkan efor nefes darlığı son 2-3 aydır sürmekteydi. Hiç sigara içmemişti. Özellikle bir temas ya da ilaç öyküsü yoktu. Romatizmal yakınma tanımlamıyordu. Fizik incelemede istirahat dispnesi, hırıltı, siyanoz ve çomak parmak saptanmadı. Her iki akciğerin alt ve orta kısımlarında inspiryum sonu velcro ralleri duyulmaktaydı. Eklem patolojisi saptanmadı. İki yönlü akciğer radyogramında, her iki alt lobda konsolidasyon ile uyumlu görüntü saptandı, plevra sıvısı izlenmedi. Toraks Yüksek Çözünürlüklü Bilgisayarlı Tomografi (YÇBT) incelemesinde, bilateral akciğer alt lob posterobazal kesimlerinde yamalı tarzda, içlerinde hava bronkogramı içeren konsolidasyon alanları, bilateral minimal plevral sıvı ile uyumlu görünüm ve sağ paratrakeal alanda 10mm'yi geçmeyen lenf nodu saptandı (Şekil 1). Bronkoskopisinde endobronşiyal patoloji saptanmadı; bronkoalveoler lavaj (BAL) ve transbronşiyal akciğer biyopsisi (TBAB) uygulandı. BAL sıvısının incelemesinde lenfositik alveolit (lenfosit oranı %37 idi) saptandı. TBAB histopatolojik incelemesinde alveollerini doldu-

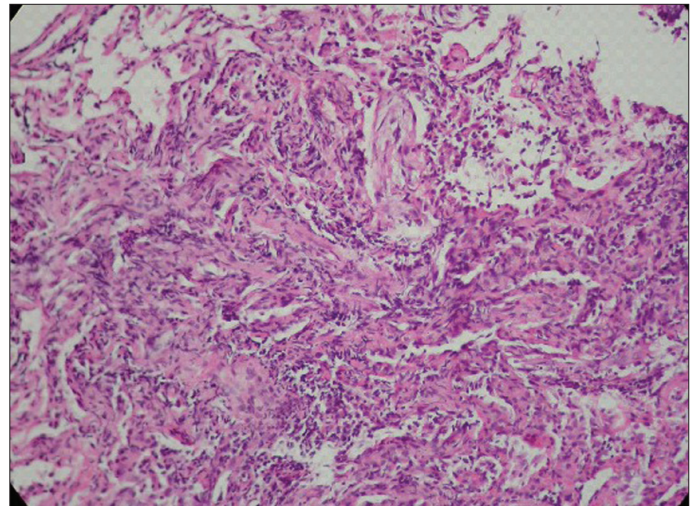


**Şekil 1.** G.A. Toraks BT parankim penceresi-Bibasiler konsolidasyon, sol alt lobdaki konsolidasyon içinde iki adet genişlemiş bronşiyol de KOP için bildirilen bulgulardandır.

ran, bazı alanlarda tamamen silinmelerine yol açan, eski ve yeni kollajenize bağ dokusu ve mononükleer yangısal hücre infiltrasyonu dikkati çekti. Klinik ve radyolojik bulgular birlikte değerlendirildiğinde olgu "organize pnömoni" ile uyumlu bulundu (Şekil 2). Solunum fonksiyon testinde Zorlu vital kapasite (FVC, ml, %) 1,92 (%56), Birinci saniyedeki ekspiratuvar volüm (FEV<sub>1</sub>, ml, %) 1,77 (%64), FEV<sub>1</sub>/FVC %92 idi. CO difüzyon testi yapılamadı. Arter kan gazında (oda havası) pH: 7,45, PaO<sub>2</sub>: 69mmHg, pCO<sub>2</sub>: 36mmHg, O<sub>2</sub> satürasyonu: %94,5, HCO<sub>3</sub>: 25,7mmol/L idi. Eritrosit sedimentasyon hızı (ESH) 22mm/saat idi. Anti-nükleer antikor (ANA), Romatoid faktör (RF), AntiDNA negatif bulundu. Hastaya oral kortikosteroid tedavisi başlandı (40mg/gün metil prednizolon). PPD 8mm olarak saptandığından tüberküloz profilaksisi gerekli görülmedi. Tedavi ile yakınmalarda tama yakın düzelme saptandı. Tedavinin 5. ayında, FVC'de %29 artış olduğu, kontrol toraks YÇBT'sinde konsolidasyon alanlarının kaybolduğu saptandı. Kortikoterapi doz azaltılarak 9 ayda kesildi. Altı ay tedavisiz izlem sonunda klinik, radyolojik ve solunum fonksiyon testi parametrelerinde bozulma ile nüks olarak değerlendirilmesi üzerine yeniden başlanan metil prednizolon tedavisine bir kez daha yanıt alındı (birinci ayda FVC'de %33 artış). Hastamız ikinci tedavisinin 3. ayını yakınmaları düzelmiş olarak tamamlamıştır.

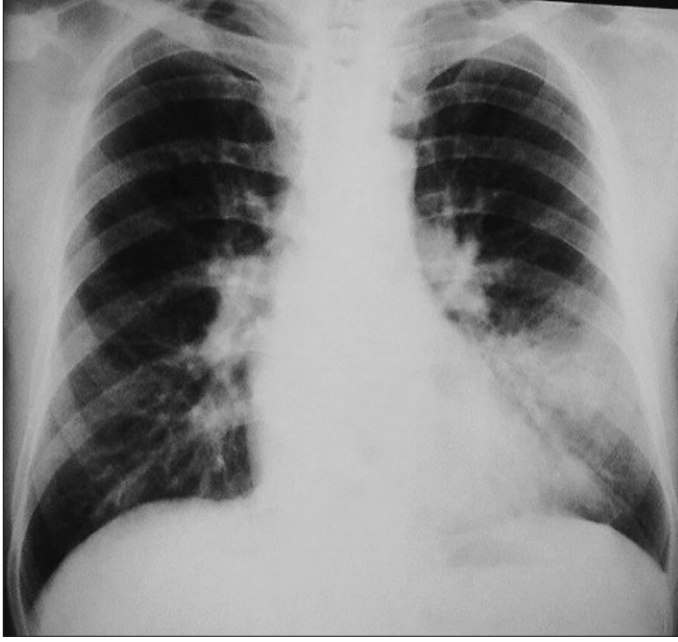
## OLGU 2

N.T. 58 yaşında erkek hasta. Başvurusundan önceki 6 hafta boyunca süren kuru öksürük, sol yan ağrısı ve kilo kaybı ile başka bir merkezde değerlendirilirken akciğer radyogramında sol alt zonda homojen dansite (Şekil 3), toraks bilgisayarlı tomografisinde sol alt lob posterobazal segmentte 3x3x5 cm boyutlarında kitle görünümünde lezyon



**Şekil 2.** G.A Transbronşiyal akciğer biyopsisi. Alveoler duktuslar ve alveollerini dolduran gevşek fibröz doku (X10 HE)

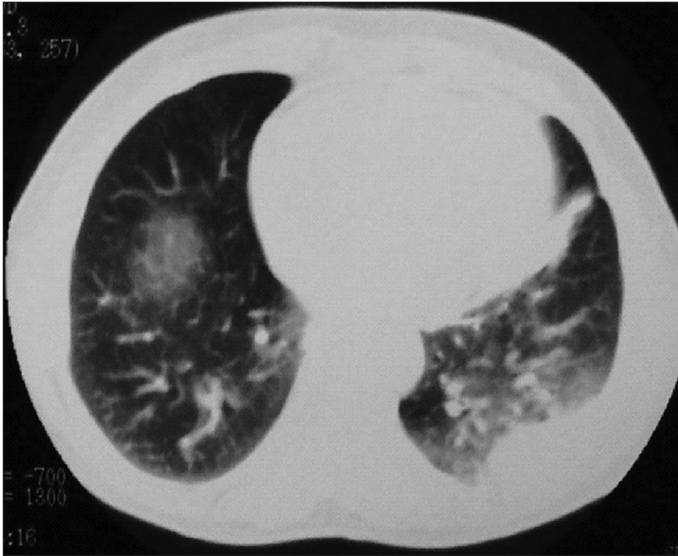




Şekil 3. N.T. PA Akciğer radyogramı. Sol alt zonda kenarları net seçilemeyen homojen dansite artışı izleniyor.

ve çevresinde buzlu cam dansitesi ile solda minimal plevra sıvısı saptanarak (Şekil 4) kitleye transtorasik ince iğne biyopsisi yapıldığı öğrenildi. Sitolojik inceleme raporunun "malignite kuşkusu taşıyan yaymalar" olarak elde edilmesinin ardından ileri tetkik için hastanemize gönderilmişti.

Kuru öksürük ve sol göğüsteki künt ağrı dışında solunumsal yakınması yoktu. Romatolojik yakınma tanımlamıyordu. Eşlik eden hastalık ya da özellikli ilaç öyküsü yoktu. Meslek olarak bir yıldır kültür mantarı yetiştiriciliği yapmaktaydı, öncesinde özellik yoktu. Fizik incelemede istirahat dispnesi, hırıltı, siyanoz ve çomak parmak saptan-

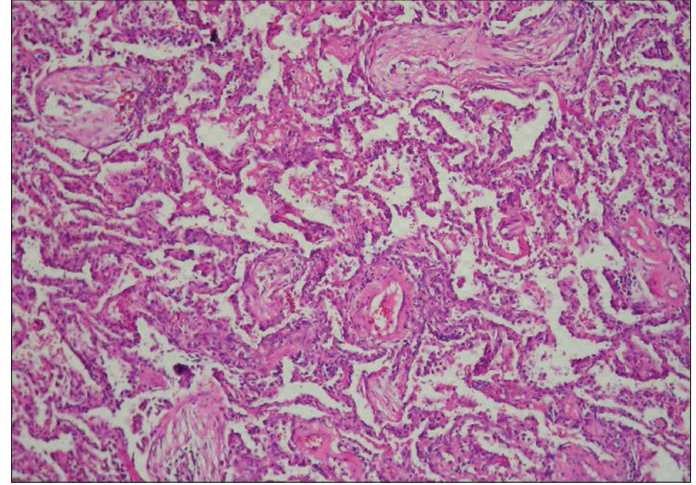


Şekil 4. N.T. Toraks BT-parankim penceresi. Sol alt lobda periferik kitle benzeri subplevral konsolidasyon ve çevresinde buzlu cam görünümü.

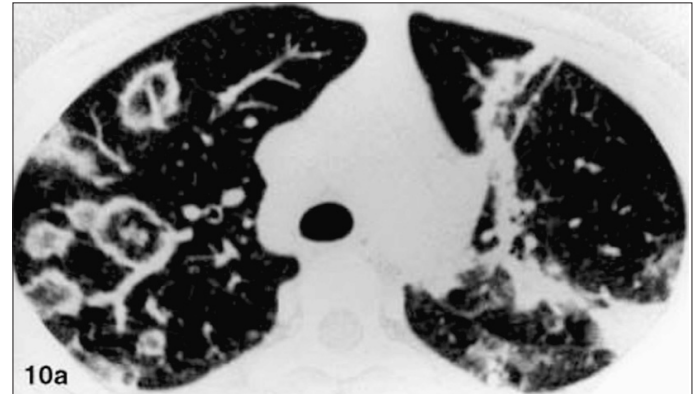
madı. Solunum sistemi muayenesi olağandı. Diğer sistem incelemelerinde patoloji saptanmadı.

Maligensi ön tanısı ile değerlendirildiği için tarama amaçlı çekilen beyin bilgisayarlı tomografisi ve üst batin ultrasonografisi normal bulunmuştu. Sol torakotomi ile gerçekleşen cerrahi girişimde frozen incelemesinin benign olarak rapor edilmesinden sonra sol alt lob posterobazal segmentteki kitlenin çıkarılması yeterli bulundu. Bu materyalin histopatolojik bakışında bronşiyollerde, alveoler kanallarda ve alveollerin içinde granülasyon dokusunun görülmesi, akciğer yapısının korunmuş olması, eşlik eden hafif derecede interstisyel inflamatuvar hücre infiltrasyonu izlendi. Bu bulgularla olgu "bronşiyolitits obliterans-organize pnömoni" tanısı aldı (Şekil 5).

Patoloji raporunun elde edilmesinden sonra yapılan tetkiklerinde FVC: 2.71 (%81), FEV<sub>1</sub>: 2,35 (%88), FEV<sub>1</sub>/FVC: %82, Hemoglobine göre düzeltilmiş CO difüzyon kapasitesi (TLco(corr)) 5mmol/kPa/min (%64), CO difüzyon kapasitesinin alveoler volüme oranı (Kco (corr)) 2,80mmol/kPa/min/L (%204) bulundu. Romatolojik incelemeler (RF, ANA, AntiDNA) negatifti.



Şekil 5. N.T. Torakotomi ile eksizyonel akciğer biyopsisi. Alveoler duktuslar ve terminal bronşiyollerini dolduran gevşek fibröz doku (X10 HE).



Şekil 6. Ters halo işareti (sağ akciğer üst lobda) ve band benzeri lezyon ve içinde genişlemiş bronşiyoller (sol üst lobda) (European Radiology editörü ve Prof D.M. Hansell'in izni ile) (9).

Uygulanan cerrahi ile kitlenin çıkarılmasına karşın CO difüzyon testindeki düşüklük göz önünde bulundurularak oral kortikosteroid tedavi başlandı. İkinci ay kontrolünde çekilen toraks bilgisayarlı tomografisinde operasyona bağlı değişiklikler dışında patoloji saptanmadı. Tedavinin 6. ayında tedavi doz azaltılarak kesildi. Hastamız tanı sonrası 19. ayında halen yakınmasızdır.

## TARTIŞMA

Kriptojenik organize pnömoni, akciğer hastalıkları içinde ender görülen fakat oldukça karakteristik bir klinikopatolojik tablodur. Altta yatan hiçbir neden bulunamadığında "idyopatik/kriptojenik" organize pnömoni adını alırken, başka bir hastalık ya da ilaç kullanımının akciğere yangısal etkisi olarak ortaya çıktığında sekonder organize pnömoni olarak adlandırılır.

KOP'nin, bilinmeyen bir hasar sonucu alveollerin içinde ya da daha az olarak distal bronşiyollerde oluşan yangısal yanıtın tam olmayan biçimde iyileşmesi ile ortaya çıktığı düşünülmektedir. Terminolojideki kargaşa uzun zamandır sürmektedir. Alveollerdeki etkilenmenin baskın bulgu olması nedeniyle 1983 yılında ilk kez tanımlanırken Cryptogenic organizing pneumonia (COP) adı verilmiş fakat 1985'de terminal bronşiyollerdeki etkilenmenin de kapsanmasına yönelik olarak adı "bronşiyolit obliterans-organize pnömoni=BOOP" olarak değiştirilmiştir [2] Ancak bu terim de bütünüyle farklı bir tablo olan, küçük havayollarında obstrüksiyona yol açacak şekilde duvarda skatrizasyonun olduğu obliteratif bronşiyolit ile karışıklığa yol açmıştır. KOP ile proliferatif bronşiyolit anlamdaş olup obliteratif bronşiyolit (OB) ile de konstriktif bronşiyolit aynı anlama gelmektedir. Sonuçta söz konusu antite için yeniden KOP teriminin kullanılması önerilmektedir [1].

Kadın ve erkeklerde görülme oranı benzerdir. Yaş aralığı 20 ile 80 arası olsa da genelde 50-60 yaşlarında görülür [2,3].

Klinik tablo oldukça karakteristiktir. Birkaç haftalık öykü veren, genelde başlangıçta viral enfeksiyon benzeri bir tablonun fark edildiği, kuru öksürük, ateş yüksekliği, kırıklık, iştahsızlık ve kilo kaybı en sık rastlanan yakınmalardır. Balgamda kan gelmesi, bol miktarda balgam çıkarma, göğüs ağrısı, eklem ağrısı ve gece terlemesi daha seyreklerdir [2,3]. Solunum sistemi oskültasyonunda seyrek raller duyulabilir. Genellikle bakteriyel pnömoni olarak tanı alıp çesitli ve geniş etki alanına sahip antibiyotiklerle tedaviye yanıt vermediği gözlenir. Bu da 6-10 haftalık bir tanı gecikmesine yol açabilmektedir. İlk hastamızda böyle bir öykü alınmış ve antibiyotik tedavisine yanıt alınmadığı için çekilen YÇBT ile bilateral konsolidasyonların saptanması ileri tetkike yönlendirmiştir. Sık rastlanmayan bulguların varlığında, farklı ön tanılarla girişimsel ileri tetkiklere başvurulabilir. Karakteristik tablo olsa da doku tanısına ulaşmak önemlidir.

Hastalık nadiren hızla kötüye giden, bazen de yaşamı tehdit eden klinikle seyrebilir. Kortikoterapiye yanıtları

klasik formdan daha zayıf olsa da erken akciğer biyopsisi ile tanı konarak yüksek doz kortikosteroid tedavisi yaşam kurtarıcı olabilir [4]. Mortalitesi, Cohen ve ark.'nın 10 hastalık serilerinde %70, Nizami ve ark.'nın 5 ilerleyici BOOP olgusunda %40 olarak bildirilmektedir [5,6]. Kore'den bildirilen 45 BOOP hastasının altısında hızlı seyir söz konusuken bu hastaların başlangıç yakınmaları ya da radyolojik görünüm açısından klasik forma göre farklılık göstermediği belirtilmektedir [7].

Radyolojik ve klinik olarak pek çok tabloyu taklit edebildiğinden, ayırıcı tanıda KOP ve sekonder BOOP'a yer verilmesinin önemi giderek daha fazla anlaşılmaktadır. Daha önceki birkaç olguya ek olarak yakın geçmişte İsrail'den, tüberküloz öntanısıyla değerlendirilen kaviter akciğer lezyonlu iki hastada histopatolojik tanının BOOP olarak elde edildiği bildirilmiştir [8].

KOP'li hastalar sıklıkla hafif-orta derecede restriktif solunum fonksiyon bozukluğuna sahiptirler. Hava akımı kısıtlanması sigara içen kişilerde saptanabilir. Akciğer karbonmonoksit difüzyon kapasitesi azalmıştır. İstirahatte ve/veya egzersiz sırasında hafif hipoksemi sık saptanan bir bulgudur. KOP için beklenen bir bulgu olmayan ağır hipoksemi ise akciğer veya kemik iliği transplantasyonu sonrası ortaya çıkabilen, çok daha ağır seyreden obliteratif bronşiyolit (OB) için daha tipiktir [2,3].

Temel radyolojik görünüm genellikle periferik yerleşimli multifokal hava boşluğu konsolidasyonu olsa da artan sayıdaki varyasyonlu olgu sunumları bilgisayarlı tomografinin tanı sürecindeki yerine ve ayırıcı tanı listelerinde OP'ye yer vermenin önemine dikkat çekmektedir [9]. Bu tipik lezyon, boyut olarak çok değişiklik gösterebilir ve nitelik olarak da buzlu cam görünümünden hava bronkogramları içeren konsolidasyona dek değişebilir. Daha seyrek olarak diffüz bilateral infiltrasyon ya da soliter fokal kitle lezyonu ile karşımıza çıkabilir [3]. İki olgumuzun radyolojik görünümleri sırasıyla bibaziler konsolidasyon ve kitle benzeri lezyona örnek oluşturmaktadır.

Kitle benzeri görünümde özellikle malignitenin dışlanması önemlidir. İkinci hastamıza ait malignite kuşkulu trans-toraksik ince iğne biyopsisi yaymaları, rezekte edilebilir sınırlardaki kitle için zaman yitirmeden cerrahi girişimde bulunulmasını gerekli kılmıştır. Frozen biyopsi çalışılması ise hastamızı gereksiz lobektomiden korumuştur.

KOP'nin radyolojik bulguları arasında son zamanlarda "ters halo işareti" (reversed halo sign: merkezde buzlu cam görünümü ve çevresinde yarım ay veya yuvarlak şekilde hava boşlukları konsolidasyonu) tanımlanmaktadır (Şekil 6). Kim ve ark., biyopsi ile kanıtlanmış 31 KOP olgusunda bu radyolojik bulgunun yararlılığını araştırdıkları çalışmalarında olguların %19'unda ters halo işareti gözlemlenmişler ve KOP için göreceli olarak özgün bir bulgu olduğunu bildirmişlerdir [10]. Geniş bir çeşitlilik yelpazesindeki radyolojik bulgular, Oikonomou ve Hansell tarafından örneklerle derlenmiş ve sunulmuştur [9].



Bronkoalveoler lavaj (BAL) genellikle mikst paterne sahiptir. Lenfositlerin (%20-40), nötrofillerin (%10) ve eozinofillerin oranı birlikte artmış olarak bulunur [2,11]. BAL'ın KOP'de tanısıl doğruluğu %62 olarak bulunmuştur [12]. Ayrıca sekonder organize pnömonilerde altta yatan nedeni saptamaya da BAL yardım edebilir (özellikle *Pneumocystis carinii* pnömonisinde).

Tanı için doku incelemesi gerekmektedir. Bronkoskopi sırasında transbronşiyal akciğer parankim biyopsisi (uç biyopsi) yapılabileceği belirtilmektedir. Doğru tanı koyma oranı %69 olarak bildirilmektedir [12]. Bu kör biyopsilerin küçük örnekler olması gerekçesiyle yapılmasından kaçınmamak gerekir. Özellikle tipik olgularda, yaygın lezyonun olduğu olgularda alt lobdan ya da lokal lezyonda skopi/BT eşliğinde bronkoskopik biyopsilerin yapılması tanıya götürülebilir. İlk olgumuzda organize pnömoni tanısı sağ alt lobdan yapılan kör biyopsi ile konulmuştur. Ancak bu durumda akılda tutulması gereken, tedavi ile hastalığın seyrinin yakından izlenmesi, beklenen biçimde gerileme göstermeyen olgularda akciğerin VATS ya da torakotomi ile örneklenmesinin önerildiğidir. Radyolojik olarak KOP'nin düşük dereceli pulmoner lenfomalar ve bronkoalveoler karsinomayla benzer görünüme sahip olabileceği göz önünde bulundurularak histopatolojik olarak tanının desteklenmesi yoluna gidilmelidir [3]. İlk hastamızda, klinik ve radyolojik olarak tipik KOP bulgularına ek olarak transbronşiyal parankim biyopsisi ile elde edilen tanı kortikoterapinin üçüncü ayında bibaziler konsolidasyonların tamamen ortadan kalkması ile kuşkuyla yer bırakmayacak şekilde desteklenmiş oldu.

Akciğer biyopsisi örneklerinde alveollerin içinde fibroblastlar, miyofibroblastlar ve gevşek bağ dokusundan oluşan granülasyon dokusu tomurcukları gözlenmesi tipiktir. Eğer varsa terminal bronşiyol lezyonları da havayolu lümeni içinde aynı granülasyon dokusu görünümüne sahiptir [13-15]. Alveol yapısı korunmuştur. Lenfosit, makrofaj, plazma hücresi, nötrofil lökosit, eozinofil lökosit gibi çeşitli hücreler ile alveol duvarı hafif derecede infiltre olabilir. Organize pnömoniye özgü polipoid görünüme "Masson cisimciği" denmektedir. Bu kollajen doku tomurcukları Kohn delikleri aracılığı ile komşu alveollere geçmektedirler. Terminal bronşiyollerin de etkilendiği durumlarda, ilerlemenin alveollerden bronşiyollere mi bronşiyollerden alveollere mi olduğu konusu henüz açıklık kazanamamıştır [2].

Chang ve ark.'nın 45 olguluk serisinde hızlı seyir gösteren 6 hastanın iyi prognozlu olgulardan biyopsi örneklerinde ağır hücre infiltrasyonu ve fibrozis oluşu, alveoller içinde değişen düzeylerde eksudasyon görülmesi ile ayrıldığı bildirilmektedir [7].

KOP'de organize pnömoni en göze çarpan bulgudur. Oysa vaskülitler (özellikle Wegener granülomatozu), bronkosentrik granülomatozis, kronik eozinofilik pnömoni, hipersensitivite pnömonisi, yaygın alveoler hasar ve nonspe-

sifik interstisyel pnömonide, akciğer apsesi, infarktı ve tümör alanlarında da organize pnömoni görülebilir, ancak daha minör bir bulgudur [9]. Primer fibrotik interstisyel akciğer hastalıklarında küçük alanlar halinde organize pnömoni görülebilmesi, olağan (usual) interstisyel pnömoni ile birlikteliğin yer aldığı olgu sunumlarını açıklamaktadır [2].

Bütün bu klinik, radyolojik ve histopatolojik bulgular idyopatik ile sekonder organize pnömoni olgularını birbirinden ayırmakta yetersiz kalmaktadır. Bir çok enfeksiyonda (*Chlamydia pneumoniae*, *Mycoplasma pneumoniae*, *Legionella pneumophila*, *Pseudomonas aeruginosa*, *Streptococcus pneumoniae*, virüsler -Herpes, HIV, İnfluenza, Parainfluenza-, *Plasmodium*, *Pneumocystis carini* vb) [3,16], ilaç kullanımında (5 aminosalisilik asit, amiodaron, bleomisin, kokain, sulfosalazin, mesalazin, altın tuzları, fenitoin, tiklopidin vb) [3,16], meme kanserine yönelik radyoterapi almış kadınlarda özel bir sendrom olarak radyoterapi alanının dışında [17], bağ dokusu hastalıklarından başta romatoid artrit ve Sjögren sendromu olmak üzere çeşitli yangısal veya sistemik hastalıklarda da (Crohn hastalığı, kolitis ülseroza, Behçet hastalığı, miyelodisplazi, lösemi, kanser, hepatit C vb) [16] organize pnömoni gelişebilmektedir. İlaça bağlı olan formu ilacın kesilmesinden sonra hızla ortadan kaybolmakta, radyoterapiye bağlı olan form kortikosteroid tedavisine çok iyi yanıt vermektedir [2,3]. Diğer formlarda altta yatan hastalığın tedavisi gerekmekte ve bu hastalıkların tedavisinde kullanılan çoğu ilacın organize pnömoniyeye yol açabilmesi bir ikilem oluşturmaktadır.

Her ne kadar kendiliğinden düzelme ve uzun süreli eritromisin ile tedavi sonucu düzelme bildirilmişse de KOP'nin standard tedavisi kortikoterapidir. Sürenin 6 ile 12 ay olması gerektiği belirtilmektedir. Bazı hastalar birbirini izleyen relapslar gösterdikleri için daha uzun tedaviye gereksinim duyabilmektedirler. Klinik birkaç gün içinde düzelirken radyolojik düzelme birkaç haftada ortaya çıkar (3). Solunum fonksiyon testi ile yanıt değerlendirilmesi için 2 hafta önerilmektedir [2]. Başlangıçta yüksek doz verilen kortikosteroid 2-4 haftadan sonra azaltılarak günaşırı düşük doza erişildikten sonra bu dozla sürdürülmelidir. Doz azaltıldıktan ya da kortikosteroid tedavisi kesildikten sonra yenilemeler olabilsen de yeniden tedaviye genelde yanıt alınır. Tedaviye yanıt hastaların büyük çoğunluğunda mükemmeldir [2,3]. İlk hastamızda tedavinin 2. ayında radyolojik olarak tama yakın düzelme olması ve FVC'deki %29'luk artış bu bilgiye güzel bir kanıt oluşturmaktadır. İkinci olgumuzda kitlenin çıkarılması radyolojik izlemi güçleştirmişse de hiç yakınması olmaması ve fizyolojik düzelme iyi seyrin göstergeleri olarak kabul edilebilir.

Nadiren ciddi ya da hızlı ilerleyen KOP olguları olabilmektedir. Bu gruplar oldukça seyrek ve akut interstisyel pnömoni ya da akut solunum sıkıntısı sendromu kliniği gösterirler. Mekanik ventilasyon gereksinimi gösteren bazı ağır

hastaların kortikoterapi ile tamamen düzelebildiği gösterilmiştir. Kötü prognostik özellikler, radyolojik olarak interstisyel fibrozis bulgularının olması, BAL'da lenfosit baskınlığının olmaması, eşlik eden hastalık varlığı, histopatolojik bulgular arasında organize pnömoni yanında akciğer parankiminde skar ve yeniden yapılanmanın görülmesidir [3].

Sitotoksik ajanların kullanımına ilişkin raporlar varsa da KOP tedavisindeki yerleri araştırılmamıştır [2]. Ancak kortikosteroidlerle birkaç gün içinde düzelmeye sağlanamayan ağır olgularda ve uzun süreli tedaviye yanıt alınamayan olgularda Siklofosfamid denenebileceği bildirilmektedir [3].

Sonuçta, KOP ender rastlansa da çok iyi tanımlanmıştır. Klinik ve radyolojik bulguları tipik olabilir fakat çok farklı tabloların ayırıcı tanısı listesinde yer alması sözkonusudur. Hemen her zaman histopatolojik tanıya gerek duyulur. İdiyopatik ya da sekonder oluşunu saptamada iyi bir öykü ve sistemik inceleme önemlidir. Tedavide genellikle kortikosteroidler, uzun süre kullanılır ve yanıt sıklıkla çok iyidir.

## KAYNAKLAR

1. American Thoracic Society/European Respiratory Society International Multidisciplinary Consensus Classification of the Idiopathic Interstitial Pneumonias. *Am J Respir Crit Care Med* 2002;165:277-304
2. Wells AU. Cryptogenic organizing pneumonia. *Seminars in Respiratory and Critical Care Med* 2001; 22: 449-59.
3. Cordier JF. Update on cryptogenic organising pneumonia (Idiopathic bronchiolitis obliterans organising pneumonia. *Swiss Med Wkly* 2002; 132: 588-91.
4. Husain SJ, Irfan M, Zubairi AS, Salahuddin N. Rapidly-progressive bronchiolitis obliterans organising pneumonia. *Singapore Med J* 2004; 45: 283-5.
5. Cohen AJ, King TE Jr, Downey GP. Rapidly progressive bronchiolitis obliterans with organizing pneumonia. *Am J Respir Crit Care Med* 1994; 149:1670-5.
6. Nizami IY, Kissner DG, Visscher DW, Dubaydo BA. Idiopathic bronchiolitis obliterans with organizing pneumonia. *Chest* 1995; 108: 271-7.
7. Chang J, Han J, Kim DW et al. Bronchiolitis obliterans organising pneumonia: Clinicopathologic review of a series of 45 Korean patients including rapidly progressive form. *J Korean Med Sci* 2002; 17: 179-86.
8. Heller I, Biner S, Isakov A et al. Cavitory bronchiolitis obliterans organising pneumonia mimicking pulmonary tuberculosis. *Chest* 2001; 120: 674-8.
9. Oikonomou A, Hansell DM. Organizing pneumonia: the many morphological faces. *Eur Radiol* 2002; 12: 1486-96.
10. Kim SJ, Lee SK, Ryu YH et al. Reversed halo sign on high-resolution CT of cryptogenic organizing pneumonia: Diagnostic implications. *AJR* 2003; 180: 1251-4.
11. Costabel U, Teschler H, Guzman J. Bronchiolitis obliterans organising pneumonia (BOOP): the cytological and immunocytological profile of bronchoalveolar lavage. *Eur Respir J* 1992; 5: 791-7.
12. Poletti V, Cazzato S, Minicuci N et al. The diagnostic value of bronchoalveolar lavage and transbronchial lung biopsy in cryptogenic organising pneumonia. *Eur Respir J* 1996; 9: 2513-6.
13. Colby TV. Pathologic aspects of bronchiolitis obliterans organising pneumonia. *Chest* 1992; 102: 385-435.
14. Katzenstein AL, Myers JL, Prophet WD et al. Bronchiolitis obliterans and usual interstitial pneumonia. A comparative clinicopathologic study. *Am J Surg Pathol* 1986; 10: 373-81.
15. Colby TV, Myers JL. Clinical and histologic spectrum of bronchiolitis obliterans including bronchiolitis obliterans organising pneumonia. *Semin Respir Med* 1992; 13: 119-33.
16. Cordier JF. Organising pneumonia. *Thorax* 2000; 55:318-28.
17. Nambu A, Araki T, Ozawa K et al. Bronchiolitis obliterans organising pneumonia after tangential beam irradiation to the breast: Discrimination from radiation pneumonitis. *Radiation Medicine* 2002; 20: 151-4.