

## Ektopik Timus Dokusundan Geliflen Pedinküllü İntrapulmoner Teratom

Yavuz Beşođul<sup>1</sup>, Vefa Özcan<sup>2</sup>, Sare Kabukcuođlu<sup>3</sup>, Ülkü Öner<sup>3</sup>, Bülent Tünerir<sup>1</sup>, Coşkun Özdemir<sup>1</sup>, Recep Aslan<sup>1</sup>

<sup>1</sup> Osmangazi Üniversitesi Tıp Fakültesi Göğüs Kalp Damar Cerrahisi AD, Eskişehir

<sup>2</sup> Pamukkale Üniversitesi Tıp Fakültesi Göğüs Kalp Damar Cerrahisi AD, Denizli

<sup>3</sup> Osmangazi Üniversitesi Tıp Fakültesi Patoloji AD, Eskişehir

### ÖZET

İntrapulmoner teratom lokalizasyonu çok nadir görülür. 15 yaşındaki bir erkek hastada ektopik timus dokusundan gelişen bir sapla büyüyerek, sağ akciğer üst ve orta lob içine gömülmüş malign potansiyele sahip bir intrapulmoner teratom olgusu sunuldu ve ilgili literatür gözden geçirildi.

Anahtar sözcükler: teratom, intrapulmoner teratom

*Toraks Dergisi, 2002; 3(3): 356-358*

### ABSTRACT

#### Intrapulmonary Teratoma With Peduncle Developed from Ectopic Thymic Tissue

Locations of intrapulmonary teratoma are exceedingly rare. A 15-year-old male patient with intrapulmonary potentially malignant teratoma associated with an ectopic thymic peduncle was reported. Tumour was resected from the right upper and middle lobe. The related literature was reviewed.

Key words: teratoma, intrapulmonary teratoma

### GİRİŞ

Teratomlar sıklıkla over ve testislerde görülen benign tümörlerdir. Pulmoner teratom oldukça nadirdir. İntratorasik teratomların çoğunluğu akciğerlerden çok mediastende oluşur. Bununla birlikte literatürde 20'nin üzerinde yayımlanmış intrapulmoner teratom olgusu vardır [1,2]. Burada ektopik timus dokusundan oluşan bir sapla ilişkili, sağ akciğer üst ve orta lob içine gömülü malign potansiyele sahip bir intrapulmoner teratom nadir görülmesi nedeniyle sunuldu ve ilgili literatür gözden geçirildi.

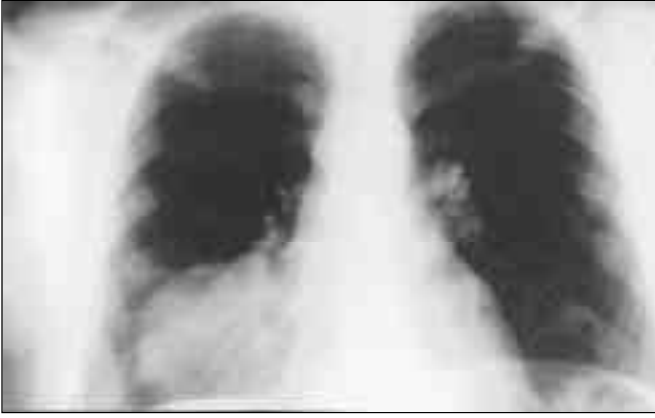
### OLGU

On beş yaşındaki bir erkek hasta, bir aydır süren öksürük, ateş, sağ yanında göğüs ağrısı yakınmasıyla başvurdu. Fizik

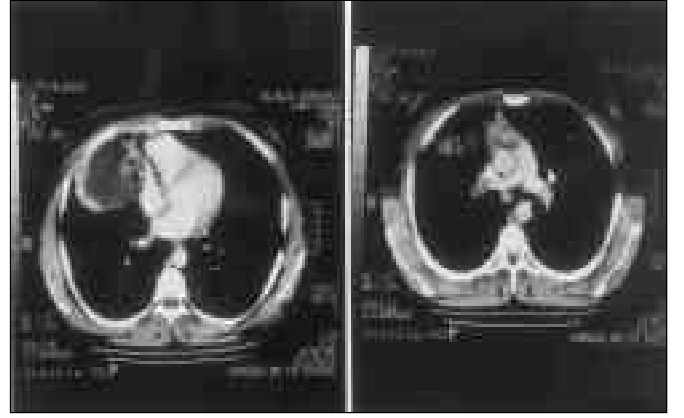
muayenede sağ hemitoraksta orta ve alt zonda solunum sesleri azalmıştı. P/A grafide sağ hemitoraks orta ve alt zonda opasite görüldü. İlk laboratuvar değerleri, 19 400 /mm<sup>3</sup> lökositoz haricinde normaldi. Lober pnömoni tanısıyla yatırıldı ve 8 günlük penisilin G tedavisi ile yakınmaları ve lökositozu geriledi, ancak radyolojik düzelme sağlanamadı. Bir hafta sonraki kontrol muayenesinde yakınmasının artması üzerine ve çekilen P/A (BT) grafide aynı opasitenin görülmesi üzerine spiral toraks tomografisi yapıldı. Bilgisayarlı tomografide sağ akciğer orta lobda 8 x 7 cm boyutlarında sferik kontürlü sıvı dansitesinde minimum heterojen yapıda kitle saptandı. Kist hidatik yönünden bakılan özgül IgE değeri düşük düzeyde bulundu.

Genel anestezi altında sağ torakotomi yapılarak, 6'ncı interkostal aralıktan toraksa girildi. Plevral yapışıklıklarla birlikte inflamatuvar reaksiyon gözlemlendi. Sağ akciğer üst ve orta lob yoğun vasküler bağlantılarla toraks duvarına yapışık. 10 x 8 x 8 cm boyutlarında üst ve orta lob içine gömülü, intrapulmoner kist ve bu lezyondan çıkan büyük damarlar ve perikard üzerinde, akciğer apeksine uzanan pedinkül gözlemlendi. Kist içinde sarı-beyaz renkte kıllar içeren materyal ve kist duvarın-

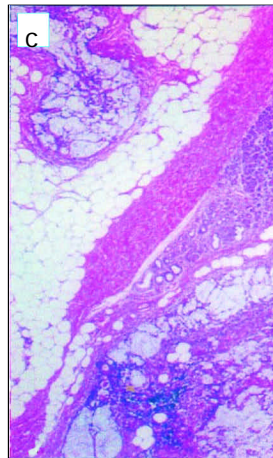
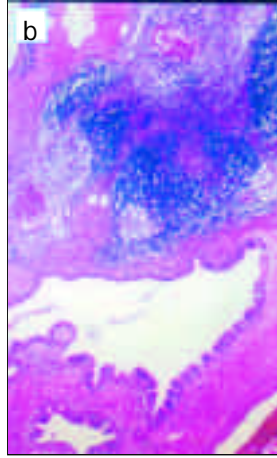
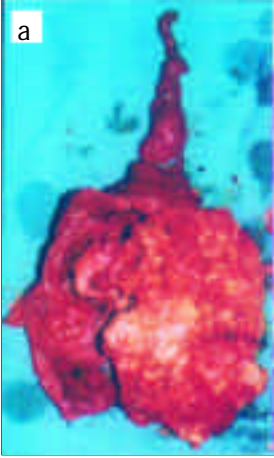
Yazılma adresi: Yrd. Doç. Dr. Yavuz Beşođul  
Vifnelik Mah. Keskin Sok.  
11/17 Tan Apt., Eskişehir  
Tel: (0222) 225 34 84  
Cep: (0532) 376 42 24



Şekil 1. Röntgende sağ akciğerde kitle.



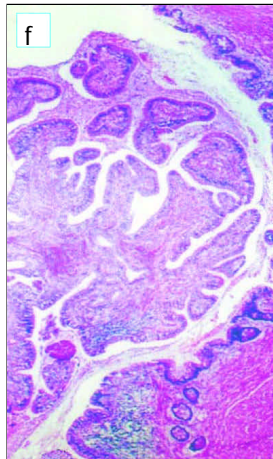
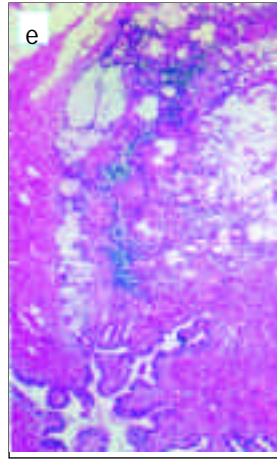
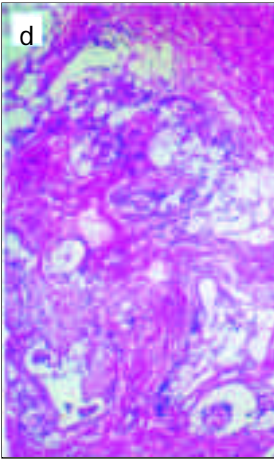
Şekil 2. Kitlenin toraks tomografisinde görünümü.



Şekil 3a. Üzerinde sap izlenen kistik kitle (Kist kıllar ve gri-beyaz, gri-mor granüler materyal içermektedir).

Şekil 3b. Teratomu oluşturan elemanların komşuluğunda ve sap kısmında ektopik timus dokusu izlenmektedir. (Hemotoksilen-eosin x 80)

Şekil 3c. Pankreatik doku çevresinde ve yağ dokusu içerisinde gelişmiş mikroinvazif müsinöz neoplazm. (Hemotoksilen-eosin x 80)



Şekil 3d. Müsinöz neoplazmı oluşturan hücresel atipi izlenen atipik glandüler yapılar. (Hemotoksilen-eosin x 80)

Şekil 3e. Neoplazmın duktus lümenine açılım bölgesi ve bu bölgede gelişmiş papillomatöz yapıda tümöral gelişim. (Hemotoksilen-eosin x 80)

Şekil 3f. Neoplazmın duktus lümenine açılım bölgesi ve bu bölgede gelişmiş papillomatöz yapıda tümöral gelişim. (Hemotoksilen-eosin x 80)

da nodüller vardı. Kitle akciğer içinden ekstirpe edildi ve tam çıkartıldı. Cerrahi sonrası izlemede hastanın sorunu olmadı.

Mikroskopik incelemede keratinize çok katlı yassı epitel, ektrin, apokrin ve sebace bezler, kartilaj doku, meme asinüslerine benzer yapılar, kemik iliği ve pankreas dokusu içeren matür teratom izlendi. Çok katlı yassı epitel dokusu fokal alanlarda psödokarsinomatöz hiperplazi ve düşük dereceli displazi gösteriyordu. Pankreas dokusu komşuluğunda mikroinvazif müsinöz tümör yapısı izlendi. Yer yer belirgin epitelial atipi izlenen bu tümöral doku 1-2 mm çapında adalar oluşturmuştu. Adenomatöz gelişimin duktus lümenine açılan bölgesinde gelişen bir papillom yapısı vardı. Teratom dokusunun çevresinde ve akciğer apeksine doğru uzanan sap kısmında timus dokusu izlendi. Timus dokusundaki Hassal korpuskülleri kistik yapıdaydı.

## TARTIYIMA

İntrapulmoner teratom lokalizasyonu oldukça nadir görülür ve cerrahi öncesi tanı konulması kolay değildir. Holt ve arkadaşları 13 pulmoner orijinli olgunun başlıca respiratuar semptomlar gösterdiğini yayımlamışlardır ve pulmoner teratomun sıklıkla sol akciğer üst lobda bulunduğunu belirtmişlerdir [3]. Walrond 11 yaşında kız çocuğunda solunum semptomları sonucu öncelikle plörezi tanısıyla ampisilin tedavisi yapıldığını, daha sonra hemoptizi ve mediastinal şift gelişmesi üzerine mediastinal tümör ve lenfoma düşünüldüğünü belirtmiştir [2]. Tümör rutin çekilen grafide saptanabilir. Kalsifikasyon varlığı veya lezyon içinde kemik formasyonu tanıya yardımcı olabilir [4], ancak intrapulmoner lezyonlarda bunların varlığı çok nadirdir.

Buradaki olguda sağ yan ağrısı, ateş ve öksürük semptomlarıyla önce lobar pnömoni tanısıyla penisilin tedavisi yapıldı. Teratom sağ hemitoraksta üst ve orta lobdaydı. Kalsifikasyon ve kemik formasyonu saptanamadı.

Teratomlar üç germ tabakasının (endoderm, mezoderm ve ektoderm) kalıntılarını içerir. En yaygın lokalizasyonu go-

nadlar, anterior mediasten ve pineal bölgedir. İlk orijinler tam bilinmemekle birlikte kistik teratomlar genellikle vücudun orta hattında bulunur [5-7].

İntrapulmoner teratomların bazılarının timik kalıntılarla ilişkili olduğu bildirilmiştir. Pulmoner teratomun embriyogenez sırasında timik dokunun erken seperasyonu veya yer değiştirmesi sonucunda oluşan disgenetik dokulardan orijin alabileceği düşünülmektedir. Pankreatik asiner doku, Langerhans adacıklarıyla birlikte veya tek başına yaygın bulunabilir [3,5,8].

Pound ve Willis biri 10 aylık çocuk, diğerleri 40-68 yaşlarında malign 5 olgu yayımlamışlardır. İmmatür elementlerin varlığı olguya malign potansiyel kazandırır [9].

Olgumuzda ektopik timus varlığı yanı sıra pankreas, meme, kartilaj dokusu ve kemik iliği görüldü. Matür teratom içerisinde malign transformasyon gösteren alanlar vardı. Bunlar mikroinvazif komponent içeren müsinöz karakterli malign epitelyal tümör, çok katlı yassı epitelde düşük dereceli displazi olarak değerlendirildi. Malign potansiyeli nedeniyle hasta yakın izlemeye alındı.

## KAYNAKLAR

1. Moran CA, Travis WD, Carter D, et al. Metastatic mature teratoma in lung following testicular embryonal carcinoma and teratocarcinoma. Arch Pathol Lab Med. 1993;117:641-44.
2. Walrond ER, Prussia PR. Pulmonary teratoma. W.I. Med. J. 1987;36-9.
3. Holt S, Deverall PB, Boddy JE: A teratoma of the lung containing thymic tissue. J Pathol 1978;126:85-8
4. Zachar CK. Diagnosis: İntrapulmonary dermoid cyst. Seminars in Roentgenology 1987;231-2.
5. O'Hare MJ. Teratomas, neoplasia and different tration: a biological overview. Invest Cell Pathol. 1978;1:39-40.
6. Strollo DC, Rosado CM, Tumors of the thymus. J Thorac Imaging. 1999; 14:152-71.
7. Groeger AM, Baldi A, Caputi M, et al. Intrapulmonary teratoma associated with thymic tissue. Anticancer Res. 2000;20:3919-22.
8. Stair JM, Stevenson DR, Schaefer RF, et al. Primary teratocarcinoma of the lung. Journal of Surgical Oncology. 1986;33:262-7.
9. Pound AW, Willis RA. A malignant teratoma of the lung in an infant. J. Path. 1969;111-4.