

Santral seröz korioretinopatili olgularımızın analizi

Sinan Tatlıpınar (*), İbrahim Toprak (*), Cem Yılmaz (*), Volkan Yaylalı (*), Mutlu Acar (*), Serap Özden (*)

Özet

Bu çalışmada kliniğimizde Ocak 2002 ile Mart 2006 arasında tanı konan ve takibi yapılan santral seröz korioretinopati olgularının klinik özelliklerinin sunulması amaçlandı. Hastane dosyası ve fundus flöresein anjiyografi kayıtlarına ulaşılabilen 22 olgu çalışmaya dahil edilmiştir. Hastaların demografik verileri, başvuru şikayetleri, başvuru anındaki görme keskinliği, son kontroldeki görme keskinliği, fundus flöresein anjiyografi bulguları ve uygulanan tedaviler kaydedildi. Yirmi iki olgunun 17'si erkek, 5'i kadın olup, ortalama yaş 43 yıldır. Olguların 16 tanesi bulanık görme, 2 tanesi merkezi görme alanında siyah leke yakınmaları ile kliniğimize başvurdu. Dört olguda, başka nedenle yapılan göz muayeneleri esnasında santral seröz korioretinopati saptandı. Olguların başvuru anındaki görme keskinliği 0.05-tam (Snellen) arasında değişmekteydi. On iki olguda, her iki gözde maküler bölgede lezyon saptandı. Bu 12 olgunun 4 tanesinde, fundus flöresein anjiyografide bilateral inaktif lezyon (pigment epitel değişikliklerine bağlı hiperflöresans) tespit edildi. Kalan 8 bilateral olgunun bir gözünde aktif sızıntı varken, diğer gözlerinde inaktif lezyon mevcuttu. Tek taraflı olguların tümünde aktif sızıntı izlendi. Takibi olan olgu sayısı 15 idi ve bu olguların başvuru anındaki görme düzeyi ortalaması 0.76 iken, son görme düzeyi ortalaması 0.91 olarak saptandı. Santral seröz korioretinopati çoğu olguda kendiliğinden düzelme gösteren, ancak tekrarlayabilen bir hastalıktır. Kronik tutulum gösteren atipik olgularda ciddi görme etkilenmesi ile karşılaşılabilmektedir. **Anahtar kelimeler:** Fundus flöresein anjiyografi, klinik özellikler, santral seröz korioretinopati

*Pamukkale Üniversitesi Tıp Fakültesi Göz Hastalıkları AD, Denizli

Bu çalışma, 40. Ulusal Oftalmoloji Kongresinde poster bildirisi olarak sunulmuştur

Ayrı basım isteği: Dr. Sinan Tatlıpınar, Mehmetçik Mah. 2576 Sok. No: 5/2, 20020, Denizli

E-mail: statlipi@yahoo.com

Makalenin geliş tarihi: 21.02.2007

Kabul tarihi: 30.07.2007

Summary

Analysis of our cases with central serous chorioretinopathy

The aim of the current study is to present the clinical characteristics of cases with central serous chorioretinopathy diagnosed between January 2002 and March 2006 and followed-up at our clinic. Twenty two patients with accessible hospital records and fundus fluorescein angiography images were included in the study. Demographic data, complaints and visual acuity at admission, visual acuity at the last visit, fundus fluorescein angiography findings and treatments administered were recorded. Out of 22 patients, 17 were male and 5 were female, and their mean age was 43 years. Sixteen and 2 of the cases presented with the complaints of blurred vision and black patch in visual area, respectively. Central serous chorioretinopathy was detected during ophthalmologic examinations performed for various other reasons in 4 cases. Vision at admission in the cases was in the range of 0.05 to complete (Snellen). Lesions in macular region in both eyes were detected in 12 patients. Bilateral inactive lesions (hyperflorescens due to pigment epithelial changes) were detected in 4 of these 12 cases. In the remaining 8 bilateral cases, one eye had active leakage and the other eye had inactive lesion. All of the unilateral cases had active leakage. The number of patients under follow-up was 15, and the average visual acuity improved from 0.76 at admission to 0.91 at the last visit. Central serous chorioretinopathy is a self-limited disorder in most of the cases, however it may recur. Significant visual loss may be observed in atypical cases with a chronic course.

Key words: Fundus fluorescein angiography, clinical features, central serous chorioretinopathy

Giriş

Santral seröz korioretinopati (SSKR), sıklıkla genç-orta yaşlı erkeklerde ortaya çıkan, makülada duyuşal retinanın seröz dekolmanı ile karakterize bir hastalıktır. Görme keskinliği orta derecede etkilenmiştir. SSKR çoğunlukla tek taraflıdır ve patogenezi tam olarak bilin-

memektedir. A tipi kişilik özelliği, emosyonel stres, gebelik, endojen Cushing sendromu etiyolojik faktörler arasındadır (1,2).

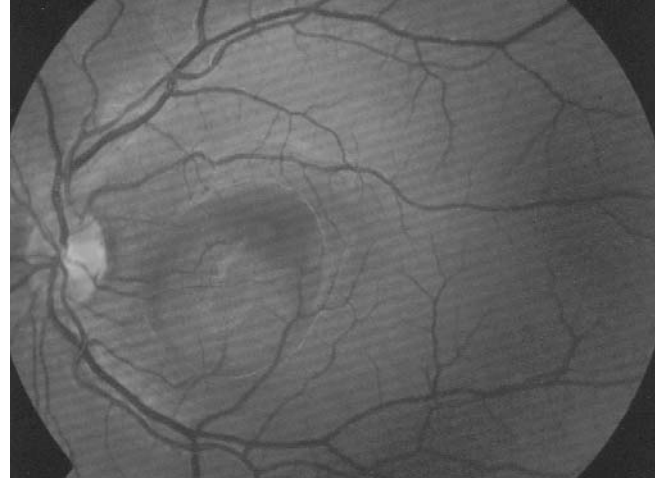
Bu çalışmada, kliniğimizde tanı konan ve takibi yapılan SSKR olgularının klinik özelliklerinin sunulması amaçlanmıştır.

Gereç ve Yöntem

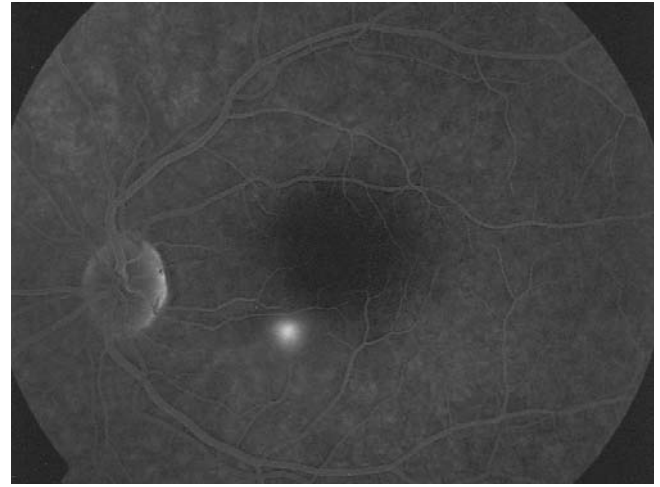
Ocak 2002 ile Mart 2006 tarihleri arasında kliniğimizde takip edilen, hastane dosyası ve fundus flöresean anjiyografi (FFA) kayıtlarına ulaşılabilen, 22 SSKR'li olgu çalışmaya dahil edildi. Tüm olgulara ayrıntılı oftalmolojik muayene uygulanmış ve FFA çekilmişti. Hastaların demografik verileri, başvuru şikayetleri, başvuru anındaki görme keskinliği, son kontroldeki görme keskinliği, FFA bulguları, tekrarlama sıklığı ve uygulanan tedaviler kaydedildi.

Bulgular

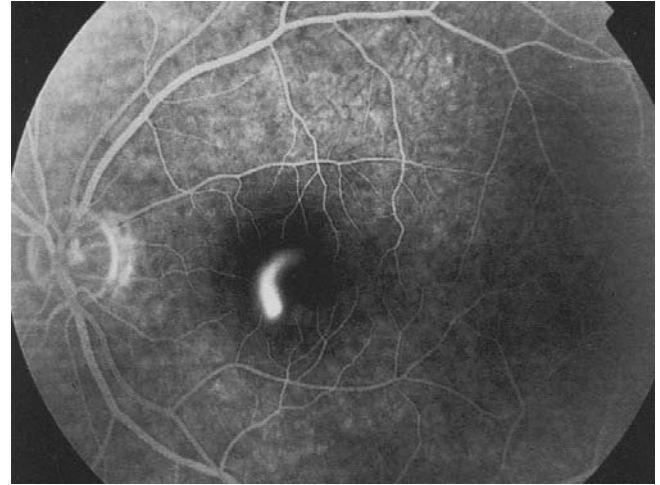
Yirmi iki olgunun 17'si erkek (%77.2), 5'i kadın (%22.8) olup, ortalama yaş 43 yılıdır. Olguların 16 tanesi bulanık görme, 2 tanesi merkezi görme alanında siyah leke yakınmaları ile kliniğimize başvurdu. Dört olguda, başka nedenle yapılan göz muayeneleri esnasında SSKR saptandı. Bir olgunun özgeçmişinde SSKR öyküsü mevcuttu. Hiçbir olguda diyabetes mellitus veya hipertansiyon gibi sistemik hastalığa rastlanmadı. Olguların başvuru anındaki görme keskinliği 0.05 ile tam (Snellen) arasında değişmekteydi. On iki olguda (%54.5) her iki göz maküler bölgede lezyon (aktif veya inaktif) saptandı. On iki olgunun 4 tanesinde FFA'de bilateral inaktif lezyon (pigment epitel değişikliklerine bağlı hiperflörensans) tespit edildi. Bu 4 olgunun ikisinin birer gözlerinde inferiyor atrofik traktus mevcuttu. Olguların birinde, sol maküla bölgesinde yaygın retina pigment epitel (RPE) değişiklikleri ile birlikte alt hemisfere uzanan RPE atrofik traktusu, diğer olguda ise sol gözde maküla temporalinden alt kadrana uzanan atrofik traktus izleniyordu. Bilateral maküler lezyon saptanan diğer 8 olguda, FFA'de bir gözde aktif sızıntı, diğer gözde ise pigment epitel değişiklikleri saptandı. Kalan 10 olguda tek taraflı tutulum mevcuttu (Şekil 1) ve bu olguların hepsinde FFA'de aktif sızıntı izlenmekteydi. Bu olguların 6'sında sol gözde, 4'ünde ise sağ gözde tutulum mevcuttu. FFA'de aktif sızıntı izlenen 18 olgunun 4'ünde multifokal (iki olguda peripapiller yerleşim) odak saptandı. On iki olguda "mürekkep lekesi" (Şekil 2), iki olguda "tüten baca" (Şekil 3) görünümü mevcuttu. Aktif sızıntının foveaya göre yerleşimlerine bakıldığında lezyonların 8 gözde üst nazalde, 4 gözde alt nazalde, 2 gözde üst temporalde, 3 gözde alt temporalde, 1



Şekil 1. Maküla duyuşal retinanın seröz elevasyonunun görüldüğü tipik bir santral seröz koriyoretinopati olgusu



Şekil 2. Şekil 1'deki olgunun anjiyografi görüntüsü: fovea üst nazalinde "mürekkep lekesi" tarzında sızıntı



Şekil 3. "Tüten baca" görüntüsü

gözde ise fovea merkezinde olduğu saptandı.

Bir olguda 15 aylık takip, diğer olguda ise 17 aylık takip sonrasında görme düzeylerinin değişmemesi üze-

rine fokal lazer fotokoagülasyon (LFK) uygulandı. Fokal LFK uygulanan bu olgularda görme düzeyinde artış (bir olguda 0.6'dan 0.8'e; diğer olguda 0.6'dan tama) saptandı. Klinik düzelme görülen olgularda, düzelme süresi 1-15 ay arasında değişmekteydi. Takibi olan olgu sayısı 15 idi ve takip süresi 1-48 ay arasında değişmekteydi. Bu olguların başvuru anındaki görme düzeyi ortalaması 0.76 iken, son görme düzeyi ortalaması 0.91 olarak saptandı. Takip boyunca bu olgularda nüks görülmedi.

Tartışma

SSKR sıklıkla genç-orta yaşlı erkekleri tutan, RPE dekolmanı varlığı veya yokluğunda duyuşal retinanın maküla bölgesinde genellikle tek taraflı lokalize dekolmanıyla karakterize bir hastalıktır (1,2). Tipik olarak metamorfopsi, pozitif skotom ve mikropsi ortaya çıkar. Görme keskinliği orta derecede etkilenmiştir ve edinilmiş hipermetropiye neden olur. Retinal ayrılma santral maküler alan dışında ise sıklıkla asemptomatiktir. Tanı, oftalmolojik muayene ve FFA ile konur. Çoğu olguda birkaç ay içinde görme düzeyi 0.8 ve üzerine çıkar, fakat fundoskopik olarak görülebilen küçük retina pigment epitel değişiklikleri devam eder. Metamorfopsi, mikropsi, renkli görme değişiklikleri ve/veya merkezi görme alanında karartı kalıcı olabilir. Yüzde 30-50 hastada bir veya daha fazla nüks görülür (2). SSKR patogenezi tam olarak anlaşılabilmiş değildir. Ancak adrenerjik stresin rol oynadığı düşünülmektedir (3). Bir veya birçok odaktan koriyoepitel geçirgenliğindeki artış sonucunda subretinal alana seröz sıvı geçer ve duyuşal retinanın ayrılmasına neden olur. İndosiyanın yeşili anjiyografisi çalışmaları koroidal geçirgenlik artışını desteklemektedir (4). Birkaç ay içinde subretinal sıvı kendiliğinden çekilir ve klinik düzelme görülür (1). Aksi takdirde fokal LFK uygulanarak bu süreç hızlandırılabilir (1,5).

Medikal tedavinin (karbonik anhidraz inhibitörleri) üstünlüğü kanıtlanmamıştır (1,2). LFK'nın sonuç görme düzeyine etkisi olmadığı, ancak subretinal sıvının erken rezolüsyonunu sağladığı bilinmektedir. Bu nedenle LFK'nın seçilmiş vakalarda erken görsel düzelme

için tercih edilmesi önerilmektedir (1,2).

Erakgün ve ark.nın çalışmasında, olguların ortalama yaş, başlangıç ve son görme düzeyleri sırasıyla 40.3 yıl, 0.62 ve 0.89 (Snellen) olarak rapor edilmiştir (6). Bizim olgularımızdaki sonuçlarla benzerdir. Aktif sızıntının foveaya göre yerleşimine bakıldığında olgularımızda saptanan en sık alan üst nazal olarak bulunmuştur ve literatürle uyumludur (2).

SSKR'de sıklıkla tek taraflı tutulum görülmesine karşın, çalışmamızda 22 olgunun 12'sinde (%54.5) her iki maküla lezyon saptanması, bilateralitenin sanıldığından daha fazla olduğunu düşündürmektedir. Kronik SSKR olgularında her iki göz tutulumu daha siktir (7) ve bu olgularda yaygın pigment epitel değişiklikleri ile atrofik traktuslara rastlanabilmektedir (7,8). Sonuç olarak, SSKR genel olarak kendiliğinden düzelme gösteren benign bir durum olarak bilinse de, bazı kronik olgularda bilateral ciddi görme azalmasıyla karşılaşılabileceği hatırd tutulmalıdır.

Kaynaklar

1. Bouzas EA, Karamidas P, Pournaras CJ. Central serous chorioretinopathy and glucocorticoids. *Surv Ophthalmol* 2002; 47: 431-448.
2. Hussain D, Gass JD. Idiopathic central serous chorioretinopathy. *Indian J Ophthalmol* 1998; 46: 131-137.
3. Wynn PA. Idiopathic central serous chorioretinopathy- a physical complication of stress? *Occup Med* 2001; 51: 139-140.
4. Piccolino FC, Borgia L. Central serous chorioretinopathy and indocyanine green angiography. *Retina* 1994; 14: 231-242.
5. Sahu DK, Namperumalsamy P, Hilton FG. Bullous variant of idiopathic central serous chorioretinopathy. *Br J Ophthalmol* 2000; 84: 485-492.
6. Erakgün T, Emre S, Mentş J ve ark. Santral seröz koriyo-retinopati: demografik, klinik, anjiyografik özellikleri ve prognozu etkileyen faktörler. *T Oft Gaz* 2003; 33: 386-393.
7. Gelişken Ö, Yılmaz S, Kaderli B. Kronik santral seröz koriyo-retinopati. *Retina Vitreus* 2007; 15: 1-6.
8. Tatlıpınar S, Yaylalı V, Yıldırım C, Özden S. Atrofik pigment epitel traktuslarıyla karakterize iki atipik seröz koriyo-retinopati olgusu. *T Oft Gaz* 2004; 34: 198-204.