

Ailesel Liken Amiloidoz Olgusu

A Case of Familial Lichen Amyloidosis

Şeniz Ergin, Neşe Demirkan*, Nida Kaçar,
Berna Şanlı Erdoğan, Hatice Akman**

Pamukkale Üniversitesi Tıp Fakültesi, Dermatoloji, ve *Patoloji Anabilim Dalı, Denizli
Afyonkarahisar Devlet Hastanesi, Afyon, Türkiye

Özet

Ailesel primer kutanöz amiloidoz olarak da adlandırılan ailesel liken amiloidoz, primer kutanöz amiloidozun nadir görülen bir klinik varyantıdır. Liken amiloidoz, genellikle bacak ön yüzünde yerleşimli, birleşerek plak yapma eğilimi gösteren, inatçı pruritik küçük kahverengi papüller ile karakterizedir. Histopatolojik incelemede papiller dermiste amiloid birikimi izlenir. Kliniğimizde, vücutta yaygın tutulumun izlendiği, iki kızında, erkek kardeşi ve kardeşinin oğlunda da benzer yakınmalar olduğunu tanımlayan 42 yaşında kadın olgu liken amiloidoz ön tanısı ile değerlendirildi. Lezyonlu deriden alınan biyopsi örneğinin histopatolojik incelemesinde, papiller dermiste amiloid birikimi saptanması üzerine liken amiloidoz tanısı konuldu. Olgumuz atopik dermatit, kronik ürtiker, liken planus, multipl endokrin neoplazi ve Kimura hastalığı gibi eşlik eden hastalıklar yönünden araştırıldı. Olgumuzun aile öyküsü, otozomal dominant kalıtım ile uyumluuydu. Ailesel liken amiloidoz, Rusya, Almanya, İngiltere ve Güney Amerika'da otozomal dominant kalıtımın görüldüğü olgular şeklinde bildirilmiştir. Ailesel liken amiloidoz ile ilgili genetik araştırmalar multipl endokrin neoplazi ile birliktelik gösteren olgularla sınırlıdır. Literatürde nadir bildirilen bu olgularda sorumlu gen lokusunun belirlenmesi için ileri genetik araştırmalara gereksinim vardır. (*Türkderm 2008; 42: 137-9*)

Anahtar Kelimeler: Ailesel liken amiloidoz

Summary

Familial lichen amyloidosis which is also referred to familial primary cutaneous amyloidosis is a rare clinical variant of cutaneous amyloidosis. Lichen amyloidosis is characterized by persistent, pruritic, small brown papules often located on anterior surfaces of legs which show tendency to form plaques. Amyloid deposits would be identified in papillary dermis in histopathological examination. In our clinic, a 42 year old woman with a widespread involvement describing that similar skin findings were present in her both daughters, elder brother and her nephew was evaluated with suspicion of lichen amyloidosis. In histopathological examination of the involved skin, because of determining amyloid deposits in papillary dermis the case was cited as lichen amyloidosis. Our case was searched for the accompanying diseases such as atopic dermatitis, chronic urticaria, lichen planus, multiple endocrine neoplasia and Kimura disease. The family history of our patient was consistent with autosomal dominant inheritance. Familial lichen amyloidosis has been reported as cases with autosomal dominant inheritance from Russia, Germany, United Kingdom and South America. The genetic researches over familial lichen amyloidosis are limited to the cases with multiple endocrine neoplasia. In this rarely reported cases, further genetical researches are necessary in order to determine the responsible gen locus. (*Türkderm 2008; 42: 137-9*)

Key Words: Familial lichen amyloidosis

Giriş

Liken amiloidoz, kutanöz amiloidozun nadir görülen bir klinik varyantıdır. Genellikle bacak ön yüzünde, dağınık yerleşimli, birleşerek plak yapma eğilimi gösteren, inatçı pruritik küçük kahverengi papüller ile karakterizedir. Gövde ve ekstremitelerde yaygın olabilir¹.

Histopatolojik incelemede papiller dermiste amiloid birikimi izlenir². Tedavide güçlü etkili topikal kortikosteroidler, sistemik retinoid, siklofosamid ve dermabrazyon gibi seçenekler önerilmekle birlikte sonuçları tartışmalıdır^{1,3}. Kliniğimizde, vücutta yaygın tutulumun izlendiği, birinci derece yakınlarında da benzer yakınmalar olduğunu tanımlayan kadın hasta ailesel liken amiloidoz tanısı ile değerlendirildi.

Yazışma Adresi/Address for Correspondence: Dr. Şeniz Ergin, Pamukkale Üniversitesi Tıp Fakültesi Hastanesi, Dermatoloji Anabilim Dalı, Kınıklı Kampüsü, 20100 Denizli, Türkiye Tel.: 0258 211 85 85/2454 E-posta: sergin@pau.edu.tr

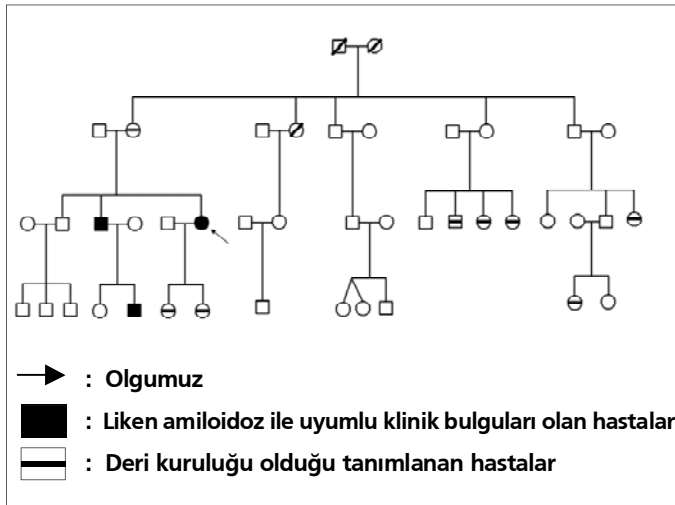
Geliş Tarihi/Received: 08.02.2007 **Kabul Tarihi/Accepted:** 28.02.2007

*Türkderm-Deri Hastalıkları ve Frengi Arşivi Dergisi, Galenos Yayıncılık tarafından basılmıştır. Her hakkı saklıdır.
Türkderm-Archives of the Turkish Dermatology and Venerology, published by Galenos Publishing. All rights reserved.*

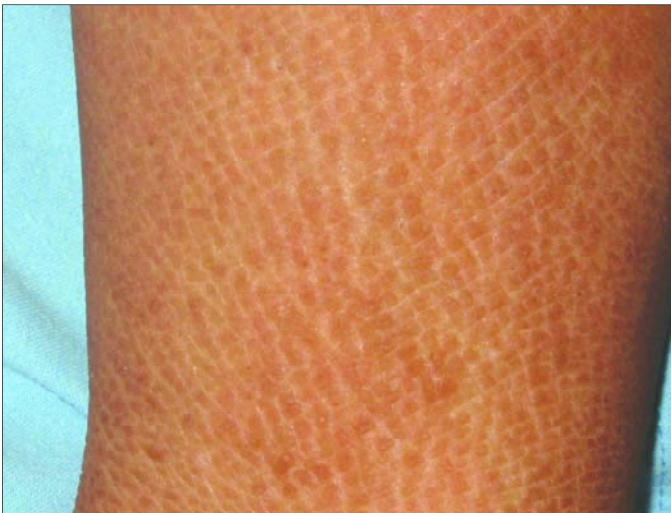

Olgu

Kliniğimizde görülen 42 yaşında kadın hasta, çocukluk döneminde beliren deri kuruluğu yakınmalarına ek olarak son 3-4 yıldır deri renginde koyulaşma tanımladı. Deri kuruluğunun yaklaşık yirmi yıl önce, gebelikten sonra artış gösterdiğini ifade eden hasta, deri renginde koyulaşmanın özellikle yüz, kol ve bacaklarda olduğunu belirtti. Bu yakınmalarına orta derecede kaşıntı eşlik etmekteydi. Sistem sorgusu sırasında dört yıldır yılda 3'den fazla tekrarlayan oral aft, fotosensitivite ve artralji ile uyumlu yakınmaları olduğu öğrenildi. Hastanın tıbbi özgeçmişinde bir özellik saptanmadı. Hastamızın 49 yaşındaki erkek kardeşinde ve kardeşinin 19 yaşındaki oğlunda benzer deri belirtilerinin daha şiddetli seyrettiği öğrenildi. Ek olarak hastamız, 13 ve 19 yaşında olan iki kızında, 79 yaşındaki annesinde yaygın deri kuruluğu ve kaşıntı olduğunu belirtti (Şekil-1). Deri muayenesinde, alında, malar bölge ve çenede hafif hiperpigmentasyon, her iki el, ön kol dorsalinde, her iki ayak ve kruris dorsal yüzünde belirgin, kaldırım taşı gibi dizili kahverengi papüllerden oluşan geniş plaklar izlendi (Resim 1). Sırtta her iki

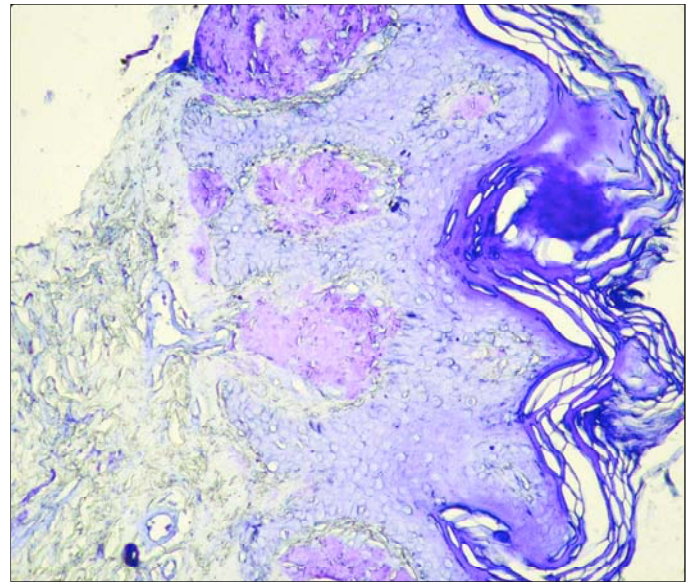


Şekil 1. Ailenin soy ağacı

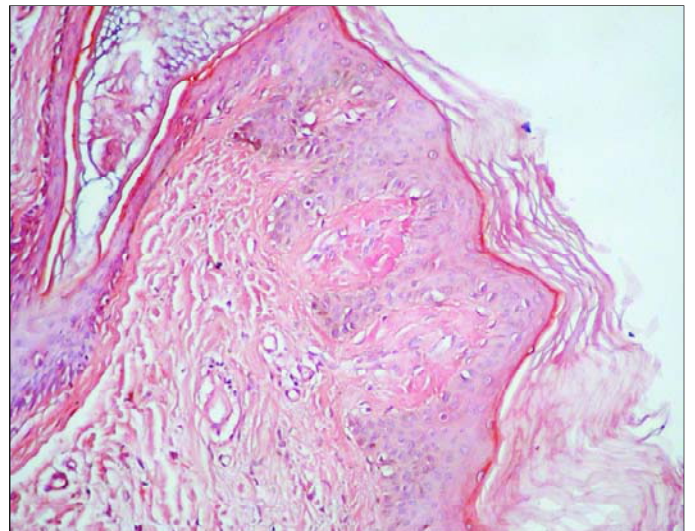


Resim 1. Dorsal krural bölgede kaldırım taşı dizilimli sarıkahverenkli renkli papüller

lumbal ve pelvik bölgede, deride kalınlaşma-kabalaşma hissi uyandıran, deri renginde, küçük papüllerden oluşan geniş plaklar izlendi. Histopatolojik incelemede, yüzeyinde hiperkeratozu bulunan deri biyopsi örneğinde papiller dermiste kristal viole ve kongo red özel boyaları ile boyanan homojen amorf amiloid madde birikimi saptandı (Resim 2,3). Laboratuvar incelemesinde, tam kan sayımı, eritrosit sedimentasyon hızı, tam idrar analizi, serum kalsiyum ve fosfor ölçümünü de içeren biyokimyasal analiz, total IgE, tiroid fonksiyon testleri ve parathormon düzeyi normal sınırlarda bulundu. Anti nükleer anti-kor, anti-DNA, VDRL, anti-HIV, HBs Ag, anti-HBs, anti-HCV negatifti. Paratiroid ve tiroid USG incelemesi normal sınırlardaydı. Paterji testi 24 ve 72. saatte negatif olarak değerlendirildi. Behçet hastalığına özgü göz bulgusu saptanmadı.



Resim 2. Kristal viyole ile yapılan histokimyasal boyamada hafif hiperplazik epidermis altında, papiller dermiste menekşe moru renginde boyanmış ekstraselüler amiloid birikimi izlenmektedir (Kristal Viyole, X100)



Resim 3. Kongo kırmızısında kiremit renginde boyanan papiller dermiste amiloid birikimi. (Kongo kırmızısı, X100)

Tartışma

Amiloidoz, fibriler bir protein olan amiloidin ekstraselüler alanlarda birikimi sonucu ortaya çıkan bir hastalık grubunu tanımlar. Klinik olarak sistemik ve kutanöz amiloidoz şeklinde iki grupta incelenebilir. Ayrıca her grubun primer ve sekonder alt sınıflandırmaları vardır. Primer sistemik amiloidozda %40 oranında deri tutulumu saptanır. Sekonder sistemik amiloidozun deri belirtisi çok nadiren tanımlanmaktadır. Primer kutanöz amiloidozun, liken amiloidoz, maküler amiloidoz ve nodüler amiloidoz olmak üzere üç tipi bulunur. Sekonder kutanöz amiloidoz ise kutanöz tümörler ile birlikte görülen amiloid birikimidir^{1,4}. Ailesel ya da herediter amiloidoz ise organ tutulumuna göre farklı özellikler içerebilen ayrı, heterojen bir gruptur. Primer kutanöz amiloidoz, Avrupa'da nadir görülmesine karşın Asya, Ortadoğu ve Güney Amerika'da daha sık bildirilmektedir^{1,4}. Ailesel liken amiloidoz ise oldukça nadir görülen bir durumdur. Rusya, Almanya, İngiltere ve Güney Amerika'da otozomal dominant kalıtımın görüldüğü olgular şeklinde bildirilmiştir⁵. Liken amiloidoz, bacak ön yüzünde, simetrik yerleşimli, kaşıntılı, yüzeyi düz, pembe ve kırmızı-kahverengi arasında değişen renkte, refle veren, birbirine bitişik, likenoid papüller ile karakterizedir^{1,4}. Histopatolojik incelemede, dermal papilla ucunda, soluk pembe renkli, küçük amorf materyal birikimleri ve epidermiste hafif akantoz ve hiperkeratoz izlenir². Amiloidin keratinositlerden kaynaklandığı düşünülmektedir. Bazal tabakadaki keratinositlerin apoptozise uğrayarak keratin cisimciklerini dermise bıraktıkları öne sürülmüştür. Amiloid birikiminde rol oynadığı düşünülen kronik kaşıntı ve sürtme ile keratin vb. materyalin dermise yayıldığı bilinir. Amiloid birikimlerinde protein komponenti olarak keratinin görülmesi bu veriyi desteklemektedir⁴. Liken amiloidozun, atopik dermatit, kronik ürtiker, liken planus gibi pruritik dermatozlara eşlik ettiği bildirilmiştir^{6,8}.

Hartshorne, Güney Afrikalı bir ailede ailesel liken amiloidoz tanısı alan dört olgu tanımlamıştır. Dört olguda da hastalığın, genç erişkin veya çocukluk döneminde, kuru, kaşıntılı deri yakınmaları şeklinde başladığı ve 6 yaşındaki olgu dışında, sonraki yıllarda deride renk değişikliği ve deride kabalaşma oluştuğu bildirilmiştir. Ayrıca, hastalarda, 6 yaşındaki olguda izlenen astım dışında eşlik eden sistemik veya dermatolojik bir hastalık rapor edilmemiştir⁵. Olgumuz deri belirtilerinin, çocukluk döneminde deri kuruluşu ve kaşıntı şeklinde başladığını, 20 yaşlarında yakınmalarında artış olduğunu ve cildinde kabalaş-

ma oluştuğunu tanımlamıştır. Hastamız benzer deri belirtilerinin erkek kardeşinde ve kardeşinin oğlunda daha şiddetli seyrettiğini ve iki kızında, annesinde de deri kuruluşu ve kaşıntı olduğunu tariflemiştir. Olgumuz, atopik dermatit, kronik ürtiker, liken planus, multipl endokrin neoplazi ve Kimura hastalığı gibi eşlik eden hastalıklar yönünden araştırılmış ve bu hastalıklar lehine bulgu saptanamamıştır. Olgumuzun aile öyküsü, otozomal dominant kalıtımı düşündürmüştür. Literatürde, multipl endokrin neoplazi 2A ile birliktelik gösteren liken amiloidozun, özellikle kodon 634 bölgesinde RET proto-onkogen mutasyonu saptanan hastalarda izlendiği vurgulanmaktadır¹⁰. Bu veriler, ailesel liken amiloidozun genetik bir hastalık olabileceğini destekler niteliktedir.

Liken amiloidoz ile ilgili genetik araştırmalar multipl endokrin neoplazi ile birliktelik gösteren olgular ile sınırlıdır. Literatürde, ender bildirilmesine karşın bu olgularda, sorumlu gen lokusunun belirlenmesi için ileri genetik araştırmalara gereksinim vardır.

Kaynaklar

1. James WD, Berger TG, Elston DM. Andrews' diseases of the skin; Clinical dermatology. 10th ed. W.B. Saunders Company, Canada, 2006. p.519-522.
2. Maize J, Metcalf. Metabolic Diseases of the Skin. In: Elder D, Elenitsas R, Jaworsky C, Jhonson B, editors. Lever's histopathology of the skin. 8th ed. Philadelphia: Lippincott-Raven; 1997. p.369-402.
3. Hernández-Niñez A, Daudén E, Moreno de Vega MJ, Fraga J, Aragónés M, García-Diez A. Widespread biphasic amyloidosis: response to acitretin. Clin Exp Dermatol 2001;26:256-9.
4. Braun-Falco O, Plewig G, Wolff HH, Burgdorf WHC. Dermatology. 2nd ed. Springer, Italia, 2000.
5. Hartshorne ST. Familial primary cutaneous amyloidosis in a South African family. Clin Exp Dermatol 1999;24:438-42.
6. Behr FD, Levine N, Bangert J. Lichen amyloidosis associated with atopic dermatitis. Arch Dermatol 2001;137:553-5.
7. Yalçın B, Artuz F, Gür Toy G, Anadolu R, Lenk N, Allı N. Generalized lichen amyloidosis associated with chronic urticaria. Dermatology 2003;207:203-4.
8. Hongcharu W, Baldassano M, Gonzales E. Generalized lichen amyloidosis associated with chronic lichen planus. J Am Acad Dermatol 2000;43:346-8.
9. Teraki Y, Katsuda M, Shiohara T. Lichen amyloidosis associated with Kimura's disease: successful treatment with cyclosporine. Dermatology 2002;204:133-5.
10. Verga U, Fugazzola L, Cambiaghi S, Pritelli C, Alessi E, Cortelazzi D, Gangi E, Beck-Peccoz P. Frequent association between MEN 2A and cutaneous lichen amyloidosis. Clin Endocrinol 2003;5:156-61.