

# Karaciğer ve böbrek üzerine etanolün toksisitesi ve L-NAME' in koruyucu etkisi

Recep Kutlubay\*, Emin Oğuzhan Oğuz\*, Günfer Turgut\*\*, Erdoğan Kocamaz\*,

\*Pamukkale Üniversitesi Tıp Fakültesi, Histoloji ve Embriyoloji AD, Denizli

\*\*Pamukkale Üniversitesi Tıp Fakültesi, Fizyoloji AD, Denizli

## Özet

Amaç: Histolojik olarak etanolün belli dozda karaciğer ve böbrekte yarattığı hasar ve bu hasarı önlemek üzere verilen L-NAME'in muhtemel koruyucu etkisinin gösterilmesi. Gereç ve yöntem: Çalışmada 6 aylık Wistar erkek sıçanlar kullanılmıştır. Sıçanlar rastgele 10'arlı 4 gruba ayrılmışlardır: I- Kontrol (n=10) II- Etanol (n=10) III- L-NAME (n=10) IV-Etanol+ L-NAME (n=10) L-NAME litrede 0.1 gram olacak şekilde, etanol ise hacmen %20 olacak şekilde yukarıda belirtilen gruptaki sıçanların içme sularına karıştırılarak 30 gün boyunca verilmiştir. Bulgu ve sonuçlar: Deney sonucu alınan kimysallara bağlı olarak herhangi bir hayvan ölümü gözlenmedi. Böbrek'te etanol grubunda Bowman boşluklarının daraldığı, tübül hücrelerinin yer yer belirgin vakuolleşmeler gösterdiği, tübül epiteline ait hücre çekirdeklerinin patolojik görüntüler sergilediği görüldü. Etanolla + L-NAME grubunda Bowman boşluklarının kontrollerdekine benzer şekilde normal genişlikte olduğu, tübüllerin hemen hemen tamamına yakını normal olduğu görüldü. Sadece L-NAME uygulanan gruptaki glomeruluslar ve tübüller yapılar kontrollerdekinden farklılık göstermedi Karaciğer'de Etanol grubunun genel görüntülerinde sinüzoidler belirgin şekilde daralmıştı. Hepatosit kordonları yer yer düzensiz hücre yığınları halinde olduğu, sinüzoidlerin büyük oranda ortadan kalktığı, belirlendi. Ayrıca bazı hepatositler dejeneratif görüntüler sergilemekteydi. Etanol + L-NAME grubunda sinüzoidler normal görünümündeydi. Lobül periferinde çok küçük bir bölgede hafif düzensizlikler olmasına rağmen hepatosit kordonları normal görünümündeydi. Sadece L-NAME uygulanan grupta sinüzoidlerin, hepatosit kordonlarının ve hepatosit sitoplazmalarının kontrollerdekinden belirgin bir farklılık göstermediği belirlendi. Bu bulgulara göre karaciğer ve böbrek dokularında etanolün kendi başına yarattığı yapısal hasarın L-NAME ile birlikte verildiğinde büyük oran da azaldığı gözlemlendi.

**Anahtar kelimeler:** Etanol, L-NAME, karaciğer, böbrek, toksisite, ışık mikroskobu

## Abstract

### The toxic effect of ethanol on liver and kidney and the protective effect of L-NAME

Aim: To show the histological liver and renal damage caused by ethanol at a certain dose and to show possible protective role of L-NAME. Materials and Methods: In this study, 40, 6 month-old Wistar rats were randomly divided into four groups: I- Control (n=10) II- Etanol (n=10) III-L-NAME (n=10) IV-Etanol + L-NAME (n=10) 1g/l L-NAME and 20% etanol were added into drinking water for 30 days. Results: At the end of the experiment, no animal died due to the given agents. In kidney, in ethanol group, narrowing in Bowman spaces, vacuolisation and pathologic appearance in tubule epithelium were observed. Ethanol + L-NAME group showed normal Bowman spaces similar in control group and almost normal tubuli structure. Only L-NAME group showed normal appearance as it was in control group in terms of glomerular and tubular structures. In liver, in ethanol group there was significant narrowing in sinusoids, in some places irregular hepatocyte accumulations, degenerative hepatocytes and lack of sinusoids. In ethanol + L-NAME group sinusoids had normal appearance. In the periphery of some lobules, although there were slight irregularities, hepatocyte colons were normal. Only L-NAME group showed no pathology as it was in control group. Conclusion: According to the findings L-NAME ameliorates the histological damage in liver and kidney caused by ethanol.

**Key words:** Etanol, L-NAME, liver, kidney, toxicity

**Yazışma Adresi:** Yard. Doç. Dr. Emin Oğuzhan Oğuz  
Pamukkale Üniversitesi Tıp Fakültesi, Güneş Hizmet Binası  
Bursa Cad. 20070 - Kınıklı Denizli  
Tel. 0505 737 8750 Fax.0258 295 2433  
E.mail. oguzemin@yahoo.com

## Giriş

Etanol tüketimi tüm Dünya’da özellikle gelişmekte olan ülkelerin kırsal alanlarında belirgin olarak artmaktadır (1). Toplum tarafından yaygın olarak tüketilen bir madde olan etanolün vücudun canlı dokularında oksidatif stres ortaya çıkarttığı gösterilmiştir (2) ve bu etkisi tek bir bölgeden ziyade geniş oranda hücresel hedefleri etkiler (3,4). Alkolik karaciğer hastalığı alkole bağlı önemli hastalıklardan birisi olarak genellikle kronik alkol tüketenlerde meydana gelir ve yüksek oranda morbidite ve mortaliteye neden olur (5,6).

Aşırı alkol karaciğerde patolojik olarak 3 farklı hastalığa sebep olur: Yağlı karaciğer, alkolik hepatit ve siroz (6-8). Karaciğer yağlanması olarak bilinen alkolik karaciğer hastalığının erken evresi geri dönüşümlüdür ki hepatite (inflamasyon ve hücre harabiyeti), fibrozise ve alkolik hastaların % 5 – 15 kadarında siroza ilerleyebilir (9-13). Sindirim yoluyla alınan alkolün büyük bölümü karaciğerde alkol dehidrogenaz tarafından asetaldehite metabolize edilir (14-19). Kronik alkol tüketiminin hepatik alkol dehidrogenaz’a bağlı etanol metabolizmasını bozduğu bilinmektedir (20-23).

Kronik alkol kullanımından etkilenen diğer bir organsa böbreklerdir (24-27). Glomerülonefritin oluşumu alkolizmle yakın bir ilişki içindedir (28). Alkol tüketimi akut tübül nekroz (29) ve renal tübül disfonksiyona (30) sebep olur. Etanolün indüklediği reaktif oksijen türleri ve nitrik oksitin bu böbrek toksisitesinde rolü vardır (24,31).

L- Arginin analogları nitrik oksit oluşumunu baskılama kapasitesine sahiptir (32-35). Bir L-Arginin analogu olan N(G)-Nitro-L-Arginin Metil Ester (L-NAME) uygulanmasının nitrik oksit sentazın toplam farmakolojik baskılamasını ortaya koyduğu belirtilmiştir (36).

Çalışmamızda, kısa süreli etanol uygulaması ile etanolün karaciğer ve böbreklerde oluşturabileceği histolojik değişiklikleri ve bu değişikliklerin L-NAME ile önlenip önlenemeyeceğini araştırmayı hedefledik.

## Gereç ve yöntem

Çalışmada 6 aylık 250 gram ağırlığında Wistar erkek sıçanlar kullanıldı. Sıçanlar rasgele 10’arlı 4 gruba ayrılmışlardır. Gruplar aşağıda sıralandığı gibidir.

- I- Kontrol (n=10)
- II- Etanol (n=10)
- III-L-NAME (n=10)
- IV-Etanol+L-NAME (n=10)

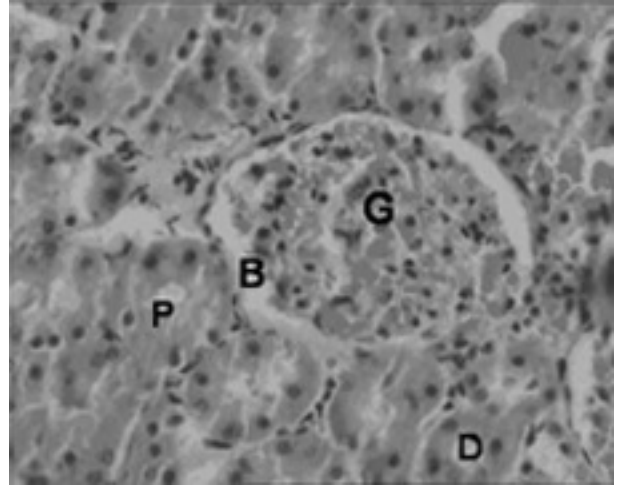
Kontrol grubu hiçbir işleme tabi tutulmazken, L-NAME (Sigma) (45) litrede 0.1 gram olacak şekilde (46), etanol ise hacmen %20 olacak şekilde yukarıda belirtilen gruptaki sıçanların 250 cc’lik içme sularına karıştırılarak (30-35 ml/gün) 30 gün boyunca verildi (46).

30. gün sonunda ketamin(90mg/kg)/Xylazin (10mg/kg) anestezisi altında hayvanların karaciğer ve böbrekleri çıkartıldı. Bu organlar %10’luk formaldehitte 3 gün tespit edildikten sonra rutin histolojik alkol ve ksilen serilerinden geçirilerek parafine gömüldü ve 7 µm’lik doku kesitleri hematoksilin eosin boyalarıyla boyanarak ışık mikroskopik incelemeye tabi tutuldu (OLYMPUS BX51) resimleri çekilerek değerlendirildi.

## Bulgular

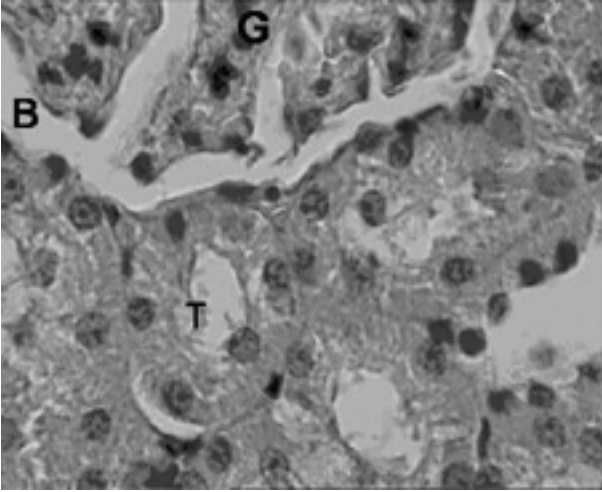
### Böbrek

Kontrol grubuna ait böbrek dokularının genel görüntüsü normal görünümdeydi. Bowman boşluğu bilinen genişlikte, tübül epiteli düzenli yapıdaydı (Şekil 1). Daha büyük büyütmelerde de (X40) Bowman boşluğunun normal genişlikte olduğu ve tübül yapılarının düzenli olduğu belirlendi (Şekil 2).

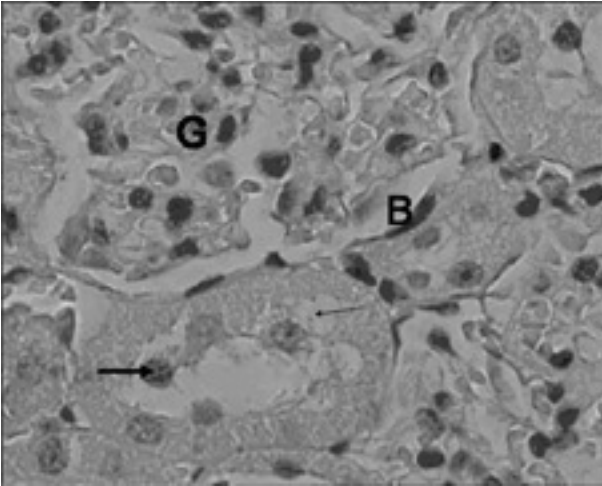


Şekil 1. Kontrol grubuna ait böbrek dokusunun genel görüntüsü. Normal yapıda olan glomerul (G), Bowman boşluğu (B), proksimal tübül (P) ve distal tübül (D) yapıları görülmektedir.Boya: Hematoksilin-Eosin Orijinal büyütme: X20.

Etanol uygulanan hayvanların böbreklerinde Bowman boşluklarının daraldığı, tübül hücrelerinin yer yer belirgin vakuolleşmeler gösterdiği belirlendi. Tübül epiteline ait hücre çekirdeklerinin lümeneye yakın yerleşimli oldukları ve bazı çekirdeklerin hidropik görüntüler sergilediği görüldü (Şekil 3).



Şekil 2. Kontrol grubuna ait böbrek dokusunun daha detaylı görüntüsünde glomerül (G), Bowman boşluğu (B) ve tübül (T) yapıları yer almaktadır. Boya: Hematoksilen-Eosin Orijinal büyütme: X40.



Şekil 3. Alkol uygulanan grubun böbrek dokusu; Glomerul (G), Daralmış Bowman boşluğu (B), tübül epitelinde belirgin vakuoller (ince ok) ve dejenere olmuş epitel hücrelerinin lümene yakın yerleşimli nükleusları (kalın ok). Boya: Hematoksilen-Eosin Orijinal büyütme: X40.

Etanolle birlikte L-NAME uygulanan grupta Bowman boşluklarının kontrollerdekine benzer şekilde normal genişlikte olduğu görüldü. Tübüllerin hemen hemen tamamına yakını normal görünümde bir epitel yapısına sahipti (Şekil 4).

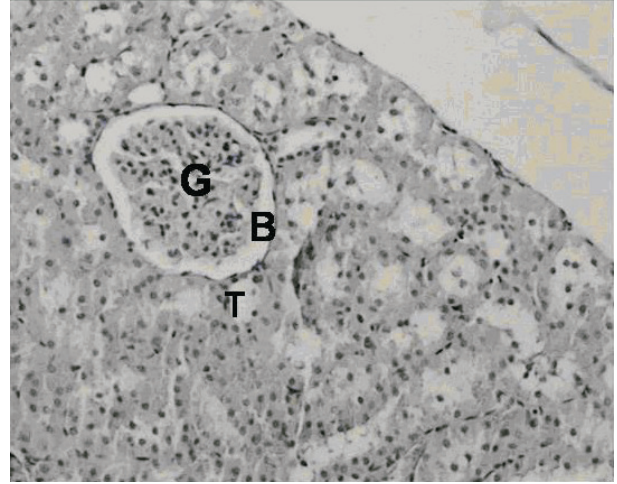
Sadece L-NAME uygulanan gruptaki glomeruluslar ve tübül yapıları kontrollerdekinden farklılık göstermedi (Şekil 5).

#### **Karaciğer**

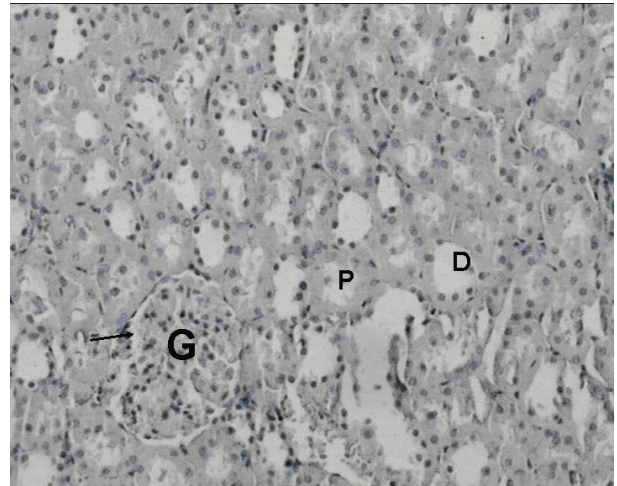
Kontrol grubu karaciğerinde normal genişlikte sinüzoidler, düzenli görünümde olan karaciğer epitel hücreleri gözlemlendi (Şekil 6).

Etanol uygulanan grubun genel görüntülerinde sinüzoidler belirgin şekilde daralmıştı. Hepatosit kordonlarının normal yapıları bozulmuş, yer yer

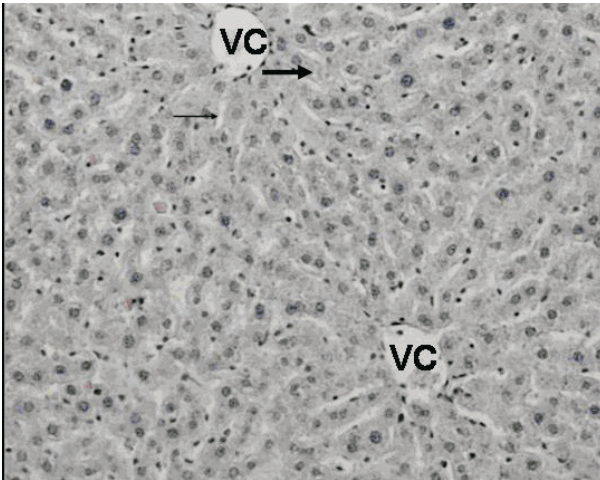
düzensiz hücre yığınları haline gelmişti (Şekil 7). Aynı grubun büyük büyütmelelerinde de (X40) sinüzoidlerin büyük oranda ortadan kalktığı, yer yer kesintiye uğradığı belirlendi. Ayrıca bazı hepatositlerde yer yer vakuole benzer boşluklar görüldü. Hepatosit sitoplazmaları kontrollere göre soluklaşmıştı ve bazı hepatositler dejeneratif görüntüler sergilemekteydi (Şekil 8).



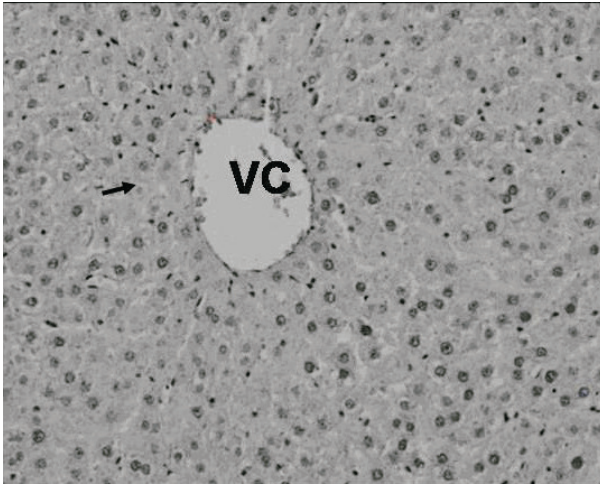
Şekil 4. Alkolle birlikte L-NAME uygulanan grupta glomerul (G), normal genişlikte Bowman boşluğu (B) ve düzgün görünümlü tübül yapıları (T) görülmektedir. Boya: Hematoksilen-Eosin Orijinal büyütme: X10.



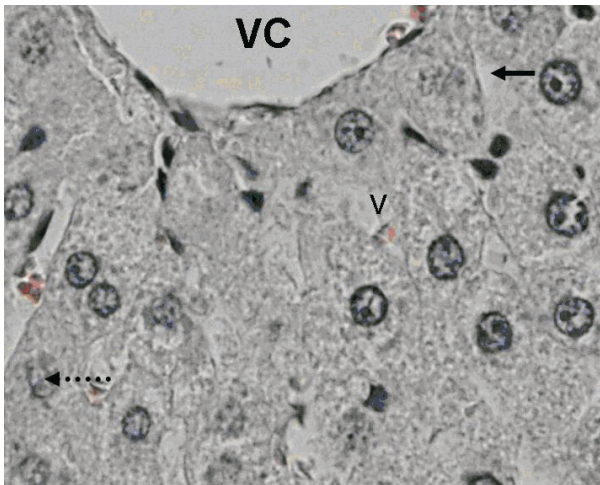
Şekil 5. Sadece L-NAME uygulanan hayvanların böbrek dokusundaki normal görünümlü glomerul (G), proksimal (P) ve distal (D) tübül yapıları. Boya: Hematoksilen-Eosin Orijinal büyütme: X10.



Şekil 6. Kontrol grubu karaciğerinde vena sentralis (VC), sinüzoid (ince ok) ve hepatosit kordonları (kalın ok) yer almaktadır. Boya: Hematoksilen-Eosin Orijinal büyütme: X10.




Şekil 7. Alkol uygulanan hayvanların karaciğerinin genel görüntüsünde vena centralis (VC) ve dejeneratif görümlü hepatositler (ok). Boya: Hematoksilen-Eosin Orijinal büyütme: X10.



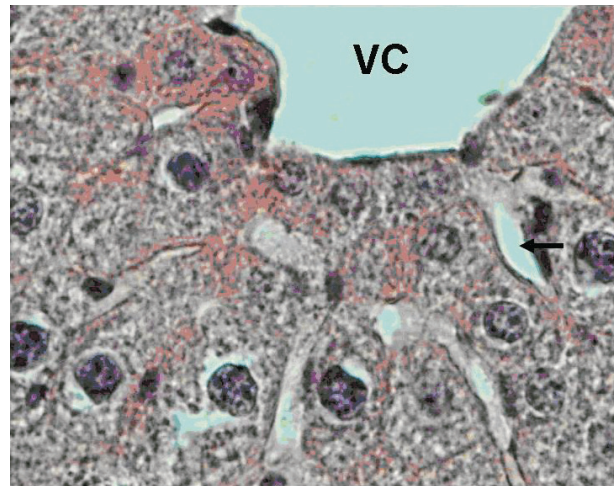Şekil 8. Alkol uygulanan grubun detaylı görüntüsünde vena centralis (VC), devamlılık göstermeyen sinüzid (normal ok) ve dejenerasyon gösteren hepatosit ve nükleusu (noktalı ok). Boya: Hematoksilen-Eosin Orijinal büyütme: X40.

Etanol ve L-NAME uygulanan hayvanların karaciğerlerinin sinüzoidleri normal görünümündü. Lobül periferinde çok küçük bir bölgede hafif düzensizlikler olmasına rağmen genel olarak hepatosit kordonları normal görünümdeydi. Ayrıca hepatosit sitoplazmaları kontrollerdeki gibi daha koyu görüntü sergilemekteydi (Şekil 9).



Şekil 9. Alkole birlikte L-NAME uyguladığımız grupta vena centralis (VC) ve normal görümlü sinüzoid (ok) yapısı. Boya: Hematoksilen-Eosin Orijinal büyütme: X10.

Sadece L-NAME uygulanan grupta sinüzoidlerin, hepatosit kordonlarının ve hepatosit sitoplazmalarının kontrollerdekinden belirgin bir farklılık göstermediği belirlendi (Şekil 10).



Şekil 10. Sadece L-NAME uygulanan hayvanların karaciğer dcosundaki vena centralis (VC) ve sinüzoid (ok) görüntüleri. Boya: Hematoksilen-Eosin Orijinal büyütme: X40.

## Tartışma Sonuçlar

Toplum tarafından yaygın olarak tüketilen etanolla ilgili çok sayıda çalışma yapılmıştır. Bu çalışmaların çok büyük çoğunluğunda uzun süreli etanol uygulanmıştır (5,6,37-39). Çalışmamızda, kısa süreli etanol kullanımının böbrekler ve karaciğer dokusu üzerindeki etkilerini histolojik açıdan araştırmayı amaçladık.

### Böbrek

Alkol tüketiminin akut tübüler nekroza (29) ve renal tübüler işlev bozukluğuna (24,29) sebep olduğu belirtilmiştir. Bizde çalışmamızda, tübül hücrelerinde benzer patolojiler gözledik. Yine literatür bilgileriyle paralellik gösterecek şekilde tübül epiteli çekirdeklerinin lümeneye yakın yerleşim gösterdiklerini ve bazı çekirdeklerin hidropik dejenerasyon belirtileri sergilediğini belirledik.

### Karaciğer

Kronik alkol tüketicilerinde genellikle alkolik karaciğer hastalığının olduğu bildirilmektedir (5,6). Rhesus monkey'lerle yapılan bir çalışmada 8 yıldan fazla alkol içirilmiş ve fibrozis olduğu belirtilmiştir (37). Fibrozis ve/veya sirozun belirlendiği primatlarla yapılan bir çalışmada inflamasyon ve hücre nekrozu gibi diğer alkolik karaciğer belirtileride gözlenmiştir (37,38,40). Bizde yukarıdaki bulgularla bazı yönlerden benzerlik gösterecek şekilde hepatosit ve sinüzoid patolojilerine rastladık. Çalışmamızdaki hepatosit sitoplazmasında aşırı vakuolizasyon ve hepatositlerde bireysel nekroz olduğunu belirten literatür bilgileriyle uygunluk göstermektedir (39).

Literatürdeki bazı bulguların, çalışmamızda hem karaciğerde hemde böbreklerde gözlenememiş olması literatürdeki çalışmalara göre çok daha kısa süreli alkol uygulamamızdan kaynaklanıyor olması kuvvetle muhtemeldir.

Alkolün aşırı miktarda serbest oksijen radikali üretimine yol açtığı bilinmektedir (4,15,16). Alkol kullanımıyla dokularda oluşan olumsuz değişikliklere lipid, protein ve nükleik asitleri harap ettikleri belirtilen serbest oksijen radikallerinin sebep olduğunu belirten çok fazla miktarda bilgi vardır (24,31, 41-44). Belirtildiği gibi L-arginine analogları nitrik oksidi inhibe etme kapasitesine sahiptir (32-35). Başka bir çalışmada L-NAME'in renal disfonksiyonu da belirgin olarak düzelttiği bildirilmiştir (25). Bizde çalışmamızda, alkolle birlikte bir antioksidan olan L-NAME uygulayarak alkolün oluşturduğu olumsuz değişiklikleri engelleyip engelleyemeyeceğini araştırdık. Çalışmamızın sonucunda alkolün kısa süreli uygulanmasında bile bazı olumsuz değişiklikleri

oluşabileceğini belirledik. Alkolle birlikte yine kısa süreli L-NAME uyguladığımız grupta böbrek ve karaciğer dokularının kontrole yakın görüntüler sergilediğini gözlemledik. Ayrıca tek başına L-NAME uyguladığımız grubun kontrollerden farklılık göstermediğini, olumsuz bir etki oluşturmadığını belirledik.

Sonuç olarak aşırı alkol alımının yarattığı patolojilerin önlenmesi ve tedavisinde bir Arginin analogu antioksidan bir madde olan L-NAME'in kullanılmasının yararlı olabileceği kanısındayız.

### Kaynaklar

1. Sivapiriya V, Jayanthiakthisekaran, Venkatraman S. Effects of dimethoate (O,O-dimethyl S-methyl carbamoyl methyl phosphorodithioate) and Etanol in antioxidant status of liver and kidney of experimental mice. *Pesticide Biochemistry and Physiology* June 2006; 85(2): 115 -121.
2. Scott RB, Reddy KS, Husain K, Schlorff EC, Rybak LP, Somani SM. Dose response of etanol on antioxidant defense system of liver, lung, and kidney in rat. *Pathophysiology* 2000; 7: 25–32.
3. Majchrowicz E. Induction of physical dependence upon etanol and the associated behavioral changes in rats. *Psychopharmacologia* 1975; 43; 245–254.
4. Bondy SC, Etanol toxicity and oxidative stress. *Toxicol. Lett.* 1992; 63: 231–241.
5. Lankisch PG, and Banks PA. *Pancreatitis* New York, Berlin, Heidelberg: Springer-Verlag. 1998; 377.
6. NIAAA (National Institute on Alcohol Abuse and Alcoholism), Alcohol Health Services Research, U.S. Department of Health and Human Services, NIH. 10th Special Report to the U.S. Congress on Alcohol and Health. 2000.
7. Ramaiah S, Rivera C, and Arteel G. Early-phase alcoholic liver disease: an update on animal models, pathology, and pathogenesis. *Int J Toxicol* 2004; 23: 217–231.
8. Ivester P, Roberts LJ, II, Young T, Stafforini D, Vivian J, Lees C, Young J, Daunais J, Friedman D, Rippe RA, Parsons CJ, Grant KA, and Cunningham C. Etanol Self-Administration and Alterations in the Livers of the Cynomolgus Monkey, *Macaca fascicularis*. *Alcohol Clin Exp Res* 2007; 31(1): 144–155.
9. Sorensen TI, Orholm M, Bentsen KD, Hoybye G, Eghoje K, and Christoffersen P. Prospective evaluation of alcohol abuse and alcoholic liver injury in men as predictors of development of cirrhosis. *Lancet* 1984; 2: 241–244.
10. Worner TM, and Lieber CS. Perivenular fibrosis as precursor lesion of cirrhosis. *JAMA* 1985; 254: 627–630.
11. Schuppan D, Atkinson J, Ruehl M, Riecken EO.

- Alcohol and liver fibrosis-- pathobiochemistry and treatment. *Gastroenterol* 1995; 33:546-550.
12. Lieber CS. Alcoholic liver injury: pathogenesis and therapy in *Pathol Biol (Paris)* 2001; 49: 738-752.
  13. Lieber CS. Etanol metabolism, cirrhosis and alcoholism. *Clin Chim Acta* 1997; 257: 59-84.
  14. Rognstead R, and Grunnet N. Enzymatic pathways of etanol metabolism. In E. Majchrowicz, & E. P. Noble (Eds.), *Biochemistry and Pharmacology of Etanol* 1979; 65-86. New York, NY: Plenum Press.
  15. Kessova IG, Cederbaum AI. The effect of CYP2E1-dependent oxidant stress on activity of proteasomes in HepG2 cells. *J Pharmacol Exp Ther* 2005; 315: 304-312.
  16. Osna NA, Haorah J, Krutik VM, Donohue TM Jr. Peroxynitrite alters the catalytic activity of rodent liver proteasome in vitro and in vivo. *Hepatology* 2004; 40:574-582.
  17. Donohue TM, Osna NA, Clemens DL. Recombinant Hep G2 cells that express alcohol dehydrogenase and cytochrome P450 2E1 as a model of etanol-elicited cytotoxicity. *Int J Biochem Cell Biol* 2006; 38:92-101.
  18. Osna NA, Clemens DL, Donohue TM Jr. Interferon gamma enhances proteasome activity in recombinant Hep G2 cells that express cytochrome P4502E1: modulation by etanol. *Biochem Pharmacol* 2003; 66:697-710.
  19. Osna NA, Clemens DL, Donohue TM Jr. Etanol metabolism alters interferon gamma signaling in recombinant HepG2 cells. *Hepatology* 2005; 42:1109-1117.
  20. Nuutinen H, Lindros KO, and Salaspuro M. Determinants of blood acetaldehyde level during etanol oxidation in chronic alcoholics. *Alcohol Clin Exp Res* 1983; 7: 163-168.
  21. Palmer KR, and Jenkins W J. Aldehyde dehydrogenase in alcoholic subjects. *Hepatology* 1985; 5: 260-263.
  22. Panes J, Soler X, Pares A, Pares A, Caballeria J, Farres J, Rodes J, and Pares X. Influence of liver disease on hepatic alcohol and aldehyde dehydrogenases. *Gastroenterology* 1989; 97: 708-714.
  23. Panes J, Caballeria J, Guitart R, Pares A, Soler X, Rodamilans M, Navasa M, Pares X, Bosch J, and Rodes J. Determinants of etanol and acetaldehyde metabolism in chronic alcoholics. *Alcohol Clin Exp Res* 1993; 17: 48-53.
  24. Cigremis Y, Turkoz Y, Tuzcu M, Ozen H, Kart A, Gaffaroglu M, Erdogan K, Akgoz M, and Ozugurlu F. The effects of chronic exposure to etanol and cigarette smoke on the formation of peroxynitrite, level of nitric oxide, xanthine oxidase and myeloperoxidase activities in rat kidney. *Molecul Cell Biochem* 2006; 291: 127-138.
  25. Rodrigo R, and Bosco C. Oxidative stress and protective effects of polyphenols: Comparative studies in human and rodent kidney. A review. *Comp Biochem and Physiol, Part C* 2006; 142: 317-327.
  26. Jurczuk M, Moniuszko-Jakoniuk J, Brz'oska MM. Involvement of some low-molecular thiols in the peroxidative mechanisms of lead and etanol action on rat liver and kidney. *Toxicology* 2006; 219: 11-21.
  27. Ozturk H, Yagmur Y, Buyukbayram H. The effect of L-arginine methyl ester on indices of free radical involvement in a rat model of experimental nephrocalcinosis. *Urol Res* 2006; 34:305-314.
  28. Keller CK, Andrassy K, Waldherr R, Ritz E. Post infectious glomerulonephritis-is there a link to alcoholism? *Q J Med* 1994; 87: 97-102.
  29. Hirsch DJ, Jindal KK, Trillo A, Cohen AD. Acute renal failure after binge drinking. *Nephrol Dial Transplant* 1994; 9:330-331.
  30. De Marchi S, Cecchin E, Basile A, Bertotti A, Nardini R, Bartoli E. Renal tubular dysfunction in chronic alcohol abuse-effects of abstinence. *N Engl J Med* 1994; 329: 1927-1934.
  31. Greene EL, Paller MS. Oxygen free radicals in acute renal failure. *Miner Electrol Metab* 1991; 17:124-132.
  32. Ribeiro MO, Antunes E, de Nucci G, et al. Chronic arginin inhibition of nitric oxide synthesis. A new model of arterial hypertension. *Hypertension* 1992; 20:298-303.
  33. Baylis C, Mitruka B, Deng A. Chronic blockade of nitric oxide synthesis in the rat produces systemic hypertension and glomerular damage. *J Clin Invest* 1992; 90:278-281.
  34. Jover B, Herizi A, Ventre F, et al. Sodium and angiotensin in hypertension induced by long-term nitric oxide blockade. *Hypertension* 1993; 21:944-948.
  35. Navarro J, Sanchez A, Saiz J, et al. Hormonal, renal and metabolic alterations during the hypertension induced by chronic inhibition of nitric oxide in rats. *Am J Physiol* 1994; 267: R1516-R1521.
  36. Caban A, Oczkowicz G, Abdel-Samad O, and Cierpka L. Influence of Ischemic Preconditioning and Nitric Oxide on Microcirculation and the Degree of Rat Liver Injury in the Model of Ischemia and Reperfusion. *Transplant Proceed* 2006; 38: 196-198.
  37. Pawlosky RJ, Salem N Jr. Development of alcoholic fatty liver and fibrosis in rhesus monkeys fed a low n-3 fatty acid diet. *Alcohol Clin Exp Res* 2004; 28:1569-1576.
  38. Lieber CS, DeCarli LM. Animal models of etanol dependence and liver injury in rats and baboons. *Fed Proc* 1976; 35:1232-1236.
  39. Bhopale KK, Wu H, Boor PJ, Popov VL, Ansari GAS, Kaphalia BS. Metabolic basis of etanol-induced hepatic and pancreatic injury in hepatic alcohol dehydrogenase deficient deer mice *Alcohol* 2006; 39: 179-188.
  40. Popper H, Lieber CS. Histogenesis of alcoholic fibrosis and cirrhosis in the baboon. *Am J Pathol* 1980;

98:695–716.

41. Freeman BA, Crapo JD. Biology of disease: free radicals and tissue injury. *Lab Invest* 1982; 47: 412–426.
42. Mantle D, Preedy VR. Free radicals as mediators of alcohol toxicity. *Adverse Drug React Toxicol Rev* 1999; 18: 235–252.
43. Klahr S. Oxygen radicals and renal diseases. *Miner Electrol Metab* 1997; 23: 140–143.
44. Thamilselvan S, Byer KJ, Hackett RL, Khan SR. Free radical scavengers, catalase and superoxide dismutase provide protection from oxalate-associated injury to LLC-PK1 and MDCK cells. *J Urol* 2000; 164:224–229.
45. Toba H, Nakagawa Y, Miki S, Shimizu T, Yoshimura A, Inoue R, Asayama J, Kobara M, Nakata T: Calcium channel blockades exhibit anti-inflammatory and antioxidative effects by augmentation of endothelial nitric oxide synthase and the inhibition of angiotensin converting enzyme in the N(G)-nitro-L-arginine methyl ester-induced hypertensive rat aorta: vasoprotective effects beyond the blood pressure-lowering effects of amlodipine and manidipine. *Hypertens Res* 2005; 28(8): 689-700.
46. Somani S.M. & Husain K. Interaction of exercise training and chronic ethanol ingestion on antioxidant system of rat brain regions. *J Appl Toxicol* 1997, 17, 329-336.