

# Araç Dışı Trafik Kazası Sonrası Peritonda *Halteria* sp Olası Kontaminasyonu<sup>§</sup>

Mustafa ŞENGÜL\*, Burhan KABAY\*\*, Mustafa DURAN\*\*\*, Sırma ÇAPAR DİNÇER\*\*\*\*, Çağrı ERGİN\*

\* Pamukkale Üniversitesi, Tıp Fakültesi, Tıbbi Mikrobiyoloji Anabilim Dalı

\*\* Pamukkale Üniversitesi, Tıp Fakültesi, Genel Cerrahi Anabilim Dalı

\*\*\* Pamukkale Üniversitesi, Fen-Edebiyat Fakültesi, Biyoloji Bölümü

\*\*\*\* Hacettepe Üniversitesi, Fen Fakültesi, Biyoloji Bölümü

## ÖZET

*Halteria* sp. çevresel su kaynaklarında yaşayan apatojen kirpikli bir protozoadır. Bu olguda, araç dışı trafik kazası sonrası peritoneal lavaj sıvısında beklenmedik bir şekilde saptanan *Halteria* sp sunulmaktadır.

Araç dışı trafik kazası sonrası hastane acil servisinde, periton lavaj sıvısını da içeren rutin laboratuvar ve fizik muayene yapıldı. Periton lavaj sıvısının rutin laboratuvar incelemesinde yüksek lökosit sayısı saptandı. Periton lavaj sıvısının nativ mikroskopik değerlendirmesinde, yaklaşık 20-40 µm çapında, siliyar sıçrayıcı hareketli ve sitoplazmasının içinde yeşil granülleri olan çok sayıda kirpikli protozoa görüldü. Kan transfüzyonu dışında hastaya özgün tedavi uygulanmadı. Hasta bir hafta içinde sağlıklı olarak taburcu oldu.

Protozoanın tanımlanması için May-Grunwald boyası kullanıldı. *Halteria* sp'nin doğal ortamında olduğu çevresel sulak bölgelerden genital yolda kolonize olma potansiyeli nedeni ile, araç dışı trafik kazası sırasında oluşan künt travmanın, organizmanın peritonda bulunması için major faktör olduğu öne sürülebilir.

**Anahtar kelimeler:** *Halteria* sp, periton lavajı, künt travma, kirpikli protozoon

## SUMMARY

**Probable Contamination of the Peritoneum with *Halteria* sp After a Non-Vehicle Traffic Accident**

*Halteria* sp. is a non-pathogenic ciliate protozoa living in environmental water sources. In this case report, an unexpected detection of *Halteria* sp. in peritoneal lavage fluid of a patient after non-vehicle traffic accident was presented.

A patient was admitted to the emergency service following a non-vehicle traffic accident. Routine physical and laboratory examinations were performed including peritoneal lavage. High leukocyte count was detected in the peritoneal lavage fluid. Native microscopic examination of the peritoneal lavage fluid revealed ciliated, 20-40 µm - diameter protozoa with numerous green granules in the cytoplasm. The protozoa were motile and had a leaping type of motility. No culturable pathogen was isolated from the peritoneal fluid. No specific therapy was applied, except for blood transfusion. The patient was discharged with cure after one week.

May-Grunwald stain was used for the diagnosis of protozoa. Since *Halteria* sp found in the environmental waters has a potency to colonize the genital tract, the presence of the organism in the peritoneum following a non-vehicle accident, was attributed to a possible blunt trauma during the accident.

**Key words:** *Halteria* sp, peritoneal lavage, blunt trauma, ciliated protozoon

## GİRİŞ

*Halteria* Dujardin 1841 cinsi, *Ciliophora* filumunda, *Oligotrichida* takımından olan *Halteriidae* ailesi içerisinde bulunmaktadır<sup>(1-4)</sup>. *Halteria* sp.

20-50x30-35 µm boyutlarındadır. Vücut şekli küreselden fuziform ya da elipsoide doğru değişmektedir. Makroçekirdek hücrenin sağ orta yarısında, küreselden uzun dikdörtgene doğru değişen şekilleyen mikroçekirdek bir tane ve küre-

Alındığı tarih: 22.04.2015

Kabul tarihi: 02.06.2015

Yazışma adresi: Mustafa Şengül, Pamukkale Üniversitesi, Tıp Fakültesi, Tıbbi Mikrobiyoloji Anabilim Dalı, Denizli Tel: (0258) 296 25 80 e-posta: msengul@pau.edu.tr

§ Bu olgu, XXXI. Türk Mikrobiyoloji Kongresi (19-23 Eylül 2004, Aydın)'nde P-111 no.lu poster olarak sunulmuştur.

seldir. Hücrenin ekvatorial bölgesinde, sayısı tür temelinde değişen 7-12 adet kalın zıplama silleri mevcuttur. Kontraktil koful bukkal boşluğun solunda, hücrenin orta kısmının biraz üzerindedir. Sitoplazma renksizdir. Zıplama silleri sayesinde hareketi tanımlayıcı ve sıçrama şeklindedir<sup>(5)</sup>. Tipik bir su formudur. Ekstrem çevre koşullarında kist oluştururlar<sup>(2,4,6-8)</sup>. Temelde bakteriyle, ara sıra kamçılı türleri ile beslenirler<sup>(9,10)</sup>. Yüksek hızdaki bakteri tüketimleri nedeni ile ortam içindeki dengenin değişiminde rol oynamaktadır<sup>(3,4,10)</sup>.

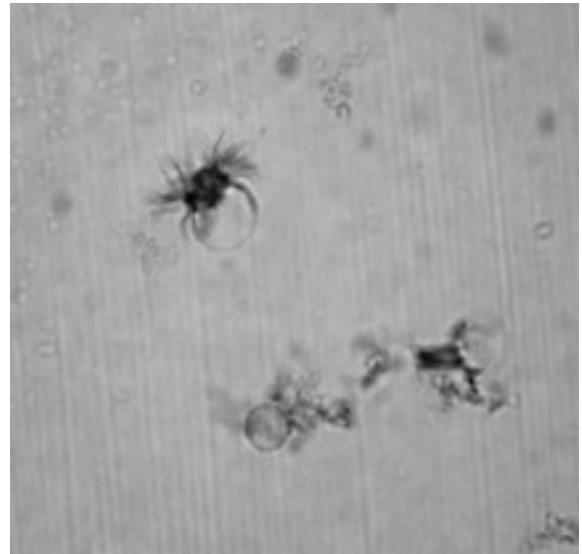
İnsanda patojenite gösterdiği bilinen protist üyeleri *Balantidium coli* ve *Trichomonas vaginalis* ile sınırlıdır<sup>(11-14)</sup>. Bu olguda; araç dışı trafik kazası sonucu gelişen peritonit tablosunda, periton lavajında mikrosopik olarak saptanan bir *Halteria* sp. sunulmaktadır.

## OLGU

On dokuz yaşında kadın hasta araç dışı trafik kazası nedeniyle Denizli Devlet Hastanesi'ne başvurmuştur. Bir gece yoğun bakım ünitesinde gözlem altında kaldıktan sonra, subaraknoid kanama ön tanısı ile Pamukkale Üniversitesi Eğitim, Uygulama ve Araştırma Hastanesi'ne sevk edilmiştir. Trafik kazası günü hastanın piknik nedeniyle göl kenarında bulunduğu öğrenilmiştir.

Acil serviste yapılan fizik muayenede hastada bilinç sorunu saptanmadı. Kan basıncı 100/60 mmHg; nabız 150/dk.; vücut ısısı 37°C; solunum sayısı 28 /dk. olduğu belirlendi. Aile öyküsü ve soygeçmişinde belirgin özellik yoktu. Genel cerrahi servisine yatışı yapılan hastanın biyokimyasal değerleri izlemeye alındı. Hemoglobin 8.2 g/dl, hematokrit %23.6, beyaz küre 23500/ml, retikülosit %2.9, trombosit 186000/ml olarak ölçüldü. Hasta 2Ü tam kan transfüzyonu sonrasında izlemeye alındı ve bir hafta içinde kan değerleri normal seviyesine

döndü. Hastanın yatışının ilk gününde yapılan abdominal ultrasonografisinde intraabdominal yaygın sıvı varlığı görüldü. Rutin laboratuvar testler için abdominal sıvı örneği alımı kontaminasyonu önleyecek şekilde steril araç ve tek kullanımlık ekipmanla, steril şartların sağlandığı hasta işlem odasında yapıldı. Hastadan alınan periton sıvısı üç farklı steril tüpte, +4°C'de buzdolabında, kontaminasyona neden olmadan ve içine herhangi bir madde katılmadan 8 gün süresince bekletildi. Mikrobiyoloji laboratuvarına gönderilen örnekten santrifüj yapılmadan hazırlanan taze preparatın ışık mikroskobisi incelemesinde; hareketli, açık yeşil granüller bulunan, yaklaşık 20x30 µm boyutlarında, her mikroskopik alanda 14-20 adet hareketli kirpikli (silli) protozoa görüldü. Bu protozoonların dış kısmında bulunan kirpikleri hareketliydi. Mikroskopik alanda; tek, ikisi veya üçü bir arada siliar hareket eden hücreler görülürken, bir kısmının da hızlı hareketli oldukları saptandı. Nativ inceleme süresi içinde 20. dk.'ya kadar geçen sürede hareketli organizma sayısının azaldığı gözlemlendi. Boyalı organizmaların incelenmesine yönelik fiksasyon amacı ile ısı, May-Grünwald, etilalkol ve Schaudinn'in fiksatif kullanıldı. Örneğin, detaylı incelemesi amacı ile May-Grünwald, Eosin-Metilen mavisi, Giemsa,



Resim 1. (Künt travma geçiren hastanın periton lavaj sıvısından) May Grünwald ile boyanan *Halteria* sp. (x400).

Metilen Mavisi, Sulu fuksin, Hematoksilin-Eosin, Gram ve Periodik Asit Shift boyama yöntemleri ile inceleme yapıldı. Boyalı incelemelerde; sulu fuksin, Giemsa, May-Grünwald (Resim 1) ve metilen mavisi boyalı preparatlarda protoza yapısı incelenebildi. Yapılan morfolojik inceleme ile protozanın ciliata grubu içerisinde yer aldığı belirlendi ve *Halteria* sp olarak tanımlandı<sup>(8,15)</sup>.

Hastadan alınan diğer 2 adet periton sıvısı örneğinden yinelenen nativ inceleme ve boyama işlemleri uygulanmış preparatlarda da aynı bulgulara ulaşıldı. Laboratuvar şartlarında ve +4°C'da bekletilen periton sıvısı içinde protozoa hücrelerin hareketliliklerinin 8. güne kadar devam ettirdikleri izlendi. Hareketleri kaybolan hücrelerin sonunda degranüle olarak otoliz oldukları görüldü.

Laboratuvara gönderilen periton sıvısı örneğinin rutin bakteriyel, fungal ve anaerobik etkenlere yönelik kültür çalışmalarının sonucunda herhangi bir organizma izole edilmedi.

Künt travma tanısı ile yatışı ve takibi yapılan hastaya kan transfüzyonu dışında ek medikasyon uygulanmamış, izlem ile yatışı takip edilmiştir. Hasta yatışını takiben bir hafta sonra şifa ile taburcu olmuştur.

## TARTIŞMA

Sunulan olguda saptanan protozoa, rutin klinik mikrobiyoloji uygulamalarında genellikle görülen kirpikli patojen organizmalardan farklı yapı ve hareket özelliğindedir. *Halteria* sp. olarak tanımlanan bu protozanın insanlarda patojen olmadığı kabul edilmektedir. *Halteria* sp Spirotrichea sınıfından *Halteriidae* ailesindedir<sup>(1,6,12,13,16,17)</sup>. Taze preparasyonlarda yapılan mikroskopik incelemede ortalama 20x50 µm boyutunda, kitinsiz çepere sahip, oval-yuvarlak kistik yapıda görülür. Hücre yüzeyinin çeşitli

bölgelerinde (ekvatorial ve apikalde) silyar uzantıları vardır. Ortam asiditesi pH:4.2-9.8 arasında, oksijen çözünürlüğü 0-38 mg/l olan nemli ve tatlısu çevresel ortamlarında, 0.8-35.0°C ısı aralığında yaşar. Yaşamlarını genellikle bakteri, bazen de küçük kamçılı protozoa türleri ile beslenerek sürdürürler. Buldukları yerlerde bakteri tüketimleri nedeni ile ortam içindeki dengenin değişiminde rol oynamaktadırlar<sup>(1,4,10,15,16)</sup>.

Periton sıvısında saptanan protozanın kaynağı belirlenememiştir. Olasılıkla çevresel kolonize olduğu su ortamında bulunurken, genital bölgeden vücuda giren hareketli protozanın uterus ve tubal yol ile peritona geçiş yapmış olabileceği düşünülmüştür. Travma bu geçişde etkili bir faktör de olmayabilir, olgunun hastaneye başvurusu nedeni ile yapılan peritoneal lavaj sıvısında rastlantısal olarak protozanın görülebileceği olması da olasıdır. Kist yapısının varlığı, periton sıvısı içinde protein bulunması ve doku sıvısı oksijenlenmesinin yeterli olması, görülen apatojen protozanın periton sıvısında uzun süre canlı kalmasını destekleyecek bir hipotez olarak öne sürülebilir. Bunun nedeni bugün için açıklanamasa da mukozal ve doğal immüniteden kaçabilmesi organizmanın yaşam süresini uzatmıştır. Sunulan olguda, hastadan alınan periton sıvısı içinde bu tek hücreli canlı in vitro yaşamını bir haftadan fazla sürdürebilmiştir. Ulaşılabilen literatürde *Halteria* sp üzerine kompleman sisteminin, plazma proteinlerinin, lökosit-makrofaj hücrelerinin rolünü inceleyen ya da tartışan herhangi bir rapora ulaşılamamıştır. Tek hücreli *Ciliophora* filumundaki bu canlıların hücresel yapılarında; dış kısımda çeper bulunması, kistik yapıya sahip olması ve kist çepere sayesinde konak içerisinde saldırılardan kendisi korunmuş olacağı düşünülmektedir<sup>(6,18)</sup>. Hastada lökositoz varlığına rağmen, protozoa canlı kalmıştır. Hastanın bir hafta sonunda lökosit seviyesinin normalleşmesi ile birlikte, hastadan yine periton sıvısı alınmadan taburcu edilmiştir. Hasta yakını olmaması üzerine kontrole gelmemiştir. Bu

etkenin apatojen olmasının aksine hücre yüzeyine adhere olmuş veya sindirilememiş dirençli bir organizmanın, konak içinde steril bölgelere taşınması olasılığı öne sürülebilir.

Çevresel *Halteria* sp. incelemelerinde çevresel örnekler vida kapaklı su sızdırmaz plastik kaplara alınarak, ısı farkına maruz bırakılmadan, transportunun yapıldığı belirtilmektedir. İlk inceleme direkt örnekten alınan materyalin lam-lamel arasında 10X - 40X objektiflerle incelenmesiyle yapılmaktadır. Hareketli organizmaların incelenmesi, hareket özelliklerinin bozulmadan mikroskopisi doğal ortam sıvısı (ekosistemdeki) içinde doğrudan deneyimli araştırmacı tarafından yapılır. Kirpikli *Halteria* sp.'nin sıçrayıcı hareketi tanımlamada yardımcıdır. İlgili internet kaynağında hareketin özelliği belirgin şekilde görülmektedir<sup>(5)</sup>. Organizma hareketsiz ve boyalı incelemesi yapılacaksa; jelatin (%3), alkol (isopropil alkol %2-5), bakır sülfat (%1), üretan ve buz içinde/üzerinde tutularak hücreler yaklaşık boyutlarında korunması sağlanır. May-Grünwald, Eosin-Metilen mavisi, Giemsa, Sulu fuksin, Hematoksilen-Eosin, Gram ve Periodik Asit Shift, metilen mavisi vb. tek hücreli protozoonlar *Ciliophora* araştırmacıları tarafından daha belirgin incelemek için mikroskopide kullanılır<sup>(6-8,10,18-20)</sup>.

*Halteria* cinsinin incelemesinde kültür çalışması da önemlidir. Özellikle hücrelerin uzun süre canlı tutulmasında, tek hücre kültürüyle izolasyonun yapılması ve bunlardan ileri tetkiklerin sürdürülmesinde yardımcı olmaktadır. Domuz ayrığı infüzyonu (*Dactylis glomerata* sapları; %0.2), marul infüzyonu (*Lactuca sativa* yaprakları; %1.5), buğday infüzyonu (*Triticum aestivum*; ~20 tohum), saman-un infüzyonu (% 0.13 beyaz un) ortamları kültür besiyeri için kullanılabilir<sup>(6,8,20)</sup>.

*Halteria* sp. doğrulanmasında etkenin morfolojisi mikroskopik olarak belirlenirken, bazı cins ya

da türlerin yakın benzerliği mikroskopik tanıyı zorlaştırır. *Halteria* sp. protozalarına en yakın tür *Strombilidium* sp. morfolojik olarak çok benzer olsa da, *Halteria* sp. oval, buna karşılık *Strombilidium* sp'nin ters armut biçiminde olması konu hakkında deneyimli bir araştırmacının konvansiyonel tanımlaması için geçerli kabul edilmektedir. Taksonomik olarak 5., 2. ve 1. alpha-tubulin genlerinin tanımlanması çalışmaları gibi moleküler tanı yöntemleri tanıyı sağlamaktadır<sup>(3,4,6-9,11,15,20)</sup>.

Sonuç olarak, sunulan olgu yaşamı tehdit etmeyen fakat insanda rastlantısal bulunan *Halteria* sp. ile ilgili, ulaşılabilen literatür göz önüne alındığında ilk rapordur.

## KAYNAKLAR

1. Cleven EJ. Indirectly fluorescently labelled flagellates (IFLF): A tool to estimate the predation on free-living heterotrophic flagellates. *J Plankt Res* 1996; 18:429-42. <http://dx.doi.org/10.1093/plankt/18.3.429>
2. Garcia LS. Flagellates and ciliates. *Clin Lab Med* 1999; 19:621-38.
3. Struder-Kypke MC, Lynn DH. Sequence analyses of the small subunit rRNA gene confirm the paraphyly of oligotrich ciliates sensu lato and support the monophyly of the subclasses Oligotrichia and Choreotrichia (Ciliophora, Spirotrichea) *J Zool* 2003; 260:87-97. <http://dx.doi.org/10.1017/S0952836903003546>
4. Foissner W, Berger H, Blatterer H, Kohmann F. Taxonomische und ökologische Revision der Ciliaten des Saprobien-systems, Band I: Cyrtophorida, Oligotrichida, Hypotrichia, Colpodea. Informationsberichte des Bayer. Landesamtes für Wasserwirtschaft Heft 1991; 1/91:78.
5. Zottoli R. Ciliate *Halteria* spp. excellent X400 BB 6 3 2014. <https://vimeo.com/114375612> [Erişim tarihi: 18.05.2015]
6. Çapar S. Siliyatlar (Ciliophora) için görüntü, ölçüm ve arşivleme teknikleri, XVIII. Biyoloji Kongresi, Özet Kitapçığı, Aydın, 2006:276.
7. Çapar S. Checklist for Ciliate species (Protozoa, Ciliophora) living in Turkish inland waters and flooded zones. *E.Ü. Su Ürünleri Dergisi* 2007; 24:207-12.
8. Çapar S. Sulakalan siliyatları (Protozoa:Ciliophora) ve morfolojik farkları. *E.Ü. Su Ürünleri Dergisi* 2008; 25:359-64.
9. Fenchel T. Ecology of Protozoa, In: *The Biology of Free-living Phagotrophic Protists*, Brock/Springer Series in Contemporary Bioscience, ABD, 1987.
10. Jürgens K, Simek K. Functional response and particle size selection of *Halteria* cf. *grandinella*, a common freshwater oligotrichous ciliate. *Aquat Microb Ecol*

- 2000; 22:57-68.  
<http://dx.doi.org/10.3354/ame022057>
11. **Koneman EW, Allen SD, Janda WM, Schreckenberger PC, Winn WC, eds.** Color Atlas and Textbook of Diagnostic Microbiology. 5th ed. Philadelphia: JB Lippincott Co, 1997:121-62.
  12. **Juckett G.** Intestinal protozoa. *Am Fam Physician* 1996; 53:2507-18.
  13. **Ferry T, Bouhour D, De Monbrison F, Laurent F, et al.** Severe peritonitis due to *Balantidium coli* acquired in France. *Eur J Clin Microbiol Infect Dis* 2004; 23:393-5.  
<http://dx.doi.org/10.1007/s10096-004-1126-4>
  14. **Kawamura O, Kon Y, Naganuma A, et al.** *Retortamonas intestinalis* in the pancreatic juice of a patient with small nodular lesions of the main pancreatic duct. *Gastrointest Endosc* 2001; 53:508-10.  
<http://dx.doi.org/10.1067/mge.2001.112746>
  15. **Çapar S.** Farklı inceleme yöntemleri ile silli protozoonların önemli taksonomik karakterlerinin belirlenmesi, XIV. Ulusal Biyoloji Kongresi, Özet Kitabı, İstanbul, 1996:60.
  16. **Çapar S.** Mogan gölü planktonik siliyatları, *Türk Sucul Yaşam Dergisi* 2003:1;90.
  17. **Çapar S.** Farklı habitatlardaki siliyatlarla (Protozoa: Ciliophora) yapılan taksonomik çalışmalarda yöntem tercihleri. II. Ulusal Limnoloji Çalıştayı, Özet Kitabı, Sinop, 2006; 21.
  18. **Brian MB.** Studies on New Zealand freshwater ciliates: Part II. An annotated list of species from the neighbourhood of Wellington. *Trans Roy Soc N Z* 1950; 78:311-23.
  19. **Gilbert JJ.** Jumping behavior in the oligotrich ciliates *Strobilidium velox* and *Halteria grandinella*, and Its significance as a defense against rotifer predators. *Microb Ecol* 1994; 27:189-200.  
<http://dx.doi.org/10.1007/BF00165817>
  20. **Barwick RE, Beveridge PJ, Brazier RG, et al.** Some freshwater ciliates from the Wellington area including eleven species recorded from N.Z. for the first time. *Tuatara* 1955; 5:89-90.