

Primer infertilite hikayesi olan bir hastada spontan heterotopik gebelik: bir olgu sunumu

Spontaneous heterotopic pregnancy in a patient with a history of primary infertility: a case report

Ömer Demirtaş*, Gülşah Demirtaş**, Emre Gültekin**, Ali Öner Erdoğan**, Bülent Yeşilyurt***

*Pamukkale Üniversitesi, Tıp Fakültesi, Kadın Hastalıkları ve Doğum Kliniği, Denizli

**İğdır Devlet Hastanesi, Kadın Hastalıkları ve Doğum Kliniği, İğdır

***İğdır Devlet Hastanesi, Radyoloji Kliniği, İğdır

Özet

Heterotopik gebelik iki veya daha fazla gebelik kesesinin aynı anda biri kavitede diğeri ise sıklıkla tubada olması ile karakterize bir durumdur. Spontan heterotopik gebelik ise 30000 de bir gibi az bir oranla 28 yaşında acil servise akut batin tablosu ile başvuran spontan heterotopik gebelik tanılı bir hasta sunduk. Hasta ultrasonografi ile değerlendirildiğinde sol tubal ektopik gebelik komponenti ile birlikte intrauterin gebeliği mevcuttu. Laparoskopiyeye alınan hastaya başarılı sol salpenjektomi uygulandı. Postoperatif gebelik 7. haftaya kadar devam etti. Ancak embriyo bu haftada kaybedildi.

Obstetrisyen özellikle risk faktörü bulunan hastalar için heterotopik gebeliği akılda tutmalı, risk faktörü olmayan hastalarda ise tanının atlanmaması için erken gebelik haftalarında intrauterin gebelik izlense de adneksial alan ve pelvis mutlaka bu açıdan transvaginal ultrasonografi ile değerlendirilmelidir.

Pam Tıp Derg 2013;6(3):71-74

Anahtar sözcükler: Heterotopik gebelik, hemoperitoneum, cerrahi tedavi.

Abstract

Heterotopic pregnancy is characterized as the presence of two or more gestation sacs, in the uterine cavity and the other usually in the fallopian tube. Spontaneous heterotopic pregnancy is rarely diagnosed with a 1/30.000 incidence.

We present a 28 year old patient admitted to the emergency room with acute abdomen, diagnosed with spontaneous heterotopic pregnancy. Assessed by ultrasound, the patient had a left tubal ectopic pregnancy component with an intrauterine pregnancy. The patient underwent a successful laparoscopic left salpingectomy. Postoperatively, pregnancy continued until the 7th week and then the embryo died.

Obstetricians should keep heterotopic pregnancy in mind especially for patients with risk factors; and for those without risk factors, in the early gestational weeks of intrauterine pregnancies, the adnexal and pelvis must be assessed with transvaginal ultrasonography, in order not to miss the diagnoses.

Pam Med J 2013;6(3):71-74

Key words: Heterotopic pregnancy, hemoperitoneum, surgical treatment.

Giriş

Heterotopik gebelik, intrauterin gebelik ile eş zamanlı uterin kavite dışında farklı implantasyon yerlerinde başka bir gebeliğin varlığı olarak tanımlanmaktadır. İlk olarak 1708 tarihinde otopsi bulgusu olarak rapor edilmiştir. Oldukça nadir görülmektedir. Spontan konsepsiyonda 1/8.000-1/30.000 oranında çok nadir görülmekte

iken asiste reproduktif tekniklerle (ART) bu oran %1 gibi yüksek oranlarda görülebilmektedir [1–3]. En sık yerleşim yeri tuba uterinadır. Tanı konulduğunda ektopik komponent cerrahi olarak çıkarılırken intrauterin gebeliğin devamı beklenmektedir. Tanıda ultrasonografi yararlıdır. Biz doğal sıklusta spontan olarak gelişen ve akut batin ile gelen bir olgu sunduk.

Gülşah Demirtaş

Yazışma Adresi: İğdır Devlet Hastanesi, Kadın Hastalıkları ve Doğum Kliniği, İğdır

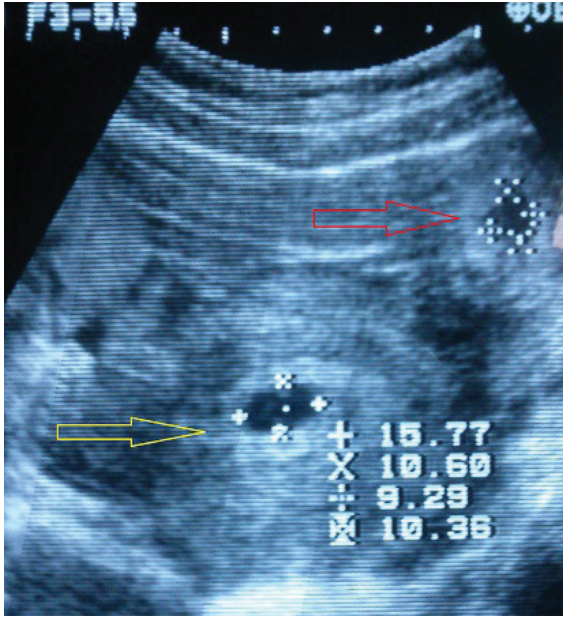
e-mail: drg.selvi@gmail.com

Gönderilme tarihi: 21.05.2013

Kabul tarihi: 17.09.2013

Olgu Sunumu

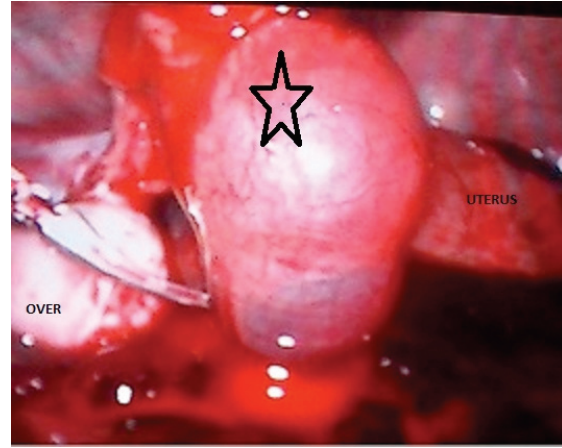
Yirmi sekiz yaşında, 2 yıllık evli, önceden doğumu olmayan, düzenli adetlerini gören, nedeni belli olmayan infertilite tanısı ile 6 aydır takip edilen, iki kez klomifen sitrat ile indüksiyon denenmesine rağmen fayda görememiş ve son 3 aydır hiçbir infertilite tedavisi almayan hasta servisimize 6 saat öncesinden aniden başlayan ve giderek artan, şiddetli sol alt kadranda ağrısı şikayeti ile başvurdu. Batın muayenesinde rebound, özellikle sol alt kadranda olmak üzere yaygın hassasiyet ve defans mevcuttu. TA: 100/60 mmHg, nabız: 100/dakika idi. Ultrasonografide uterin kavite içerisinde 5 hafta 6 gün ile uyumlu, fetal kalp atımı olan 1 adet fetüs, sol adneksial alanda 14x12 mm'lik düzgün sınırlı, içi hipoekoik, dışı ince bir ekojen halo ile çevrili, gestasyonel sac görünümlü oluşum izlendi (Resim1).



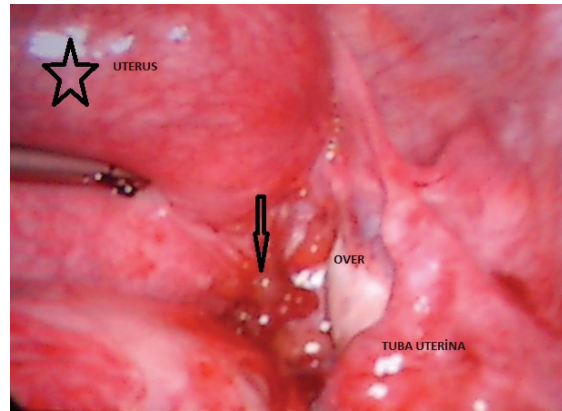
Resim 1. Ultrasonografide uterin kavite içerisinde 5 hafta 6 gün ile uyumlu 1 adet fetüs, sol adneksial alanda 14x12 mm'lik düzgün sınırlı, içi hipoekoik, dışı ince bir ekojen halo ile çevrili, gestasyonel sac görünümlü oluşum izlendi. *Kırmızı Ok:* Heterotopik gestasyonel keseyi göstermekte. *Sarı Ok:* İntrauterin normal gebelik kesesini göstermekte.

Pelviste ve üst batında yaygın serbest mayi mevcuttu. Hastanın özgeçmişinde infertilite dışında ek bir özellik yoktu. Hastanın geliş laboratuvar bulguları Htc:19 Hb:6.5 TA: 100/70, Nb:100/dakika, ateş:37.7°C idi.

Hasta laparoskopiyeye alındı. Batın gözleminde batında yaklaşık 1,5 litre kan ihtiva eden hemoperitonyum izlendi. Sol tubada yaklaşık 4-5 cm'lik rüptüre ektopik gebelik alanı mevcuttu (Resim2). Sağ tuba uterina ve over normal iken sağ sakrouterin alanda endometriozis ya da geçirilmiş enfeksiyon ile uyumlu olabilecek lezyonlar vardı (Resim3). Rüptüre tuba uterina bipolar koter ile eksize edildi. Hastaya peroperatif 4 ünite eritrosit süspansiyonu transfüze edildi. Postoperatif ikişer gün ara ile 3 kez intramusküler progesteron 50 mg/ml (progynex ampul®, Farmako Eczacılık A.Ş. Türkiye) uygulandı. Postoperatif 3. günde ultrasonografide intrauterin 6 hafta canlı gebelik izlendi ve gerekli önerilerle taburcu edildi. Kontrolleri esnasında gebeliğin 7. haftasında intrauterin exitus olarak saptandı.



Resim 2. Sol tubada yaklaşık 4-5 cm'lik rüptüre ektopik gebelik alanı (*siyah yıldız*) ve douglasta yoğun serbest sıvı.



Resim 3. Sağ sakrouterin ligament üzerinde endometriozis ya da geçirilmiş enfeksiyon ile uyumlu olabilecek lezyonların sebep olduğu düşünülen ince adezyonlar (*siyah ok*).

Tartışma

Heterotopik gebelik çok nadir izlenen bir durumdur. Preoperatif olarak heterotopik gebelik tanısının konulması zordur. Özellikle intrauterin gebeliği görünür hale gelen hastalarda klinik semptomların genel gebelik bulgularına bağlanması, erken haftalarda yapılan tetkiklerde radyolojik olarak ta gözden kaçabilmesi nedeni ile tanısını koymak zorlaşmaktadır. Çoğu zaman dış gebelik komponenti rüptüre olduktan sonra bu durumdan şüphelenilmektedir. Reece ve arkadaşları [4] heterotopik gebelik açısından karın ağrısı, adneksial kitle, periton irritasyonu ve genişlemiş uterusun şüphelenilen semptomlar olduğunu belirtmişlerdir. İntrauterin gebeliğin varlığında, TVUSG ile adneksler ve tüm pelvisin değerlendirilmesi heterotopik gebeliğin tanısının konulmasında önemlidir. Özellikle hem intrauterin hem de extrauterin fetal kalp atımının gösterilmesi tanıyı kesinleştirmektedir. Ancak klinik pratikte tanı bu kadar kolay konamamaktadır. Heterotopik gebeliğin ayırıcı tanısında göz önünde tutulması gereken hemorajik korpus luteum, abortus, torsion gibi hastalıkların sık izlenmesi tanıda gecikmelere neden olabilmektedir [5]. Heterotopik gebeliğin rüptüre olmadan önce ultrasonografi ile tanısının konma oranının az olmasının nedeni ise heterotopik gebeliğe çok nadir rastlanması (özellikle spontan olanların) ve bu nedenle gözden rahatlıkla kaçabilmesi ve heterotopik gebeliği olan çoğu hastanın rüptüre olduktan sonra acil servislere başvurusudur.

Dış gebelik sıklıkla fallop tüpünde görülmekle beraber daha az sıklıkla serviks veya overde izlenebilmektedir [6,7]. Louis Silvestre ve arkadaşları 13 olguluk heterotopik gebelik serilerinde, 6 hastada ovulasyon indüksiyonu ve 6 hastada IVF öyküsü saptandığını geri kalan 1 gebeliğin ise spontan gebelik olduğunu belirtmişlerdir [8]. Bu çalışmada tanı anında ortalama gebelik haftası 8 hafta olup hastaların %54 ünde preoperatif tanının transvaginal ultrasonografi (TVUSG) ile tespit edildiği, geri kalan hastaların tanısının operasyon esnasında kesinleştiği belirtilmiştir. Tüm hastalara hemoperitonyum nedeniyle cerrahi tedavi planlanmış olup 10 hastaya laparotomi ve 3 hastaya laparotomi uygulanmıştır.

İdeal olarak TVUSG ve seri β -hCG ölçümleri ektopik gebeliklerin tanısında yardımcı

olmaktadır. Seri β -hCG ölçümleri heterotopik gebeliklerin tespitinde pek anlamlı gibi görülmemektedir. Özellikle intrauterin embriyo izlenmeyen ancak şüphelenilen heterotopik gebelik olgularında ektopik komponentin cerrahi olarak alınması sonrası intrauterin gebeliğin takibi açısından prognostik değeri olabilir [9]. Heterotopik gebelik insidansı ART uygulamaları başladığından günümüze kadar giderek artmıştır. Spontan heterotopik gebelikler ise özellikle pelvik enfeksiyonlar ve endometriozis gibi hastalıklar nedeniyle karşımıza daha çok çıkmaktadır. Bizim olgumuzda gebelik spontan olarak oluşmuştur.

Heterotopik gebelikler sıklıkla gebeliğin ilk trimesterinde tanı alırlar. Tal ve arkadaşları heterotopik gebeliklerini %70'inin gebeliğin 5-8. haftalarında %20'sinin 9-10. gebelik haftalarında ve %10'nun 11. haftadan sonra tanı konulduğunu belirtmişlerdir [2]. Bizim vakamız ise ektopik rüptürü gerçekleştirdiğinde 5-6 haftalık gebeliğe sahip idi. Tal ve arkadaşları heterotopik gebeliklerde %83 karın ağrısı %13 hipovolemik şok ile birlikte akut batın tablosu mevcut olduğunu ve hastaların yarısında ise vaginal kanamanın olmadığını belirtmişlerdir [2]. Vaginal kanama olduğunda ise bu durum sıklıkla retrograd olarak ektopik gebelik komponentinden kaynaklanmaktadır [10]. Bu olguda rüptüre ektopik gebelik komponentine bağlı olarak ortaya çıkan akut batın tablosu mevcut idi. Hastanın akut batın tablosu ile gelmeden bir hafta önce yapılan ultasonografisinde intrauterin saptanan 4-5 haftalık gebelik saptanmış olup ektopik gebelik alanı izlenmemiştir. TVUSG' nin sensitivitesi düşük olmasına rağmen heterotopik gebeliğin tanısında elimizdeki en önemli tanı aracıdır [4,11]. Heterotopik gebeliğin standart tedavisi ise uterusun en az şekilde manipülasyonu ile birlikte laparotomi ya da laparotomi ile ektopik komponentin cerrahi olarak alınması şeklindedir. Hastamızın genç olması, hemodinamik olarak stabil olması nedeniyle cerrahi yöntem olarak laparotomi uygulamasını tercih ettik. Diğer bir tedavi yöntemi, ise sağlam ektopik gebelik alanına potasyum klorür uygulanmasıdır. Bizim olgumuzda ektopik odak rüptüre izlendiği için bu tercihi kullanmadık. Metotreksat ve RU 486 gibi dış gebelik medikal tedavileri ise intrauterin gebeliğe yan etkileri nedeniyle kullanılması uygun değildir. Heterotopik gebeliklerin incelendiği 139 vakalık bir seride cerrahi

sonrası intrauterin gebeliğinin devam etme ve canlı doğum oranları %66 olarak bildirilmiştir [2]. Olgumuzda postoperatif dönemde fetal kalp aktivitesi izlenilmiş ve gebeliğin devam ettiği görülmüştür. Ancak gebeliğin 7. haftasında embriyo kaybedilmiştir.

Sonuç olarak çok nadir olarak rastlanan ve hayatı tehdit edebilen bu durumun tanısının erken konulması açısından özellikle risk faktörü olmayan hastalarda erken dönemde seri β -hCG ve TVUSG ile takip edilmesi önemlidir. Risk faktörü olan hastalarda ise intrauterin gebelik mevcut olsa dahi adneksiyal alanların dikkatli incelenmesinin faydalı olacağını düşünmekteyiz.

Çıkar ilişkisi: Yazarlar çıkar ilişkisi olmadığını beyan eder.

Kaynaklar

1. Kamath MS, Aleyamma TK, Muthukumar K, Kumar RM, George K. A rare case report: ovarian heterotopic pregnancy after in vitro fertilization. *Fertil Steril* 2010;94:1910.
2. Tal J, Haddad S, Gordon N, Timor-Tritsch I. Heterotopic pregnancy after ovulation induction and assisted reproductive technologies: a literature review from 1971 to 1993. *Fertil Steril* 1996;66:1-12.
3. Habana A, Dokras A, Giraldo JL, Jones EE. Cornual heterotopic pregnancy: contemporary management options. *Am J Obstet Gynecol* 2000;182:1264-1270.
4. Reece EA, Petrie RH, Sirmans MF, Finster M, Todd WD: Combined intrauterine and extrauterine gestations: a review. *Am J Obstet Gynecol* 1983;146:323-330.
5. Dündar O, Tütüncü L, Müngen E, Muhcu M, Yergök YZ. Heterotopic pregnancy: tubal ectopic pregnancy and monochorionic monoamniotic twin pregnancy: a case report. *Perinatal Journal* 2006;14:96-100.
6. Govindarajan MJ, Rajan R. Heterotopic pregnancy in natural conception. *J Hum Reprod Sci* 2008;1:37-38.
7. Peleg D, Bar-Hava I, Neaman-Leaven M, Ashkena, Ben-Rafael J. Early diagnosis and successful non surgical treatment of viable combined intrauterine and cervical pregnancy. *Fertil Steril* 1994;62:405-408.
8. Louis-Sylvestre C, Morice P, Chapron C, Dubuisson JB. The role of laparoscopy in the diagnosis and management of heterotopic pregnancy. *Hum Rep* 1997;12:1100-1102.
9. Marcus SF, Macnamee M, Brinsden P. The prediction of ectopic pregnancy after in-vitro fertilization and embryo transfer. *Hum Reprod* 1995;10:2165-2168.
10. Tummon IS, Whitmore NA, Daniel SAJ, Nisker JA, Yuzpe AA. Transferring more embryos increases risk of heterotopic pregnancy. *Fertil Steril* 1994;61:1065-1067.
11. Anjum WM, Van der Veen F, Hamerlynck JV, Lammes FB. Transvaginal sonography and human chorionic gonadotrophin measurements in suspected ectopic pregnancy: a detailed analysis of a diagnostic approach. *Hum Reprod* 1993;8:1307-1311.