



Transversus Abdominis Plan Bloğu Eşliğinde Yapılan Kolostomi Colostomy with Transversus Abdominis Plane Block

Ümit Yaşar Tekelioğlu¹, Abdullah Demirhan², Mustafa Şit³, Adem Deniz Kurt², Murat Bilgi², Hasan Koçoğlu²

¹Pamukkale Üniversitesi Tıp Fakültesi, Anesteziyoloji ve Reanimasyon Anabilim Dalı, Denizli, Türkiye

²Abant İzzet Baysal Üniversitesi Tıp Fakültesi, Anesteziyoloji ve Reanimasyon Anabilim Dalı, Bolu, Türkiye

³Abant İzzet Baysal Üniversitesi Tıp Fakültesi, Genel Cerrahi Anabilim Dalı, Bolu, Türkiye

Transversus abdominis plan (TAP) blok, alt abdominal bölgeyi ilgilendiren cerrahilerde hem anestezi hem de postoperatif akut ağrı tedavisinde kullanılan abdominal saha bloklarından birisidir. Karnın antero-lateral bölgesinde yer alan internal oblik ve transversus abdominis kas arasındaki anatomik nörofasiyal boşluğa lokal anestezi ajanlarının uygulanması işlemidir. TAP blok, postoperatif ağrı kontrolünde iyi bir yöntem olduğu gibi, abdominal bölgeyi ilgilendiren kısa girişimlere de olanak sağlamaktadır. Bu yazıda TAP blok eşliğinde yapılan kolostomi işlemi sunulmuştur.

Anahtar kelimeler: Transversus abdominis plan bloğu, ultrasonografi, kolostomi

Transversus abdominis plane (TAP) block is one of the abdominal field block. The TAP block is used for both anaesthetic management and post-operative pain therapy in lower abdominal surgery. TAP block is a procedure in which local anaesthetic agents are applied to the anatomic neurofacial space between the internal oblique and the transversus abdominis muscle. TAP block is a good method for post-operative pain control as well as allows for short operations involving the abdominal area. In this article, a case of colostomy under TAP block is presented.

Keywords: Transversus abdominis plane block, ultrasonography, colostomy

Giriş

Abdominal saha bloklarından birisi olan transversus abdominis plan (TAP) bloğu, ilk kez 2001 yılında Rafi tarafından; transversus abdominis ve internal oblik kaslar arasındaki alana yapılan lokal anestetik enjeksiyonu olarak tanımlanmıştır. Enjeksiyon karnın anterolateral duvarındaki sınırları hedef alır (1). Hebbart ve ark. (2) 2007 yılında ilk kez, ultrasonografi (USG) eşliğinde, TAP bloğun daha etkin ve güvenli uygulanabileceğini vurgulamıştır. Ultrasonografi kullanımının yaygınlaşmasıyla TAP blok, literatürde birçok endikasyonlarda kullanılmaktadır (3).

Bu yazıda, metastatik kolon kanseri nedeniyle ileus tablosu gelişen ve kolostomi açılması planlanan hastaya uyguladığımız, TAP blok tecrübemizi sunmayı amaçladık.

Olgu Sunumu

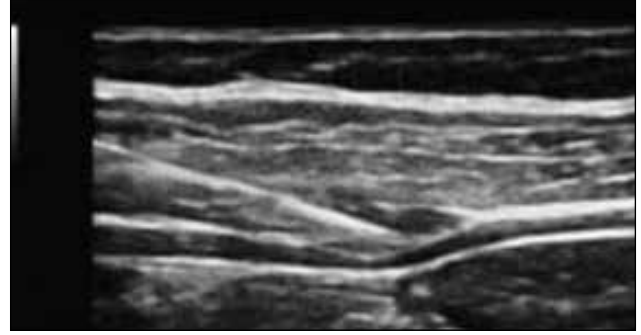
Yetmiş dört yaşında, 62 kg ağırlığında ASA III risk sınıflamasında yer alan erkek hasta, primer kraniyal tümör nedeniyle onkoloji servisinde takip edilmekte iken, metastatik kolon karsinomu nedeniyle tümöral lezyona sekonder ileus tablosu gelişmesi nedeniyle acil kolostomi açılması için ameliyata alındı. Bilgilendirilmiş hasta onam formu alınan hastanın anamnezinde, dört yıl önce kraniyal tümör nedeniyle ameliyat olduğu, metastaz (kolon ve akciğer) sebebiyle onkoloji servisinde düzenli aralıklarla kemoterapi aldığı bilgileri öğrenildi. Kemoterapi sonrası genel durum bozukluğu gelişen hastanın özgeçmişinde hipertansiyon ve iskemik kalp hastalığı mevcut olup, arter kan basıncı değerleri normal sınırlarda, ejeksiyon fraksiyonu ise iskemik kalp hastalığı nedeniyle %30 düzeyinde idi. Fizik muayenede; akciğerlerde metastatik lezyonlara bağlı bilateral azalmış solunum sesleri ve batında biriken asit sıvısının neden olduğu basıya bağlı gelişen sıkıntılı soluk alıp verme çabası göze çarpmakta idi. Glasgow koma skoru 13 olan hastaya, EKG, SpO₂ ve noninvazif kan basıncı monitörizasyonu yapılarak, maske ile 5 litre dk⁻¹ O₂ verildi. SpO₂ değerleri %90-92 arasında değişen hastanın postoperatif süreçteki takibi için, yoğun bakım hazırlığı yapıldı. Hastanın anestezi yönetiminde, öncelikli olarak nöroaksiyal (epidural anestezi) blok planlandı. Hastaya şiddetli karın ağrısı ve distansiyonu nedeniyle pozisyon verilemedi. Peroperatif ve postoperatif riskinin yüksek olması

nedeniyle, genel anestezi yerine USG eşliğinde TAP blok tercih edildi. Steril şartlar altında kolostomi planlanan bölgeye USG eşliğinde tek taraflı olmak üzere (sağ taraf), 20 cc %0,25 konsantrasyonunda bupivakain ile TAP blok yapıldı (Resim 1). TAP blok sonrası, hastanın yaşamsal bulgularında herhangi bir değişiklik olmadı. İşlemden 15 dakika sonra cerrahi girişime başlanan hastaya, sigmoid kolondan loop tipi kolostomi açılması amacıyla, 4 cm çapa ulaşan dairesel bir cilt ve cilt altı kesisi yapıldı (Resim 2). İşlem sırasında herhangi bir ağrısı olmayan hastadan yaklaşık 3000 cc asit sıvısı boşaltıldı. Solunum parametrelerinde kısmi düzelme tespit edilen hastanın, kan basıncı ve kalp ritminde herhangi bir değişiklik tespit edilmedi. Kolostomi sırasında bağırsak anslarının tespiti için bağırsaklar insizyon dışına çıkartıldı (Resim 3). Bu esnada periton gerilmesine bağlı olarak ortaya çıkan ağrının tedavisi için intravenöz olarak 1 mg midazolam ve 1 mcg kg⁻¹ fentanil yapıldı. Yaklaşık 40 dakika süren girişim sırasında herhangi bir komplikasyon ve ek müdahaleye gereksinim olmadı. Ameliyat sonrası derlenme ünitesinde 30 dakika takip edilen hasta, ilgili servise gönderildi. Postoperatif 48 saatlik süreçte ek analjezik gereksinimi olmadı.

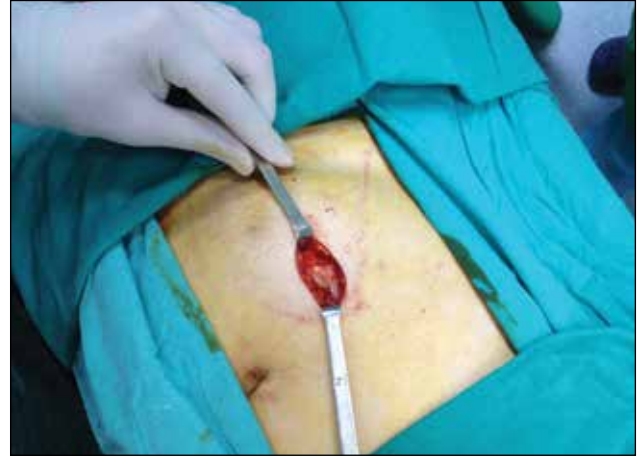Tartışma

Transversus abdominis plan bloğu, alt abdominal bölgeyi ilgilendiren bir çok cerrahi girişimlerde kullanılabilir (3). Literatürde en yaygın kullanım endikasyonlarından birisi, sezaryen ameliyatlarından sonra ağrı kontrolünü sağlamaktır. Sezaryen sonrası postoperatif ağrı kontrolü için yapılan çalışmaların çoğunda temel sonlanım noktası ağrı kontrolü ve analjezi tüketiminin araştırılması olmuştur (4). Bir başka çalışmada TAP blok, pelvik ring fraktürü olan iki hastanın kontrol edilemeyen ağrılarının tedavisinde kullanılmıştır (5). Duodenal perforasyon nedeniyle üst orta hat insizyonu yapılan, sigmoid kolon perforasyonu olan hastaya TAP blok uygulamasıyla etkin bir ağrı tedavisi uygulandığı bildirilmiştir (6). Postoperatif analjezi tüketiminin karşılaştırıldığı bir çalışmada, laparoskopik kolorektal cerrahi sonrası postoperatif ağrı tedavisinde TAP blok uygulanan hastalarda, morfin tüketiminin düşük bulunduğu bildirilmiştir (7). Literatürde belirttiği şekliyle sıklıkla postoperatif analjezi amacıyla sıklıkla kullanılan TAP blok uygulaması, nadir de olsa anestezi sağlamak amacıyla da kullanılmaktadır. Literatürde genel anestezi ve santral rejon blok için yüksek riskli olan ve hemiartroplasti uygulanan bir hastada, TAP blok ile birlikte 20 mg ketamin ve 2 mg midazolam verilen hastaya, spontan soluk alıp vermesi korunarak 40 mL sa⁻¹ (6,4 mg kg sa⁻¹) propofol infüzyonu eşliğinde başarılı bir girişim uygulandığı bildirilmiştir (8). Biz de hem genel anestezi açısından yüksek riskli kabul ettiğimiz, hem de santral rejon blok uygulayamadığımız hastamıza, TAP blok ile birlikte sedasyon amaçlı 1 mg midazolam ve 1 mcg kg⁻¹ fentanil uygulayarak konforlu bir anestezi sağladık.

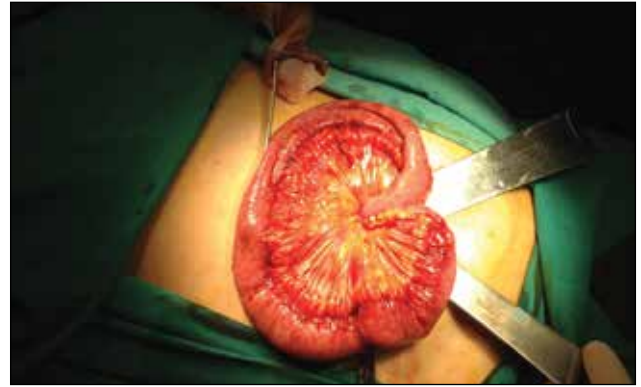Transversus abdominis plan bloğunda, erişkinlerde genellikle tek taraflı olmak üzere 15-20 mL lokal anestetik hacmi tercih edilmektedir (9). Yirmi ml hacim ile T10-L1 sinirlerin etki-



Resim 1. Ultrasonografide transversus abdominis alanının ve iğnenin görünümü



Resim 2. Cerrahi insizyon



Resim 3. Transversus abdominis plan blok sonrası batın dışına çıkarılan barsak ansları

lenerek alt abdominal bölgeyi ilgilendiren cerrahi işlemlerde uygun olduğu vurgulanmıştır (10). Biz de olguda literatürde belirtildiği gibi 20 mL hacimle tek taraflı TAP blok uygulamamızı USG eşliğinde başarıyla gerçekleştirdik. Hastanın postoperatif 48 saatlik dönemde ek analjezik kullanım ihtiyacı olmadı.

Sonuç

İleri derece organ yetmezliği olan, genel durumu kötü genel anestezi ve santral blokların uygulanamadığı hastalarda; abdominal bölgeyi ilgilendiren kısa girişimlerde, ultrasonografi

eşliğinde yapılan TAP bloğun sedasyon eşliğinde hem etkin ve güvenilir bir cerrahiye, hem de postoperatif uzun bir süre ağrı kontrolüne olanak sağladığı vurgulanmak istenmiştir.

Hasta Onamı: Yazılı hasta onamı bu olguya katılan hastadan alınmıştır.

Hakem Değerlendirmesi: Dış bağımsız.

Yazar Katkıları: Fikir - Ü.Y.T.; Tasarım - Ü.Y.T., A.D., M.Ş.; Denetleme - Ü.Y.T., H.K.; Kaynaklar - A.D.K., M.B.; Malzemeler - Ü.Y.T.; Veri Toplanması ve/veya İşlemesi - A.D.K.; Analiz ve/veya Yorum - Ü.Y.T., A.D., M.Ş., HK.; Literatür Taraması - Ü.Y.T., A.D.K., M.B.; Yazıyı Yazan - Ü.Y.T., A.D.K.; Eleştirel İnceleme - H.K., M.Ş., M.B.; Diğer - A.D., M.Ş.

Çıkar Çatışması: Yazarlar çıkar çatışması bildirmemişlerdir.

Finansal Destek: Yazarlar bu çalışma için finansal destek almadıklarını beyan etmişlerdir.

Informed Consent: Written informed consent was obtained from patient who participated in this case.

Peer-review: Externally peer-reviewed.

Author Contributions: Concept - Ü.Y.T.; Design - Ü.Y.T., A.D., M.Ş.; Supervision - Ü.Y.T., H.K.; Funding - A.D.K., M.B.; Materials - Ü.Y.T.; Data Collection and/or Processing - A.D.K.; Analysis and/or Interpretation - Ü.Y.T., A.D., M.Ş., HK.; Literature Review - Ü.Y.T., A.D.K., M.B.; Writer - Ü.Y.T., A.D.K.; Critical Review - H.K., M.Ş., M.B.; Other - A.D., M.Ş.

Conflict of Interest: No conflict of interest was declared by the authors.

Financial Disclosure: The authors declared that this study has received no financial support.

Kaynaklar

1. Rafi AN. Abdominal field block: a new approach via the lumbar triangle. *Anaesthesia* 2001; 56: 1003-29. [\[CrossRef\]](#)
2. Hebbard P, Fujiwara Y, Shibata Y, Royse C. Ultra-sound-guided transversus abdominis plane (TAP) block. *Anaesth Intensive Care* 2007; 35: 616-7.
3. Tekelioğlu ÜY, Demirhan A, Koçoğlu H. Review: transversus abdominis plane (TAP) block. *Abant Medical Journal* 2013; 2: 156-60. [\[CrossRef\]](#)
4. Mishriky BM, George RB, Habib AS. Transversus abdominis plane block for analgesia after Cesarean delivery: a systematic review and meta-analysis. *Can J Anaesth* 2012; 59: 766-78. [\[CrossRef\]](#)
5. Schaeffer E, Millot I, Landy C, Nadaud J, Favier JC, Plancaud D. Another use of continuous transversus abdominis plane (TAP) block in trauma patient: pelvic ring fractures. *Pain Med* 2014; 15: 166-7. [\[CrossRef\]](#)
6. Niraj G, Kelkar A, Fox AJ. Application of the transversus abdominis plane block in the intensive care unit. *Anaesth Intensive Care* 2009; 37: 650-2.
7. Walter CJ, Maxwell-Armstrong C, Pinkney TD, Conaghan PJ, Bedforth N, Gornall CB, et al. A randomised controlled trial of the efficacy of ultrasound-guided transversus abdominis plane (TAP) block in laparoscopic colorectal surgery. *Surg Endosc* 2013; 27: 2366-72. [\[CrossRef\]](#)
8. Stuart-Smith K. Hemiarthroplasty performed under transversus abdominis plane block in a patient with severe cardiorespiratory disease. *Anaesthesia* 2013; 68: 417-20. [\[CrossRef\]](#)
9. Tekin M, Gurkan Y, Solak M, Toker K. Ultrasoundguided bilateral transversus abdominis plane block in a 2-month-old infant. *J Anesth* 2009; 23: 643-4. [\[CrossRef\]](#)
10. Tran TM, Ivanusic JJ, Hebbard P, Barrington MJ. Determination of spread of injectate after ultrasound guided transversus abdominis plane block: a cadaveric study. *Br J Anaesth* 2009; 102: 123-7. [\[CrossRef\]](#)