

Tek port video yardımcı cerrahi ile komplet rezekte edilmiş atipik yerleşimli timoma olgusu

A case with unusually localized thymoma was resected completely by uniportal video assisted thoracic surgery

Ümit Aydoğmuş*, Erhan Uğurlu**, Figen Türk*, Gökhan Yüncü***

*Pamukkale Üniversitesi Tıp Fakültesi, Göğüs Cerrahisi ABD, Denizli

**Pamukkale Üniversitesi Tıp Fakültesi, Göğüs Hastalıkları ABD, Denizli

***Liv Hospital Göğüs Cerrahi Kliniği, İstanbul

Özet

Timoma nadir görülen bir tümördür. Sıklıkla anterior mediastende yerleşir. Burada sağ parakardiyal alanda yerleşmiş, uniportal videotorakoskopik cerrahi ile komplet rezekte edilmiş bir timoma olgusu sunulmuştur.

Göğüs ağrısı şikayetiyle başvuran hastanın toraks tomografisinde sağ parakardiyal yerleşimli akciğer parankiminde itilmeye neden olmuş, düzgün sınırlı kitlesel lezyon saptandı. Lezyon mediastende sağ atrium komşuluğunda anteriorda yaklaşık 50x33 mm boyutlarında ve ortalama 52 HU dansitede idi. Videotorakoskopik cerrahi yapıldı. Tek porttan diseke edilen lezyon en blok çıkarıldı. Radyolojik ayırıcı tanısında bronkojenik kist, perikardiyal kist düşünülmüş olan kitlenin patolojisi tip AB timoma olarak raporlandı. Timomalar çoğunlukla anterior mediasten yerleşimlidir. Atipik yerleşimleri tanı zorluğu oluşturabilir. Videotorakoskopik cerrahinin giderek artan oranda kullanımı, minimal invaziv olarak tanı ve tedavi olanağı sağlamıştır.

Pam Tıp Derg 2016;9(2):167-169

Anahtar sözcükler: Timoma, Atipik yerleşimli timoma, Tek port videotorakoskopik cerrahi.

Abstract

Thymoma is a rare tumor usually localized anterior mediastinum. We herein reported a case with thymoma localized paracardiac area that was resected completely by uniportal video assisted thoracic surgery (VATS).

In thorax tomography of the patient referring chest pain, limited well lesion was localized at right paracardiac region which pushed the lung parenchyma. The size of lesion that was in the anterior mediastinum adjacent to the right atrium was approximately 50x33 mm and its average density was 52 HU. We performed VATS. The lesion was removed en bloc using by single port dissection. The radiological differential diagnosis of the lesion was considered bronchogenic cysts and pericardial cysts, and was reported as type AB thymoma by pathologists.

Thymomas are commonly observed anterior mediastinum. The diagnosis of atypical localization of thymomas is usually difficult. Hence increasing use of VATS provides minimally invasive diagnosis and treatment of mediastinal mass.

Pam Med J 2016;9(2):167-169

Key words: Thymoma, Unusual localized thymoma, Uniportal videoasisted surgery.

Erhan Uğurlu

Yazışma Adresi: Pamukkale Üniversitesi Tıp Fakültesi, Göğüs Hastalıkları ABD, Denizli
e-mail: drerhanugurlu@gmail.com

Gönderilme tarihi: 04.09.2015

Kabul tarihi: 09.11.2015

Giriş

Timoma nadir bir hastalık olmasına rağmen anterior mediasteninin en sık rastlanılan tümörüdür [1]. Çoğu normal timus pozisyonuna karşılık gelen, pulmoner arter ve /veya çıkan aorta yakınında, üst anterior mediastinal alanda ortaya çıkar [2]. Tüm timomaların sadece %4 kadarı ektopik yerleşimlidir [3].

Endoskopik donanım ve cerrahi becerilerdeki gelişmeler sayesinde, video yardımcı göğüs cerrahisi (VYGC) birçok intratorasik hastalıkların tedavisinde önemli bir tedavi seçeneği haline gelmiştir [4]. Li ve arkadaşları, invaziv olmayan geniş solid timomaların torakoskopi ile komplet rezeksiyonun uygulanabilir ve güvenli olduğunu bildirmiştir [5].

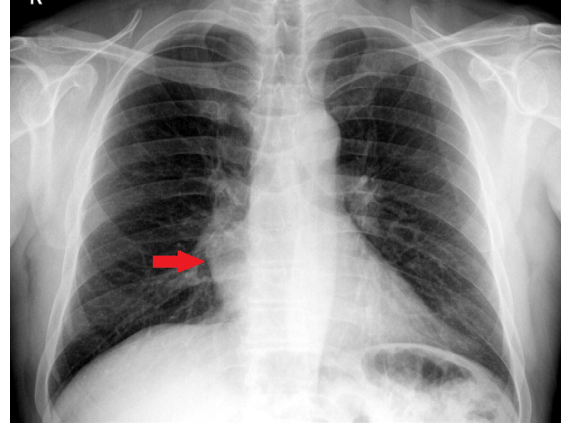
VATS timektomi için genellikle üç veya dört port insizyonu tercih edilir. Yakın zamanda akciğer rezeksiyonları için tek port insizyonlu VYGC tanımlanmıştır [6]. Burada atipik yerleşimli, tek port VYGC ile komplet rezeksiyon edilmiş bir timoma olgusu sunulmuştur.

Olgu

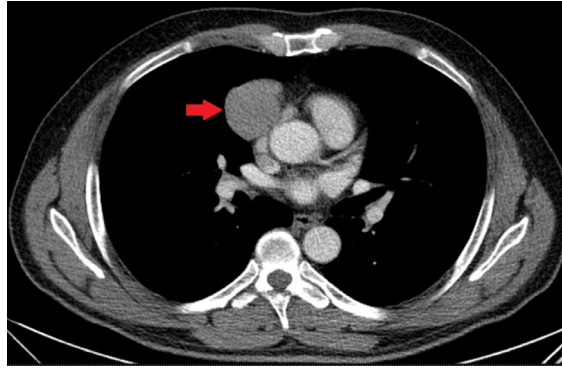
53 yaşında erkek hasta, göğüs ağrısı şikâyetiyle göğüs hastalıkları polikliniğine başvurdu. 33 yıldır günde 1 paket sigara içen hastanın, öz geçmişinde ve soy geçmişinde herhangi bir özellik yoktu.

Akciğer grafisinde sağ kosta diyafragmatik sinüste düzgün sınırlı radyoopasite izleniyordu (Resim1). Bilgisayarlı tomografi (BT) değerlendirmesinde sağ parakardiyak yerleşimli akciğer parankiminde itilmeye neden olmuş, düzgün sınırlı kitlesel lezyon saptandı. Lezyon mediyastende sağ atrium komşuluğunda anteriorda yaklaşık 50x33 mm boyutlarında ve ortalama 52 HU dansitede idi (Resim 2). BT bulguları akciğer parankim invazyonu veya başka önemli bir belirti göstermiyordu. Kontrast tutulumu göstermeyen bu kitle, radyologlar tarafından bronkojenik kist olarak raporlandı. Klinik değerlendirmede lezyonun lokalizasyonu itibarıyla perikardiyal kist de ayırıcı tanıda düşünülürdü.

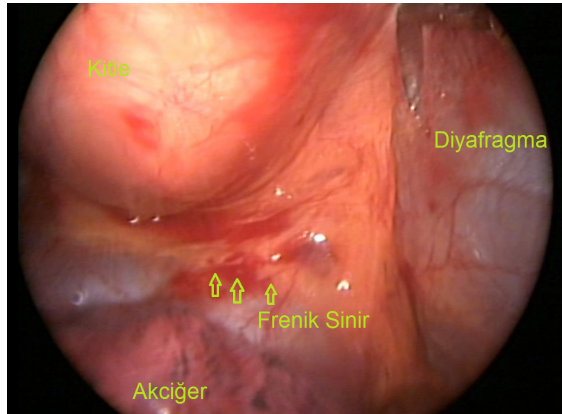
Cerrahi rezeksiyon kararı verilen hastaya, çift lümenli entübasyon altında sağ orta aksiller hat 5. İnterkostal aralıktan 3 cm tek port insizyonu yapıldı. Tek porttan künt ve keskin diseksiyon yapıldı (Resim 3). Diseksiyon sırasında,



Resim 1. Sağ kosta diyafragmatik sinüste düzgün sınırlı radyoopasite (Ok)



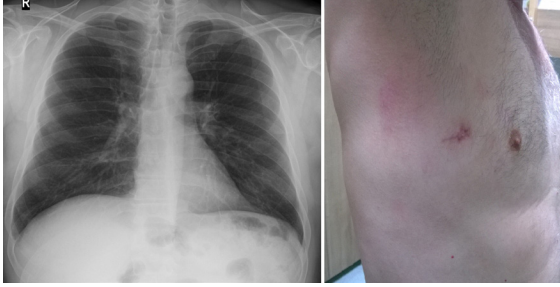
Resim 2. Sağ atrium komşuluğunda anteriorda yaklaşık 50x33 mm boyutlarında dansite (Ok)



Resim 3. Diseksiyon yapılan alan.

kitle direk olarak forsepsle tutulmadı ama retraksiyon için, endo fındık ile uzaklaştırıldı veya sadece tümör çevresi doku forsepsle itildi. Harmonik koter kullanımı ile kapsüllü kitle perikard üzerinden diseke edilerek komplet olarak, spesmen endobag (endoskopik torba) yardımıyla çıkarıldı. Postoperatif komplikasyon izlenmedi (Resim 4). Tüp torakostomi 2. gün sonlandırılan hasta 3. gün taburcu edildi.

Patolojisi, tamamen kapsüllü, tip AB timoma olarak raporlandı ve Masaoka evre 1 olarak değerlendirildi. Hasta Myastenia Gravis açısından, nöroloji uzmanları tarafından, değerlendirildi. Myastenia Gravis bulgu veya belirtisine rastlanılmadı.



Resim 4. Operasyon sonrası görünüm

Tartışma

Timoma akciğer röntgeninde %45-80 bulgu verir [2]. BT'nin timomanın ayırıcı tanısında, akciğer röntgeniyle kıyaslandığında artmış duyarlılığı ve ayırıcı tanı gücü vardır [2]. Boynun alt kısmından kardiyofrenik mesafeye kadar her yerde tanımlanmış olmasına rağmen, tipik olarak timomalar perikard üzerinde, aort, pulmoner arter veya superior vena kavanın önündedir [2]. Plevra kaynaklı timomalar son derece nadirdir [7]. Tümör genellikle iyi tanımlanmış, yuvarlak veya lobüle, homojen ve kontrast enjeksiyonu sonrasında tutulum gösteren lezyonlardır [2]. Yine de bizim olgumuzda olduğu gibi atipik yerleşimler, ayırıcı tanıda güçlükler oluşturabilir.

Videotorakoskopik cerrahinin giderek artan oranda kullanımı, minimal invaziv olarak tanı ve tedavi olanağı sağlamıştır. Erken evre (Masaoka evre 1 ve 2) timomalarda VYGC timektomi uygulanabilir ve güvenli bir yöntemdir [1, 4, 8]. VYGC uygulanan hastalarda, genel olarak Landreneau ve arkadaşlarının [9] tarif ettiği anterior mediastinal tümörlere video torakoskopik yaklaşım yöntemi veya modifikasyonları tercih edilir.

Landreneau'nun tekniği dört port insizyonu içerir. Ju-Wei Mu gibi birçok cerrah üç portlu yaklaşımı tercih etmektedir [4]. Yakın zamanda anatomik akciğer rezeksiyonları için tek portlu yaklaşım uygulanmıştır [6]. Tek portlu VYGC sıklıkla plevral efüzyonların tanı ve tedavisi, non-anatomik wedge rezeksiyonlar, sempatektomi gibi işlemler için uygulanmaktadır [10]. Biz tek portlu yöntemle hastamızda komplet rezeksiyon

sağladık. Tek portlu yaklaşımın; tanısı şüpheli olgularda geniş veya çoklu insizyonlara gerek kalmadan tanının doğrulanabilmesi, daha az hastanede kalış süresi, daha iyi cerrahi görüş sağlaması gibi avantajları bildirilmiştir [6,10].

Burada ektopik yerleşimi nedeniyle tanısal zorluk içeren bir timoma olgumuzda tek portlu VYGC ile komplet rezeksiyonun uygulanabilirliğini sunduk. Ektopik timoma çok nadir görülse de ayırıcı tanıda düşünülmelidir. İnvazyon göstermeyen anterior mediastinal tümörlerin tedavisinde tek portlu VYGC'nin bir seçenek olabileceğini düşünüyoruz.

Çıkar ilişkisi: Yazarlar çıkar ilişkisi olmadığını beyan eder.

Kaynaklar

1. Liu TJ, Lin MW, Hsieh MS, et al. Video-Assisted thoracoscopic surgical thymectomy to treat early thymoma: a comparison with the conventional transsternal approach. *Ann Surg Oncol* 2014;21:322-328.
2. Marom EM. Imaging thymoma. *J Thorac Oncol*. 2010;5:296-303.
3. Venuta F, Anile M, Diso D, et al. Thymoma and thymic carcinoma. *Eur J Cardiothorac Surg* 2010;37:13-25.
4. Mu JW, Chen GY, Sun KL, et al. Application of video-assisted thoracic surgery in the standard operation for thoracic tumors. *Cancer Biol Med* 2013;10:28-35.
5. Li JF, Zhao H, Li Y, et al. Video-assisted thoracoscopic surgery for bulky solid thymomas. *Chin J Min Inv Surg* 2010;10:107-109.
6. Gonzalez-Rivas D, Paradelo M, Fieira E, et al. Single-incision video-assisted thoracoscopic lobectomy: initial results. *J Thorac Cardiovasc Surg* 2012;143:745-747.
7. Yamazaki K, Yoshino I, Oba T, et al. Ectopic pleural thymoma presenting as a giant mass in the thoracic cavity. *Ann Thorac Surg* 2007;83:315-317.
8. Landreneau RJ, Dowling RD, Castillo WM, et al. Thoracoscopic resection of an anterior mediastinal tumor. *Ann Thorac Surg* 1992;54:142-144.
9. Toker A, Erus S, Ziyade S, et al. It is feasible to operate on pathological Masaoka stage I and II thymoma patients with video-assisted thoracoscopy: analysis of factors for a successful resection. *Surg Endosc* 2013;27:1555-1560.
10. Rocco G, Martucci N, Manna CL, et al. Ten-year experience on 644 patients undergoing single-port (uniportal) video-assisted thoracoscopic surgery. *Ann Thorac Surg* 2013;6:434-438