

## Kulaklı mesane

### Urinary bladder ears

Savaş Saldıray\*, Duygu Herek\*\*, Selçuk Yüksel\*, Özkan Herek\*\*\*

\*Pamukkale Üniversitesi, Tıp Fakültesi, Çocuk Sağlığı ve Hastalıkları ABD, Denizli

\*\*Pamukkale Üniversitesi, Tıp Fakültesi, Radyoloji ABD, Denizli

\*\*\*Pamukkale Üniversitesi, Tıp Fakültesi, Çocuk Cerrahisi ABD, Denizli

#### Özet

Çocukluk yaş grubunda normal kabul edilen ve mesanenin inguinal kanal içine herniye olması ile oluşan durum kulaklı mesane olarak adlandırılır. Rastlantısal olarak tanınan bu durumun mesanenin pozisyonu, boyutu ve inguinal halkanın açık kalması ile ilişkili olduğu kabul edilmektedir. Burada antenatal hidronefroz nedeni ile yapılan ultrasonografisinde mesane divertikülü olarak değerlendirilerek kliniğimize yönlendirilen ancak sistografik incelemesinde tipik kulaklı mesanesi olan 4 aylık erkek hasta sunuldu.

Pam Tıp Derg 2017;10(3):274-276

**Anahtar sözcükler:** Mesane, Mesane hastalıkları, Radyografi, Ultrasonografi, Herni, inguinal.

#### Abstract

Bladder ear is considered normal in childhood and results from herniation of the urinary bladder into the inguinal canal. This entity which is accidentally detected, is rare. The "bladder ears" are related to the size and position of the bladder and to the persistence of a large patent inguinal canal. Here, we present a 4-month-old male patient with a bladder ear who underwent an ultrasonography based on a diagnosis of antenatal hydronephrosis and reported to have a bladder diverticulum sonographically.

Pam Med J 2017;10(3):274-276

**Keywords:** Urinary bladder, Urinary bladder diseases, Radiography, Ultrasonography, Hernia, inguinal.

#### Giriş

Mesane kulakları mesane duvarının geçici olarak her iki inguinal kanal içine doğru herniye olması ile oluşan ve çocuklarda nadir görülen bir anomalidir [1]. Genellikle farklı bir nedenle yapılan işeme sistografisinde tesadüfen tanı alıp çocukluk yaş grubunda normal olarak değerlendirilen bu durum yetişkinlerde de görülebilmektedir [2]. Mesanenin pozisyonu ve inguinal halkanın açık kalması oluşumundaki en önemli neden olarak gösterilmektedir [3]. En sık divertikül ile karışan bu durum masum ve tedavi gerektirmemesi nedeniyle akılda tutulmalı ve tanınmalıdır. Bu olgu üriner anomali nedeni ile yapılan işeme sistografisi sırasında saptanan mesane kulağına dikkat çekmek amacı ile bildirilmiştir.

#### Olgu sunumu

Antenatal hidronefroz nedeniyle dış merkezde takip edilen 4 aylık erkek hastanın yapılan ultrasonografilerinde pelvikaliyektazi, ureter dilatasyonu ve bilateral mesane

divertikülü şüphesi ile Pamukkale Üniversitesi Çocuk Nefroloji Kliniğine yönlendirilmiştir.

Hastanın özgeçmişinde sezaryen ile 3200 gr olarak miadında doğduğu, semptomatik üriner sistem enfeksiyonu geçirmediği, normal vücut ağırlığı kazanımına sahip olduğu, hiçbir zaman bez dermatiti olmadığı, idrarını fişkırtarak yapabildiği ve kabızlığının olmadığı öğrenildi.

Hastanın yapılan fizik muayenesinde vücut ağırlığı 6000 gr (%15.1), boy 61 cm (%17.7), baş çevresi 41 cm (%22.1) idi. Genital muayenesinde haricen erkek, sünnetsiz, testisler bilateral skrotumda, anüs muayenesinin olağan olduğu, sakral anomalisi ve inguinal hernisinin olmadığı görüldü. Diğer sistem muayeneleri olağandı. Hastanın böbrek fonksiyon testleri, tam idrar analizi normal ve idrar kültüründe üreme olmadı.

Hastanın antenatal öyküsünde hidronefroz olması ve postnatal ultrasonografik incelemesinde sol ureter dilate görünümde, hidronefroz ve bilateral mesane divertikülü ile uyumlu görünüm olması nedeni ile yapılan

Duygu Herek

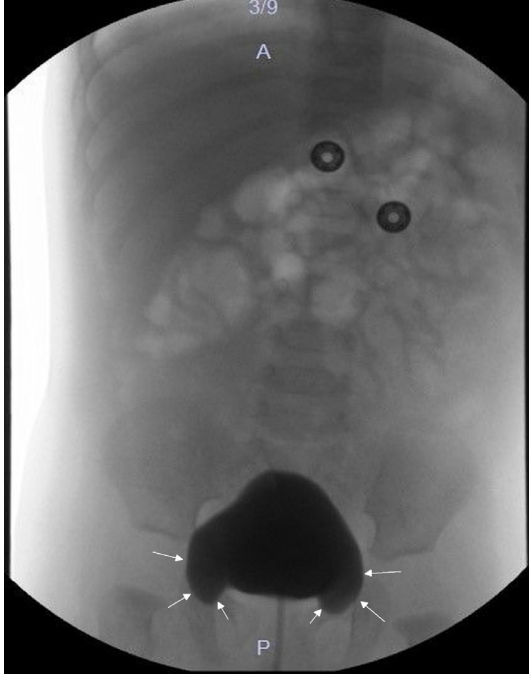Yazışma Adresi: Pamukkale Üniversitesi, Tıp Fakültesi, Radyoloji ABD, Denizli  
e-mail: dtherek@yahoo.com

Gönderilme tarihi: 31.01.2017

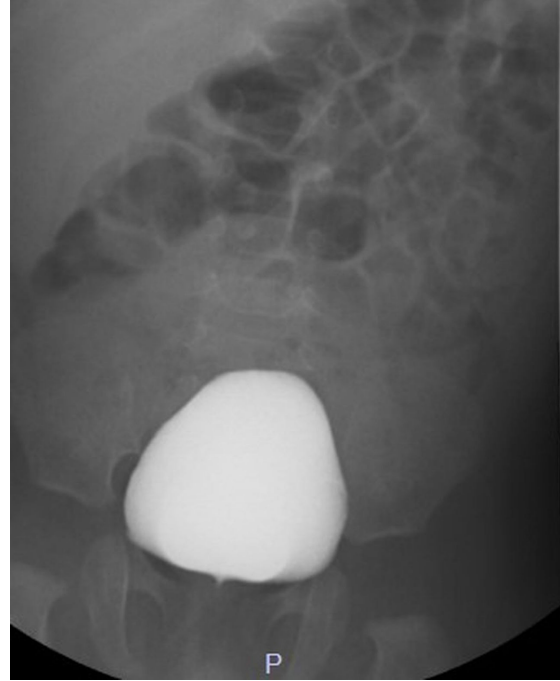
Kabul tarihi: 03.03.2017

işeme sistografisinde doldurulmuş anında bilateral simetrik dolum fazlalığı saptandı (Resim 1). Mesanenin dolum aşamasında iki taraflı dolum fazlalığı, tam dolum ve işeme sırasında kaybolduğunun gözlemlenmesi ile

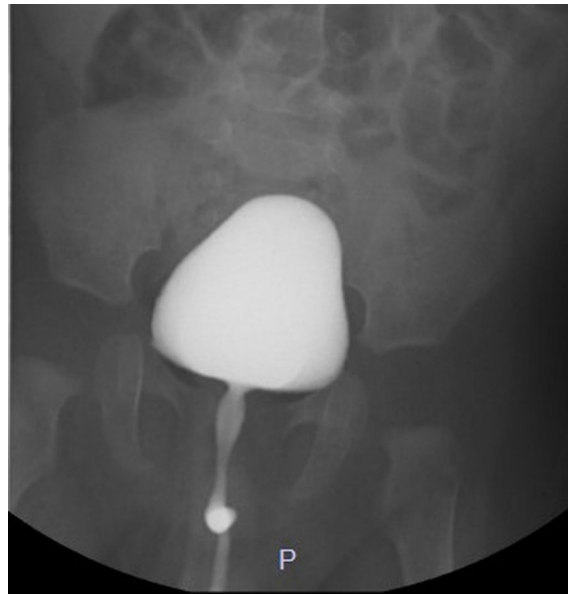kulaklı mesane olarak değerlendirildi (Resim 2 ve 3). Mevcut üreter dilatasyonu ayırıcı tanısı için yapılan dinamik böbrek sintigrafisinde ise obstrüksiyon tespit edilmedi. Hasta takibe alındı.



**Resim 1.** Sistografik incelemede doldurulmuş fazında kulaklı mesane görünümü. Mesane kulakları beyaz oklarla gösterilmektedir.



**Resim 2.** Sistografik incelemede tam doldurulduğunda normal mesane görünümü



**Resim 3.** Sistografik incelemede işeme fazında normal mesane görünümü

## Tartışma

Nadir görülen ve hekimler tarafından tanısı zor konulan bir durum olan kulaklı mesane semptom göstermeden tesadüfen tanı alır. Sıklıkla divertikül ile karışan bu durum çoğunlukla asemptomatik seyretse de nadiren tekrarlayan üriner sistem enfeksiyonlarına neden olabilir [2]. Etyopatogenezinde iç inguinal halkanın açık kalması ve mesanenin çocukluk yaş grubunda abdominal yerleşimi nedeniyle olduğu düşünülür [3]. Yetişkinlerde mesanenin pelvik yerleşimli olması nedeniyle daha az görülmesi bu görüşü güçlendirmektedir [4].

Tanıda altın standart işeme sistografisidir [4]. Genellikle iki taraflı simetrik olur, mesane boş iken ve dolumu sırasında görülür. İşeme sırasında ve mesanenin tam dolması ile kaybolur. Hastamızın işeme sistografisinde de mesanenin dolumu sırasında kulaklı mesane görülürken tam dolumu ve işeme sırasında kaybolduğu görülmüştür. Kulaklı mesane olarak değerlendirilen ve normalin varyantı olarak kabul edilen bu konjenital anomalinin tedavisi gerekmemektedir [5]. Kulaklı mesane tesadüfen saptanabildiği gibi, inguinal hernilerin %1-3'üne eşlik edebilmektedir. Inguinal hernilerin onarımı sırasında var olan kulakların zarar görmesi nedeniyle mesane yaralanması daha kolay oluşabilmektedir [2-3]. Diğer bir önemli durum da divertikül ile sık karışmasıdır. Hastamız da ultrasonografik olarak mesane divertikülü ön tanısı ile kliniğimize yönlendirilmişti. Asemptomatik seyreden kulaklı mesanenin aksine divertiküllerde sık tekrarlayan ve dirençli üriner sistem enfeksiyonları görülür [4]. Hastamızda üriner sistem enfeksiyonu görülmemiştir.

Kulaklı mesane divertiküllerle ayırıcı tanısının yapılması ve inguinal herni onarımları sırasında komplikasyona neden olabileceğinden akılda tutulması gereken bir durumdur. Genelde masum bir durum olduğundan özgün tedavisi yoktur. Tedavi eşlik eden duruma göre yapılır. Şüphelenilen durumlarda sistografi ile tanısının konulması gerekmektedir.

**Çıkar ilişkisi:**Yazarlar çıkar ilişkisi olmadığını beyan eder.

## Kaynaklar

- 1) Andaç N, Baltacıoğlu F, Tüney D, Cimşit NC, Ekinci G, Biren T. Inguinoscrotal bladder herniation Is CT a useful tool in diagnosis? J Clin Imag 2002;26:347-348.
- 2) Aygen M, Akduman IE, Osman MM. Bladder ear: A potential source of false interpretation on F-18 FDG PET. Clin Nucl Med 2008;33:721-722.
- 3) Bacigalupo LE, Bertolotto M, Barbiera F, et al. Imaging of urinary bladder hernias. Am J Roentgenol 2005;184:546-551.
- 4) Vargun R, Alper B, Yuksel S, Fitöz S, Bingöl MK. Association of rectal and bladder "ears": Is it a transient variant of normal, or a pathological entity? Ankara Univ Tıp Fak Derg 2008;61:168-170.
- 5) Herrero RS, Molinero CMM, Serrano G. Ultrasonographic diagnosis of massive bladder hernia at the inguinoscrotal level: report of a case. Actas Urol Esp 2000;24:825-828.