

## Metastatik folliküler tiroid kanseri olgusunda I-131 tedavisi sonrası tarama sintigrafisinde insidental saptanan skalp metastazı

*Scalp metastasis detected incidentally on screening scintigraphy after I-131 therapy from metastatic follicular thyroid cancer*

Tarık Şengöz\*,Olga Yaylalı\*,Ebru Tezcan\*\*,Neşe Çallı Demirkan\*\*,Doğangün Yüksel\*

\*Pamukkale Üniversitesi Tıp Fakültesi,Nükleer Tıp AD,Denizli

\*\*Pamukkale Üniversitesi Tıp Fakültesi,Patoloji AD,Denizli

### Özet

Diferansiye tiroid kanserleri içerisinde folliküler kanser, papiller kansere göre daha sık uzak metastaz yapar. Kutanöz metastaz nadir görülmektedir ve en sık skalp bölgesinde yerleşmektedir. Total tiroidektomi sonrası metastatik olgularda I-131 ablasyon/metastaz tedavisi uygulanmaktadır.Bu yazıda, 63 yaşında kadın metastatik folliküler tiroid kanseri olgusu sunulmuştur.Hastada, I-131 ile radyoyod tedavisi sonrası 7. günde çekilen tüm vücut tarama sintigrafisinde mediastinel lenf nodu, akciğer ve kemik metastazları yanında kranyum posteriorunda skalp derisinde nodüler lezyon izlenmiş olup, taramaya ek olarak alınan tek foton emisyon tomografisi - bilgisayarlı tomografi (SPECT-BT) sayesinde anatomik lokalizasyonu net olarak yapılmıştır. Eksizyonel biyopsi sonrası folliküler kanser metastazı tanısı almıştır.

*Pam Tıp Derg 2017;10(3):298-300*

**Anahtar sözcükler:**Folliküler tiroid kanseri, skalp metastazı, I-131 tüm vücut tarama sintigrafisi, SPECT-BT.

### Abstract

Among differentiated thyroid cancers, follicular cancer metastases occur more frequently than papillary carcinoma. Cutaneous metastasis is rare and located most frequently in the region of the scalp. I-131 ablation / metastases treatment is performed in metastatic cases after total thyroidectomy. In this article, we present a 63-year-old woman with metastatic follicular thyroid cancer. On the 7th day after radioiodic treatment with I-131, whole-body scintigraphy showed nodular lesions in the scalp at the posterior cranium besides the mediastinel lymph node, lung and bone metastases. Single foton emission tomography –computered tomography (SPECT-CT) was clearly defined the anatomic localization of the scalp lesion. Follicular cancer metastasis was diagnosed via excisional biopsy.

*Pam Med J 2017;10(3):298-300*

**Keywords:**Follicular thyroid cancer, scalp metastasis, I-131 whole body scintigraphy, SPECT-CT.

### Giriş

Diferansiye tiroid kanserleri (DTK) insanda görülen kanserlerin %1'ini oluşturmakta ve kadınlarda erkeklere göre 2-4 kat daha fazla görülmektedir [1]. Endokrin kanserler arasında en sık görülen malignite olup aynı zamanda diğer tüm endokrin kanserlere göre en fazla ölüme neden olan kanser türüdür [2]. Papiller ve folliküler kanserler, DTK' in en sık görülen tipleridir. Folliküler kanserler , papiller kanserlere göre daha fazla uzak metastaz yapma potansiyeli taşır [3]. Uzak metastaz görülme oranı %5-23 arasındadır ve en sık akciğer ve kemiğe metastaz görülmektedir. Folliküler kanserde cilt metastazı nadir görülmektedir ve en sık skalp bölgesine olmaktadır [4]. Folliküler kanserde skalp metastazı görüme

oranı %2.5-5.8 dir [5]. DTK'nde güncel tedavi yaklaşımı, total tiroidektomi ve sonrasında I-131 ablasyon/metastaz tedavisidir. Tedavi sonrası I-131 tüm vücut tarama sintigrafisi (TVT) ile metastatik odaklar saptanabilmektedir. Ayrıca TVT'nde saptanan I-131 tutulumlarının anatomik lokalizasyonu için, tek foton emisyon tomografisi (SPECT) ile bilgisayarlı tomografinin (BT) birleştirilmesi ile elde edilen SPECT-BT görüntüleme oldukça faydalı sonuçlar vermektedir.

Bu olguda ,63 yaşında metastatik folliküler tiroid kanseri tanısı alan, tedavi sonrası I-131 TVT görüntülemesinde insidental olarak saptanan ve SPECT-BT ile anatomik lokalizasyonu yapılan, literatürde nadir görülen skalp metastazını sunmayı hedefledik.

Tarık Şengöz

Yazışma Adresi:Pamukkale Üniversitesi Tıp Fakültesi,Nükleer Tıp AD,Denizli  
e-mail:tsengoz@pau.edu.tr

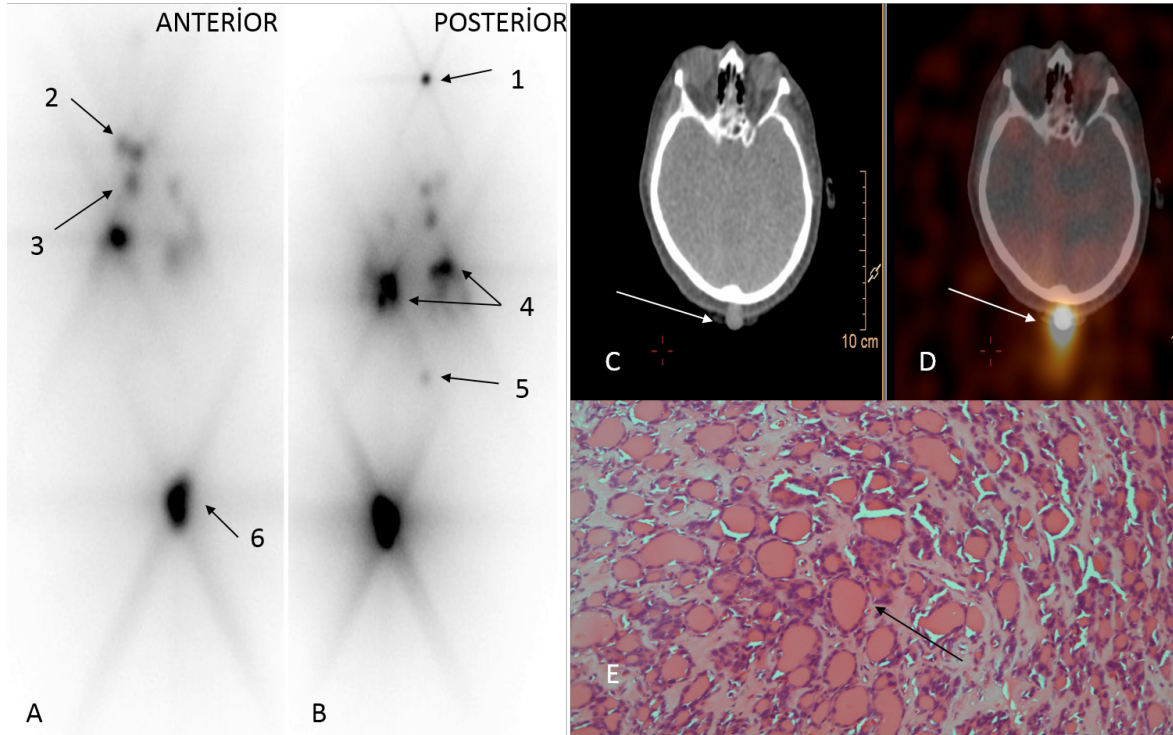
Gönderilme tarihi: 17.04.2017

Kabul tarihi:17.06.2017

## Olgu

3 yıl önce boynunda şişlik yakınması ile yapılan boyun ultrasonografide (USG) multinodüler guatr saptanan 63 yaşındaki bayan hastaya, USG eşliğinde ince iğne aspirasyon biyopsisi yapılmıştı. Biyopsi sonucu sol lobdaki nodülden "önemi belirsiz folliküler lezyon" tanısı alması üzerine 1 ay sonra total tiroidektomi yapıldı. Patoloji sonucu, sağ lobda 11 mm ve sol lobda 30 mm boyutlu iki adet folliküler karsinom odağı izlenmiş olup, lenfovasküler/perinöral invazyon, tiroid dışına invazyon izlenmemişti. Sinaptofizin, kromogranin ve kalsitonin negatif olup, Ki-67 proliferasyon indeksi %4 pozitif. Hastaya yüksek doz (200 mCi) I-131 metastaz tedavisi uygulandı. Tedavi öncesi tiroid stimüle edici hormon (TSH): 41.71 mikrolU/ml, tiroglobulin (Tg)>300 ng/ml, anti-tiroglobulin (ATg):105.2 IU/ml ölçüldü (normal değeri 0-115 IU/ml). Tedaviden 7 gün sonra çekilen I-131 TVT'de, boyunda rezidü tiroid dokusuna, mediastende sağ alt paratrakeal metastatik lenf nodlarına, bilateral akciğer parankiminde metastatik nodüllere, L1 vertebrada, sol asetabuler çatıda ve sol iskiümde kemik

metastazlarına ait multipl I-131 tutulumları izlendi (Resim 1A-B). Görüntüler, medium enerji kollimatörü (MEGP) ile SPECT-BT cihazında elde edildi (PHILIPS BrightView XCT-flat panel CT). Ayrıca kranyum posteriorunda izlenen fokal I-131 tutulumu SPECT-BT ile konfirme edildiğinde, skalp üzerinde 19.3x11.7 mm boyutlu, ciltaltı yağlı dokuya uzanan nodüler lezyona ait olduğu görüldü ve skalp metastazı olabileceği düşünüldü (Resim 1C-D). Bunun üzerine yapılan hasta muayenesinde saçlı deride üzeri eritamatöz, kırmızı-mor renkli nodüler lezyon görüldü. Hasta bu lezyonun tiroid rahatsızlığı ile aynı dönemde ortaya çıktığını belirtti. Lezyon eksizyonel biyopsi ile çıkarıldı ve incelenmek üzere patolojiye gönderildi. Patolojik incelemede, kompakt keratin tabaka ile örtülü epidermis retelerinde düzleşme izlendi. Dermiste hiperkromatik nükleuslu geniş eozinofilik sitoplazmalı pleomorfik hücrelerle döşeli, follikül yapıları oluşturmuş malign tümöral proliferasyon görüldü. Yapılan immunohistokimyasal incelemede, bu hücrelerde PAX8, HBME1 ve Tiroglobulin pozitif, CK19 ve Galektin 3 negatif saptandı. Bulgular folliküler tip tiroid karsinomu metastazı olarak değerlendirildi (Resim1E).



**Resim 1.** 200 mCi tedavi sonrası tüm vücut tarama anterior (A) ve posterior (B) görüntüleri. Kranyum posteriorunda (1), boynunda rezidü tiroid dokusunda (2), mediastende sağ alt paratrakeal lenf nodunda (3), bilateral akciğer metastazlarında (4), L1 vertebrada (5) ve sol asetabulumda (6) I-131 tutulumları siyah oklar ile gösterilmiştir (A,B). Kranyum BT (C) ve füzyon SPECT-BT (D) görüntüleri (kranyum posteriorunda cilt üzerinde I-131 tutulumu gösteren nodüler lezyon) (beyaz oklar). Skalptan eksizyonel biyopsi. Hemaotoxylen-Eosin boyama, 40'lık büyütme. Tek sıralı kübik epitelle döşeli içerisinde koyu kolloidin izlendiği tiroid folikülleri (siyah ok) (E).

## Tartışma

Foliküler tiroid kanseri (FTK), DTK içerisinde papiller kanserden (PTK) sonra en sık görülen ikinci kanser tipidir. PTK 'inden daha agresif olup daha sık uzak metastaz yapar. Bu durum vasküler invazyon yapma potansiyelinin yüksek olmasına bağlıdır [6]. Akciğer (%53) ve kemik (%20) en sık uzak metastaz alanları olmasına rağmen, beyin, karaciğer, mesane ve deri metastazları da görülebilmektedir. Prognoz uzak metastaz varlığında kötüleşmektedir [7].

FTK' inde deri metastazı çok nadir görülmektedir. Kutanöz metastazlarının büyük çoğunluğu skalp derisinde görülmektedir. Bizim vakamızda 63 yaşında bayan hastada primer tümörün tedavisi ile aynı süreçte skalp metastazı tanımlanmıştır. Quinn ve ark. [8] çalışmasında, kutanöz metastazlı FTK tanılı 4 vaka bildirilmiş olup bunların 2'si skalp metastazı iken, yapılan literatür taramasında 14 vakanın 9'unda skalp metastazı saptanmıştır. Nagamine ve ark. [5] çalışmasında, 33 yılı kapsayan 473 tiroid kanseri vakası değerlendirilmiş olup, 12'sinde skalp metastazı saptanmış (%2.5). Vakaların yaş ortalaması 604 olup, kadınlarda daha sık görülmüş. Skalp metastazı tanı konulduktan ortalama 23.3 yıl sonra ortaya çıkmış. Literatürde çoğunlukla, primer tümör tanı ve tedavisinden sonra skalp metastazı görülürken, az sayıda ki vakada tanı ile aynı anda tanımlanmıştır [9].

Literatürde, skalp metastazlı FTK tanılı hastaların çoğunda multipl uzak metastazlar saptanırken, az sayıda ki vakada soliter skalp metastazı tanımlanmıştır. Sağer ve ark. [10] bir olguda soliter skalp metastazını F-18 florodeoksiglukoz (FDG) pozitron emisyon tomografi-bilgisayarlı tomografi (PET/BT) ile görüntülemişlerdir. Bizim vakamızda, skalp metastazına ek olarak mediastinel lenf nodu, akciğer ve kemik metastazları mevcuttu. Koller ve ark. [11] yaptığı literatür derlemesinde 50 skalp metastazı vakası tanımlanmış olup, hastaların çoğunda multipl metastaz saptanmıştır. Literatürde deri ve diğer uzak metastaz saptanan tiroid kanseri olgularında tanı konduktan sonra ortalama yaşam ömrü 6-28 ay olarak belirtilmiştir [8].

Skalp metastazının en iyi tedavisi, lezyonun total eksizyonu ve sonrasında I-131 ablasyon/metastaz tedavisinin verilmesi şeklindedir [12]. Bizim vakamızda, skalp metastazı, yüksek doz (200 mCi) I-131 metastaz tedavisi sonrası çekilen I-131 tüm vücut tarama sintigrafisinde tespit edilmiş olup aynı seansta eklenen SPECT-BT görüntüleme ile anatomik lokalizasyonu yapılmıştır. I-131 TVT+SPECT-BT ile saptanan skalp metastazı vakasına literatürde

rastlanmamıştır. Bu da bizim vakamızın önemini ortaya koymaktadır. SPECT-BT ile TVT'da saptanan aktivite tutulumunun kemik-yumuşak doku ayrımı net bir şekilde yapılabilmektedir.

**Çıkar İlişkisi:**Yazarlar çıkar ilişkisi olmadığını beyan eder.

## Kaynaklar

1. Junquera LC, Carneiro J, Kelley RO. Basic histology. 7th ed. Norwalk: Appleton&Lange, 1992;413-420.
2. Schlumberger MJ. Papillary and follicular thyroid carcinoma. New Eng J Med 1998;338:297-306.
3. Sugino K, Ito K, Nagahama M, et al. Prognosis and prognostic factors for distant metastases and tumor mortality in follicular thyroid carcinoma. Thyroid 2011;21:751-757.
4. Brugia M, Palmonella G, Silveti F, et al. Skin and thigh muscle metastasis from papillary thyroid cancer. Singapore Med J 2009;50:61-64.
5. Nagamine Y, Suzuki J, Katakura R, Yoshimoto T, Matoba N, Takaya K. Skull metastasis of thyroid carcinoma. Study of 12 cases. J Neurosurg 1985;63:526-531.
6. Bansal A, Kaur M, Narula V. Cutaneous and bone metastasis of follicular thyroid carcinoma:a case report. Tumori 2016;102:103-105.
7. Parlea L, Fahim L, Munoz D, et al. Follicular carcinoma of the thyroid with aggressive metastatic behaviour in a pregnant woman:report of a case and review of the literature. Hormones(Athens) 2006;5:295-302.
8. Quinn TR, Duncan LM, Zembowicz A, Faquin WC. Cutaneous metastases of follicular thyroid carcinoma. Am J Dermatopathol 2005;27:306-312.
9. Shamim MS, Khurshheed F, Bari ME, Chisti KN, Enam SA. Follicular thyroid carcinoma presenting as solitary skull metastasis:report of two cases. J Pak Med Assoc 2008;58:575-577.
10. Sağer S, Yılmaz S, Döner RK, Niyazoğlu M, Halaç M, Kanmaz B. A rare case of solitary subcutaneous scalp metastasis from follicular thyroid carcinoma revealed with positron emission tomography/computed tomography:a case report and review. J Cancer Res Ther 2014;10:431-433.
11. Koller EA, Tourtelot JB, Pak HS, et al. Papillary and follicular thyroid carcinoma metastatic to the skin:a case report and review of the literature. Thyroid 1998;8:1045-1050.
12. Pacini F, Schlumberger M, Dralle H, et al. European consensus for the management of patients with differentiated thyroid carcinoma of the follicular epithelium. Eur J Endocrinol 2006;154:787-803.