

Hipopiyon belirtisi saptanan bir paraneoplastik pemfigus olgusu ve literatür incelemesi

A case of paraneoplastic pemphigus with hypopion sign and literature review

Derya Ök Kekeç*, Nida Kaçar*, Neşe Çallı Demirkan**

*Pamukkale Üniversitesi, Dermatoloji Ana Bilim Dalı, Denizli

**Pamukkale Üniversitesi, Patoloji Ana Bilim Dalı, Denizli

Özet

Paraneoplastik Pemfigus (PNP) ağrılı mukozal erozyonlar ve polimorfik deri lezyonları ile karakterize, sıklıkla neoplazilerle ilişkili bir otoimmün büllöz hastalıktır. Hipopiyon belirtisi kaynak kitaplarda sadece subkorneal püstüller dermatozda tanımlanmakta olan püyün alt yarıda toplandığı püstüllere dönüşen küçük veziküllerin varlığını tanımlayan bir belirtidir. Bununla birlikte literatürde 20'ye yakın otoimmün büllöz hastalığı olgusunda hipopiyon belirtisi bildirilmiştir. Bu belirtinin şiddetli inflamasyonun sonucu olarak çeşitli büllöz hastalıklarda oluşabileceği iddia edilmiştir. Burada hipopiyon belirtisi saptadığımız PNP'li bir olgu sunulmakta ve bu belirtinin izlendiği literatürdeki vakalar gözden geçirilmektedir.

Pam Tıp Derg 2018;11(1):81-84

Anahtar sözcükler: Pemfigus, deri hastalıkları, vezikülobüllöz

Abstract

Paraneoplastic pemphigus (PNP) is an autoimmune bullous disease characterized by painful mucosal erosions and polymorphic skin lesions which is usually associated with neoplasias. Hypopyon sign typically defines the presence of the small vesicles turning into pustules with pus at the bottom half and has been described solely for subcorneal pustular dermatosis in standard texts. However, it has been reported in approximately 20 cases of autoimmune bullous disorders in the literature. It has been suggested that this sign can occur in several bullous eruptions as a result of severe inflammation. Herein a case of PNP is being reported and the cases in the literature with hypopyon sign are being reviewed.

Pam Med J 2018;11(1):81-84

Key words: Pemphigus, skin diseases, vesiculobullous

Giriş

Paraneoplastik Pemfigus (PNP) ilk kez Anhalt ve ark. tarafından 1990 yılında bildirilmiş, ağrılı mukozal erozyonlar ve polimorfik deri lezyonları ile karakterize, mortalite oranı yüksek nadir bir otoimmün büllöz hastalıktır [1]. Çoğunlukla lenfoproliferatif hastalıklarla ilişkili olmakla birlikte çeşitli ilaçların kullanımını ve radyoterapiyi takiben ortaya çıkan olgular da bildirilmiştir. Bununla birlikte ilişkili bir ilacın veya neoplazmin saptanmadığı PNP olguları da literatürde mevcuttur. Patogenezi tam olarak anlaşılabilmiş olmasına rağmen pemfigus

vulgaris ve pemfigus foliaceus gibi diğer otoimmün büllöz hastalıklar (OBH) ile örtüşen bulguları mevcuttur [2,3].

Hipopiyon belirtisi karakteristik olarak püyün alt yarıda toplandığı püstüllere dönüşen küçük veziküllerin varlığını tanımlar. Bu belirti kaynak kitaplarda sadece subkorneal püstüller dermatozda tanımlanmakta olan bir bulgu olmakla birlikte çeşitli OBH'de de bildirilmiştir [4-7]. Burada hipopiyon belirtisi saptadığımız PNP'lu bir olgu sunulmakta ve literatürde hipopiyon belirtisi izlenen OBH olguları incelenmektedir.

Derya Ök Kekeç

Yazışma Adresi:Pamukkale Üniversitesi, Dermatoloji Ana Bilim Dalı, Denizli

e-mail: drderya85@mynet.com

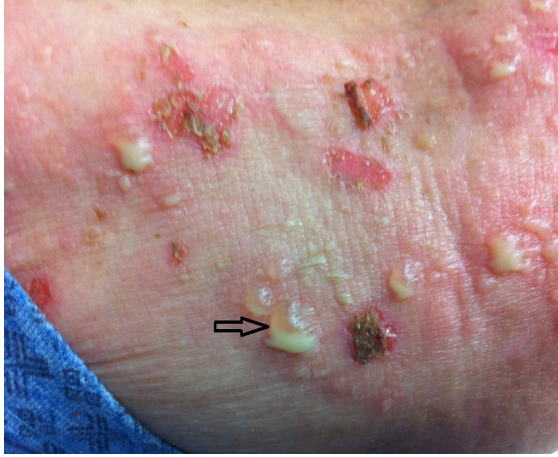Gönderilme tarihi: 03.01.2017

Kabul tarihi: 17.06.2017

Olgu

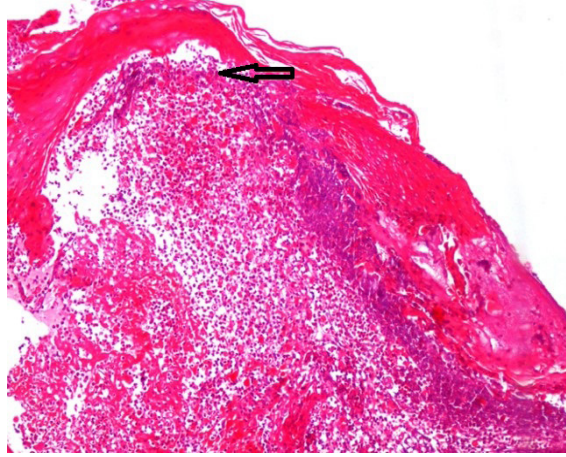
Seksen dört yaşında erkek hasta altı ay önce ayaklarında ortaya çıkan ve son iki-üç haftadır tüm vücuda yayılan kaşıntılı iltihaplı sivilceler şikayeti ile polikliniğimize başvurdu. Özgeçmişinde ve soygeçmişinde önemli bir özellik ve düzenli kullandığı bir ilaç yoktu. Hasta bazen nonsteroid antiinflamatuvar ilaç kullandığını tanımladı.

Dermatolojik muayenede her iki ayak dorsalinde viyolemsi ve ödemli zeminde vezikülopüstüller, ekstremitelerde ve gövdede dağınık yerleşimli eritemli, ödemli zeminli büller, vezikülopüstüller ve erozyonlar ile oral mukozada yüzeysel fibrinöz materyalle kaplı yaygın erode alanlar saptandı. Vezikülopüstüller deri lezyonlarının bazılarında hipopiyon belirtisi fark edildi (Resim 1).



Resim 1. Püyün alt yarıda toplandığı 'hipopiyon belirtisi'.

Hastadan alınan deri biyopsinin histopatolojik incelemesinde ince lameller keratin tabaka altında intraepidermal nötrofillerin de izlendiği bül formasyonu ve akantolizis görüldü (Resim 2). Dermiste perivasküler nötrofillerin ve eozinofillerin de olduğu mikst tipte yangısal hücre infiltrasyonu ile beraber PAS özel boyası ile bazal membranda yer yer silinme saptandı. Direkt immunfloresan (DİF) incelemede ise intraepidermal bal peteği paterninde IgG, IgA, IgM ve C3c (+) ve dermoepidermal bileşkede lineer C3c birikimi saptandı. Anti-desmoglein-1 (dsg-1) negatif, anti-desmoglein-3 (dsg-3) pozitif saptandı. Envoplakin ve/veya periplakin'e karşı dolaşan otoantikolar teknik yetersizlik nedeni ile araştırılmadı. Klinik, histopatolojik ve DİF inceleme bulguları doğrultusunda hasta PNP olarak değerlendirildi.



Resim 2. Intraepidermal nötrofillerin izlendiği bül formasyonu, akantolizis ve mikst tipte yangısal hücre infiltrasyonu

Malignite taraması amacı ile yapılan tahlillerinde hemogram, geniş biyokimya, periferik yayma normal sınırlarda ve gaitada gizli kan negatif olarak saptandı. Akciğer grafisi ve toraksın bilgisayarlı tomografi (BT) incelemesinde nonspesifik interstisyel pnömoni lehine bulgular dışında özellik yoktu. Batın BT'de mide duvarında fundus-kardiya lokalizasyonunda düzensizlik ve kalınlaşma saptanan hastada CA 19-9 ve CEA düzeyleri de hafif yüksek bulundu. Endoskopik incelemede patoloji saptanmadı. Hastanın genel durumu kolonoskopi için uygun değildi ve ilişkili bir malignite hususunda bir sonuca varılamadı. Hastalık sistemik steroid (1 mg/kg/gün) ve azatiyopürin (2 mg/kg/gün) tedavileri ile kontrol altına alındı.

Tartışma

PNP immünpatogenezinde periplakin, envoplakin, desmoplakin 1-2, plektin, Dsg-1, Dsg-3, BP180, BP230 ve 170 kd'lik bilinmeyen bir antijenin rol aldığı gösterilmiştir. PNP'de plaklinlere karşı gelişen otoantikolar tanı için karakteristiktir ancak en spesifik olan periplakin ve envoplakin ile ilişkili otoantikolardır. Anti-desmoplakin antikoları pemfigus vulgaris ve eritema multiforme hastalarında da bildirilmiştir [2,3].

Hastalığın tanısı histopatolojik inceleme, DİF ve indirekt immun floresan (İİF) incelemeler, ELİSA ve immüblot inceleme ile kesinleştirilir. PNP'nin kontrol altına alınabilmesi için özellikle altta yatan hastalığın tedavisi önem taşır ancak bu yeterli olmayabilir. Klinik tablo pemfigusun

diğer tiplerine göre tedaviye daha dirençlidir. Genellikle yüksek doz sistemik steroid tedavisi, siklosporin-A, mikofenolat mofetil, azatiyoprin, siklofosfamid gibi immünsüpresif ilaçlar, intravenöz immünglobulin veya plazmaferez gibi yöntemler ile kombine edilerek uygulanır. PNP de mortalite oranı yüksek olup ölüm nedeni genellikle sepsis ve solunum yetmezliğine bağlıdır [1,8].

Bizim olgumuzda laboratuvarında antidsG-3 ve dsG-1 antikörlerine bakılabildi. Diğer otoantikörler teknik yetersizlik nedeniyle çalışılmadı. Hastamızda şiddetli oral mukoza tutulumu ile beraber klinik özellikler, histopatoloji ve immunfloresan bulguları göz önünde bulundurulduğunda PNP olarak değerlendirildi. Literatürde eşlik eden neoplazinin saptanmadığı PNP vakaları bildirilmiş olup hastamızda da malignite taraması amacı ile yapılan tetkiklerde herhangi bir patolojiye rastlanmadı. Genel durum bozukluğu nedeni ile kolonoskopi yapamadığımız hastada neoplazi konusunda bir sonuca varılamadı.

Burada sunduğumuz PNP'li olgumuzda gövde ve ekstremitelerdeki vezikülopüstüler lezyonlarda hipopiyon belirtisi saptadık. Bu lezyonlardan alınan püstül kültüründe üreme

olmadı. Püyün alt yarıda toplanıp püstüllere dönüştüğü sarkık vezikülleri tanımlayan hipopiyon belirtisi, nadir rastlanılan bir belirtidir. Patogenezi tam olarak aydınlatılmamış olmakla birlikte yer çekimine bağlı olarak alt yarıda toplanmış nötrofillerin intraepidermal bir vezikülde bu görüntüyü oluşturduğu düşünülmektedir. Histopatolojisinde nötrofil ağırlıklı bir perivasküler infiltrat izlenir. Püstüllerden alınan örnekte gram boyamada herhangi bir bakteri saptanmaz [4]. Bu belirti kaynak kitaplarda sadece subkorneal püstüler dermatozda tanımlanmaktadır; bununla birlikte literatürü incelediğimizde olgumuzda saptadığımız hipopiyon belirtisinin bugüne kadar 20'ye yakın OBH olgusunda da saptanmış olduğunu gördük [4-7]. Singh ve ark. [4] hipopiyon belirtisinin herhangi bir büllöz hastalık için patognomonik olmadığını; şiddetli inflamasyonun sonucu olarak çeşitli büllöz hastalıklarda oluşabileceğini iddia etmişlerdir. Literatürdeki olguları incelediğimizde hastalığın şiddeti ile hipopiyon belirtisi arasındaki ilişki olup olmadığı konusunda bir sonuca varamadık (Tablo 1). Çünkü bildirilen olgularda hastalığın şiddeti konusunda veri yoktu. Sadece Singh ve ark.nın [4] bildirdiği iki pemfigus olgusunda sistemik steroid tedavisine 2 mg/kg/gün gibi

Tablo 1. Literatürde hipopiyon belirtisi gözlenen hastalıklar ve özellikleri

Referans	Pemfigus tipi, n	Oral mukoza tutulumu	DİF	Dolaşan otoantikörler	Tedavi	Eşlik eden hastalık
Singh ve ark. [4]	PV,1	+	İntersellüler Ig G birikimi	veri yok	2.5mg/kg/gün prednisolon + 2mg/kg/gün Azatiyoprin	yok
	PF, 1	-	İntersellüler Ig G birikimi	veri yok	2.5mg/kg/gün prednisolon + 2mg/kg/gün Azatiyoprin	yok
Mahe ve ark. [6]	PV,2	veri yok	İntersellüler Ig G/c3 birikimi	veri yok	0.75-2 mg/kg/gün prednison, dapson?	yok
	PF, 9	veri yok	İntersellüler Ig G/c3 birikimi	veri yok	0.75-2 mg/kg/gün prednison, dapson?	yok
Rivollier ve ark.[8]	PNP,1	+	İntersellüler alan ve bazal membran boyunca Ig G birikimi	?	?	Kronik lenfositik lösemi
Pacheco ve ark.[5]	BP,1	-	Lineer Ig G ve C3 birikimi	IgG ve C3 BP1 ve BP2 antijeni (-)	Prednizon 60 mg + Azatiyoprin 150 mg IVIG 2 g/kg	yok

n: olgu sayısı, Pemfigus vulgaris: PV, Pemfigus foliaceus: PF, Büllöz pemfigoid:BP, DİF: Direkt İmmun Floresan, BP: Büllöz Pemfigoid, IVIG: İntravenöz İmmünglobulin

yüksek bir dozda başlanması bu iki olguda hastalığın şiddetli olabileceğini düşündürdü. Pemfigusta sistemik steroid başlangıç dozu genel olarak 1 mg/kg/g olarak kabul edilmekte ise de başlangıç dozunun 2 mg/kg/g dozunda olması gerektiğini düşünen otörler de bulunmaktadır [9,10]. Bu nedenle Singh ve ark. nın [4] olgularında hastalığın şiddetli olduğu sonucuna kesin olarak varılamaz.

Sonuç olarak; biz de hipopiyon belirtisinin herhangi bir büllöz hastalık için patognomonik olmadığı fikrine katılıyoruz; ancak bu belirti, bildiğimiz kadarı ile, OBH'ler dışında inflamasyonun şiddetli olduğu diğer büllöz hastalıklarda ve toksik epidermal nekrolizde bildirilmemiştir. Bu nedenle hipopiyon belirtisinin şiddetli inflamasyonun sonucu olup olmadığı hususunda bir karara varmak için ileriye dönük kapsamlı araştırmalara ihtiyaç vardır.

Teşekkür: Bu olguda desteğini esirgemeyen sevgili hocam Nida Kaçar'a ve yanında emeği geçen herkese teşekkür ederim

Çıkar ilişkisi: Yazarlar çıkar ilişkisi olmadığını beyan eder.

Kaynaklar

1. Cervini AB, Tosi V, Kim SH, et al. Paraneoplastic pemphigus or paraneoplastic autoimmune multiorgan syndrome report of 2 cases in children and a review of the literature. *Actas Dermosifiliogr* 2010;101:879-886.
2. Zimmermann J, Bahmer F, Rose C, Zillikens D, Schmidt E. Clinical and immunopathological spectrum of paraneoplastic pemphigus. *J Dtsch Dermatol Ges* 2010;8:598-605.
3. Frew JW, Murrell DF. Paraneoplastic pemphigus (paraneoplastic autoimmune multiorgan syndrome): clinical presentations and pathogenesis. *Dermatol Clin* 2011;29:419-425.
4. Singh S, Gupta S, Chaudhary R. Hypopyon sign in pemphigus vulgaris and pemphigus foliaceus. *Int J Dermatol* 2009;48:1100-1102.
5. Pacheco D, Lopes L, Soares-Almeida L, Marques MS, Filipe P. "Half-half" blisters in bullous pemphigoid successfully treated with adjuvant high-dose intravenous immunoglobulin. *Acta Derm Venereol* 2012;21:59-61.
6. Mahe A, Flageul B, Cisse I, Keita S, Robin P. P. Pemphigus in Mali: a study of 30 cases. *Br J Dermatol* 1996;134:114-119.
7. Rivollier C, Vaillant L, Machet MC, et al. Paraneoplastic pemphigus: a pustular form during chronic lymphoid leukemia. *Ann Dermatol Venereol* 2001;128:644-648.

8. Yazganoğlu KD, Bavbek S, Büyükbabani N, Baykal C. Paraneoplastic pemphigus in a patient with B cell non-hodgkin lymphoma. *Türkderm* 2007;41:25-27.
9. Ruocco E, Wolf R, Ruocco V, Brunetti G, Romano F, Lo Schiavo A. Pemphigus: associations and management guidelines: facts and controversies. *Clin Dermatol* 2013;31:382-390.
10. Eming R, Sticherling M, Hofmann SC, et al. Guidelines for the treatment of pemphigus vulgaris/foliaceus and bullous pemphigoid. *J Dtsch Dermatol Ges* 2015;13:833-844.