

## Derleme

# Torakal Disk Hernilerinde Doğal Seyir ve Koruyucu Tedavinin Yeri

## Natural History and Conservative Management of Thoracic Disc Herniations

Emrah EGEMEN<sup>1</sup>, Kadir KOTİL<sup>2</sup><sup>1</sup>Pamukkale Üniversitesi, Tıp Fakültesi, Beyin ve Sinir Cerrahisi Anabilim Dalı, Denizli, Türkiye<sup>2</sup>İstanbul Arel Üniversitesi, Sağlık Bilimleri Enstitüsü, Beyin ve Sinir Cerrahisi Kliniği, İstanbul, Türkiye

## ÖZ

Torakal disk hernilerine yönelik cerrahi uygulamaları nöroşirürji pratiği içerisinde diğer bölgelerin disk hernilerine göre daha az yer tutmaktadır. Asemptomatik seyri veya geniş ve özgün olmayan semptomatolojisi nedeniyle tanısı gözden kaçabilmektedir. Diğer yandan torakal disk hernilerine yönelik ameliyat teknikleri iyi tanımlanmış olsa da cerrahi tedavi gereksinimi oldukça düşüktür. Birçok farmakolojik ajanların etkinliği, fizyoterapi ve cerrahi dışı diğer girişimler ile semptomlar kontrol altına alınabilmekte, hatta koruyucu tedavi uygulanmasa bile doğal seyirleri sırasında şikayetler kendi kendine gerileyebilmektedir. Bu nedenle torakal disk hernilerinin doğal seyrinin iyi bilinmesi gereksiz cerrahi uygulamalarından kaçınılmasını sağlarken, her ne kadar koruyucu tedavi ilk tedavi seçeneği olsa da, progresyon riskini göz önünde bulundurarak cerrahi uygulamanın doğru zamanlanmasında önem arz eder.

**ANAHTAR SÖZCÜKLER:** Koruyucu tedavi, Radiküler ağrı, Radyofrekans ablasyon, Şiropaksi, Torakal disk hernisi

## ABSTRACT

Surgery for thoracic disc herniation is relatively uncommon in neurosurgery practice in comparison with disc herniation of another location. The asymptomatic nature and the wide range of nonspecific symptoms lead to missing the diagnosis. Even though the various surgical techniques for thoracic disc herniations are well defined, operation is rarely needed. Various pharmacological treatments, physiotherapy, and non-surgical interventions are beneficial to control the symptoms. Even without conservative therapy, the complaints may spontaneously improve in their natural course. Therefore the natural history of thoracic disc herniation must be appropriately understood, and conservative management should be the first choice for treatment.

**KEYWORDS:** Conservative treatment, Chiropraxis, Radicular pain, Radiofrequency ablation, Thoracic disc herniation

## ■ GİRİŞ

Torakal disk hernileri, nöroşirürji pratiği içerisinde oldukça nadir yer tutan ve çok sayıda farklı bulguları nedeniyle klinik olarak gözden kaçabilen hastalıklardır (3). Bütün dejeneratif disk hastalıklarında olduğu üzere manyetik rezonans görüntüleme (MRG) tanıda altın standarttır (4). Çoğunlukla asemptomatik seyretmesi nedeniyle koruyucu tedavi genellikle yeterlidir. Bununla birlikte omurilik basısına

bağlı myelopati gelişme riski taşıdığı için klinisyenlerce doğal seyrinin iyi anlaşılması, bu hastaların hayat kalitesinin korunması açısından oldukça önem arz etmektedir.

## ■ EPİDEMİYOLOJİ

İlk kez 1838 yılında torakal disk hernisinin omuriliğe bası yaptığının yayınlanmasından bu yana farklı cerrahi yöntemler,



Yazışma adresi: Emrah EGEMEN

E-posta: egemenemrah@gmail.com

endikasyonları ve riskleri ile birlikte tanımlanmıştır (3,9). Asemptomatik seyreden hastalar veya klinisyenlerce gözden kaçırılabilmesi nedeniyle epidemiyolojik verileri tam olarak elde edilememiştir. Asemptomatik torakal disk hernisinin prevalansının yaklaşık %10–37 iken, nörolojik defisit yol açan torakal disk hernilerinin prevalansı milyonda bir olarak tahmin edilmektedir (3). Ancak MRG'nin giderek daha fazla kullanılması ile hastalığın genel prevalansının daha fazla olduğu ve bu prevalansı içerisinde cerrahi gereksinim oranının daha da az olduğu düşünülmektedir. Her ne kadar torakal disk hernisinin tam insidansı bilinmese de tüm omurganın disk hastalıkları içerisinde görülme sıklığı ortalama %0,25'dir (%0,15–4) ve tüm disk hernisi cerrahileri içerisinde sadece %4–5'lik bir kısmını oluşturur (3,5,10,14).

Literatürde, her yaşta (11–75 yaş) torakal disk hernisinin gelişebileceği gösterilse de doğal seyrinde en sık 30–50 yaş grubunda rastlanmaktadır. Büyük serilerde erkeklerde (E/K=1,5/1) daha sık görüldüğü saptanmıştır (2,3). Torakal bölgede sıklıkla santral veya parasantral yerleşimli disk hernileri meydana gelirken, uzak lateral disk hernileri bu bölgede oldukça nadirdir (10).

## ■ DİSK DEJENERASYONUNUN PATOFİZYOLOJİSİ

Birçok etiyolojik faktör tanımlanmış olsa da torakal disk hernileri temel olarak disk dejenerasyonu zemininde gelişir. Dejenerasyon ilk önce disk içeriğinde sıvı kaybı ile başlar. Çocukluk çağında diskin sıvı içeriği %90 oranında iken, yetmişli yaşlarda bu oran %70'lere geriler. Kollajen yapısının değişmesi ve çözünmez kollajen birikimi sonucu nukleus pulposusun jelatin yapısı ve anulus fibrosusun elastik yapısı kaybolur. Bu değişikliklerin meydana gelmesi ile aksiyel yükün anulus fibrosus üzerindeki etkisi artmaktadır. Bu yüklenme nedeniyle zaten vasküler beslenmesi olmayan intervertebral diskin difüzyon yolu ile beslenmesi de bozulmaktadır. Göğüs kafesinin bu aksiyel yükü paylaşması nedeniyle dejenerasyonun servikal ve lomber bölgeye göre daha yavaş seyrettiği öngörülmektedir (14).

İntervertebral diskin, proteoglikan içeriğinin de giderek azalması ile su kaybı derinleşir. Anulus fibrosus iyice elastik yapısını kaybeder ve yaralanmalar meydana gelir. Anulus fibrosusun bütünlüğünün bozulması ile beraber nukleus pulposus orta hattan dışarıya doğru herniye olur. Posterior longitudinal ligamanın sağlam yapısı nedeniyle ilk başta parasantral herniler gözlenir (14).

## ■ DOĞAL SEYİR

Torakal disk herniasyonlarının doğal seyrinin anlaşılması adına tanı alan hastaların uzun dönem takibini kapsayan birkaç çalışma mevcuttur. Ağrı şikayetiyle torakal disk hernisi tanısı alan olguların sadece %20'sinde alt ekstremitelere ait şikayetler var olduğu ortaya konmuştur. Takip altındaki olguların sadece %27'sinde cerrahi uygulanırken, cerrahi uygulanmayan hastaların %78'inin tamamen normal fiziksel aktivitelerine dönebildiği raporlanmıştır (1).

Disk herniasyonu, torakal omurgada çoğunlukla daha hareketli olan Th 8 düzeyinin altında meydana gelmektedir (5). Th 6

düzeyinin üzerinde nadiren disk hernisi gelişse de ilk aşamada koruyucu tedavi önerilen hastalarda progresyona bağlı cerrahi gereksinimi bildirilmemiştir. Th 6 düzeyinin altında koruyucu tedaviye yanıt alınmadığı için cerrahi uygulanma riskinin seviyeye göre değişiklik gösterip göstermediği ise belirtilmemiştir.

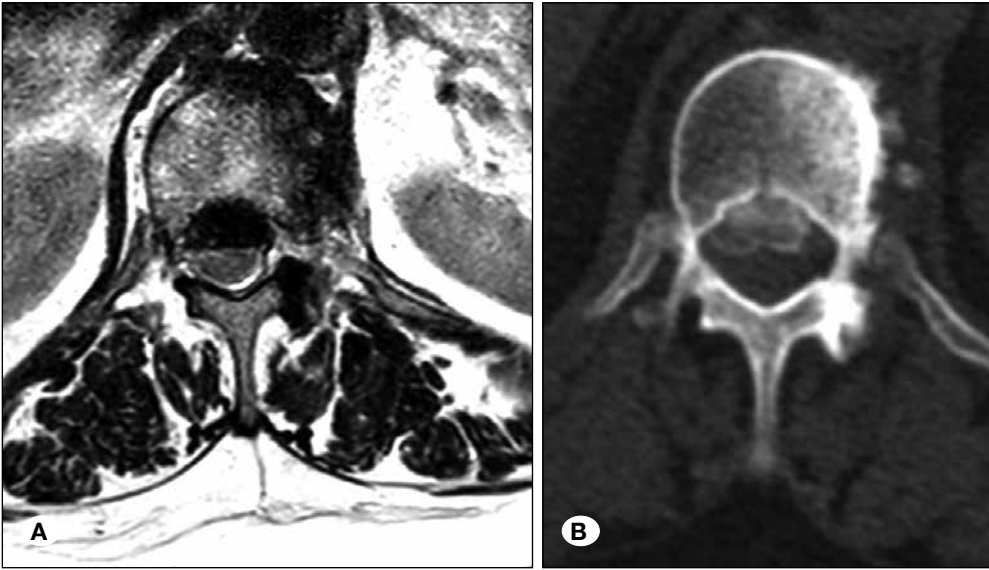
Torakolomber bölge intervertebral disk kalsifikasyonunun en sık geliştiği bölgedir (%30–70) ve eğer tabloya disk protrüzyonu eklenmez ise klinik bulgu ortaya çıkmaz (3,10). Genellikle asemptomatik seyretmesine rağmen, erişkinlerde intervertebral disk kalsifikasyonlarının etiyolojisinde biyomekanik etkenler ve diskin beslenmesinin bozulması sonucunda meydana gelen dejenerasyonun yer alması progresyon riskini artırmaktadır (3). Özellikle derin tendon refleksi artışı olan ve santral kalsifiye diskin myelopati yapma potansiyelinin daha yüksek olduğu akıld tutulmalıdır. Klinik progresyon takibinde patellar klonusun gözlenmesi önemli bir patolojik myelopati bulgusudur (7).

Çocukluk çağında etiyolojide çoğunlukla travma veya üst solunum yolu enfeksiyonları yer alması nedeniyle progresyon sınırlıdır, hatta spontan kaybolduğu bildirilmiştir (6). Diğer yanda kalsifiye disk hernilerinde ise %5–10 dural yapışıklık meydana geldiği ve buna bağlı olarak cerrahi morbidite riski taşıdığı akıld tutulmalıdır (Şekil 1A, B) (12). Dev boyutlu, kalsifiye, santral ve üst torakal yerleşimli disk hernilerinde intradural uzanım görülme sıklığı %70'lere kadar çıkmaktadır (2).

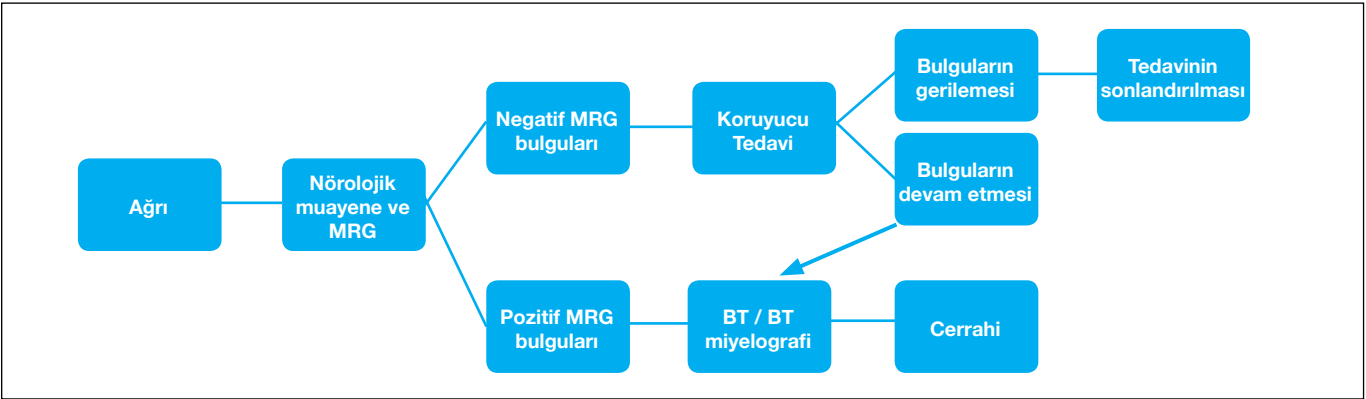
Torakal disk hernilerinin spontan gerilemesi çok da nadir bir durum değildir (16). Küçük boyutlu (< 3 mm) torakal disk hernilerinin %85'inin, hatta orta boyutlu (3–6 mm) olanların dahi takiplerinde boyutunun sabit kalabildiği gösterilmiştir (1). Buna ek olarak büyük boyutlu (> 6 mm) torakal disk hernilerinin %60'ının boyutunun gerilediği raporlanmıştır (1). Bu nedenle torakal disk hernilerinde olabildiğince koruyucu tedavi gözetilmelidir (10).

Cerrahi gerektiren durumlar temel olarak medikal tedaviye yanıt vermeyen radiküler ağrı, ilerleyici myelopati veya disk düzeyinden itibaren semptomatik sringomyeli olarak özetlenebilirse de, bu durumların ortaya çıkardığı klinik bulgular takip edilen hastadan hastaya farklılık göstermektedir (5). Ağrı kuşak tarzında olabileceği gibi alt ekstremitelere de uzanım gösterebilir. Duyu kusurları, güçsüzlük, idrar–gaita inkontinansı veya erektil işlev bozuklukları ayrı ayrı veya birlikte gelişebilir. Yine bu bulguların ilerleyici veya akut olarak meydana gelip gelemeceği öngörülememektedir. Buna karşın travma zemininde gelişen erişkin torakal disk hernilerinin hızlı progresyon göstererek myelopatiye yol açabileceğini, tam tersine dejenerasyon zemininde ise yavaş bir ilerleme göstereceğini telkin eden yayınlar bulunmaktadır (3).

Çoklu seviye torakal disk hernileri ile başvuran hastalarda myelopati gelişme riski, tek seviye disk hernisi olan kişilere göre daha fazladır. Ancak çoklu seviye torakal disk hernilerinin daha çok torakotomi ile dekompresyona ihtiyaç duyması ve füzyon gerektirmesi nedeniyle cerrahi morbiditenin buna paralel olarak artabileceği unutulmamalıdır (17). Oppenlander ve ark., çoklu seviye torakal disk hernisine yönelik cerrahi uyguladığı 56 olguluk serisinde, myelopati ve radikülopatinin iyileşme oranlarında tek seviye disk hernisi olan hastalara göre anlamlı bir farklılık görülmediğini raporlamıştır (15).



**Şekil 1:** Aksiyel T2 MRG'de Th 9–10 düzeyinde spinal kanalı anteriordan daraltan hipointens disk hernisi (A) ve aksiyel kesit torakal vertebra tomografisinde kemik pencere görüntüde kalsifikasyon (B) görülmektedir.



**Şekil 2:** Torakal disk hernilerine yaklaşım şeması görülmektedir (14).

## ■ KORUYUCU TEDAVİ

Tedavide ilk seçenek koruyucu tedavi olup temel olarak yatak istirahati, analjezik tedavi (non-steroid anti-inflamatuvar-NSAİİ, antiepileptik), trisiklik antidepresanlar, kontrollü fizyoterapi ve hastaya ergonominin öğretilmesini içermektedir (1,10). Myelopati bulgularının geliştiği akut dönemde oral steroid tedavisi ile ameliyatsız bulguları gerileyen hastalar da raporlanmıştır (6). Akut dönemde harekete bağlı ağrıyı azaltmak amacıyla korse takılması veya akupunktur uygulamaları da kullanılmaktadır (10). Yine epidural enjeksiyon ve interkostal sinir blokajının da hastanın hayat kalitesini artırmasında oldukça faydalı koruyucu tedavi yöntemleri olduğunu akılda tutmak gerekir (10,13). Moraes ve Milano tarafından önerilen torakal disk hernisi tanısı almış hastaların yönetimi ile ilgili şema Şekil 2'de gösterilmiştir (14).

Ağrı ataçında, medikal tedavinin yanı sıra, kısa süreli (2-3 gün) yatak istirahati önerilmesi ve sonrasında ise ağrıyı artıracak hareketlerden kaçınılarak kısıtlı mobilizasyon önerilmesi uygun olacaktır. Günlük aktivitelerin geri kazanılması ile yürüyüş gibi hafif egzersizler eklenebilir.

## Medikal Tedavi

Diskojenik ağrı kontrolünde parasetamol (asetaminofen) etkili bir analjeziktir. Günde 4 gr'a kadar kullanılabilir ve akut ağrı ataklarında opioidlerle (örn. kodein) birlikte üretilen formları daha hızlı ağrı kontrolü sağlayacaktır. NSAİİ ve kas gevşeticiler etkinlik gösterirken, torakal radiküler ağrı ile başvuran hastalarda ilk tercih olarak gabapentin ve trisiklik antidepresan gibi nöromodülatör ilaçlar kullanılmalıdır. Sempatolitikler (örn. klonidin), anksiyolitikler, opioidler de ağrı kontrolünde kullanılacak diğer medikal tedavilerdir (13).

## Fizyoterapi

Fizyoterapinin tek başına etkinliği çok yüksek değil iken özellikle depresyon gibi ko-morbid hastalıkların eşlik ettiği durumlarda hasta uyumunu artırmak adına uygulanabilir. Masaj ve şiropraksi uygulamalarının faydalı olduğu raporlanmıştır (13). Her ne kadar şiropraksiste amaç omurganın kötü diziliminin düzeltilerek nöral yapıların rahatlatılması ve işlevselliğin artırılması olsa da, bu manevraların özellikle kalsifiye torakal disk hernisi olan hastaları nörolojik durumunu bozulabileceği akılda tutulmalıdır (11).

### Cerrahi Dışı Girişimsel Uygulamalar

Epidural enjeksiyon uygulaması sadece lokal anestetik ajan veya steroidler ile birlikte yapılır. Özellikle epidural steroid uygulamasının inflamasyon, ödem ve sinir iritasyonunu azalttığı bilinmektedir (13). Diskojenik ağrı ile başvuran veya santral dar kanal bulguları olan torakal disk hernisi tanısı almış hastaların torakal interlaminar enjeksiyon sonrası 2 yıl boyunca takipleri yapılmış ve %50'sinde ilk iki enjeksiyon sonrası yaklaşık üç hafta içerisinde ağrı kontrolü sağlandığı ve günlük işlevlerine geri dönebildiği raporlanmıştır (Kanıt düzeyi II-III) (8). Radiküler ağrı ile klinik bulgu gösteren hastalarda "torakal transforaminal epidural enjeksiyon"un etkin bir faydası gösterilemediği gibi radiküler arter ve sinir kökü yaralanması ihtimali nedeniyle çok nadiren tercih edilir (12). Interkostal sinir veya dorsal kök gangliyonun ablasyonuna yönelik radyofrekans uygulamaları da yine diğer bir cerrahi dışı girişimsel bir işlem olarak akılda tutulmalıdır (13).

### ■ SONUÇ

Her ne kadar intervertebral diskin dejenerasyon basamakları servikal ve lomber bölge ile benzerlik gösterse de hareket kabiliyetinin sınırlı olması ve etraf kemik ve yumuşak dokuların aksiyel yükü paylaşması nedeniyle torakal bölgede bu süreç daha yavaş ve sınırlıdır. Akut şikayetler ile başvuran hastalarda dahi koruyucu tedavinin %50-80 oranında iyileşme sağladığı bilinmektedir. Bu nedenle etkin medikal tedavi uygulanmamış, ağrı şikayeti olan, ilerleyici myelopati, alt ekstremitelerde güç kaybı veya sfinkter kusuru gözlenmeyen hastalarda hem şikayetlerin hem de torakal disk hernisinin spontan gerileyebileceği akılda tutularak koruyucu tedavi ilk yaklaşım tarzı olarak benimsenmelidir.

### ■ KAYNAKLAR

1. Brown CW, Deffer PA Jr, Akmakjian J, Donaldson DH, Brugman JL: The natural history of thoracic disc herniation. *Spine (Phila Pa 1976)* 17 Suppl 6: S 97-102, 1992
2. Court C, Mansour E, Bouthors C. Thoracic disc herniation: Surgical treatment. *Orthop Traumatol Surg Res* 104(1S): S31-S40, 2018
3. Currier BL, Eck JC, Eismont FJ, Green BA: Thoracic disc disease. Garfin AR, Eismont FJ, Bell GR, Fischgrund JS, Bono CM (ed), *The Spine*, yedinci baskı, Elsevier, 2018: 787 – 805
4. Egemen E, Özer AF: Torakal disk hernisi ve torakal dar kanal olgularında tanı/ayırıcı tanı. Dalgıç A, Temiz C, Kotil K, Kaptanoğlu E, Ateş Ö, Erman T, Solmaz İ (ed), *Omurga ve Omurlilik Cerrahisinde Tanı El Kitabı*, birinci baskı. Ankara: Buluş Tasarım, 2017: 283 – 285
5. Haro H, Domoto T, Maekawa S, Horiuchi T, Komori H, Hamada Y: Resorption of thoracic disc herniation. Report of 2 cases. *J Neurosurg Spine* 8 (3): 300 – 304, 2008
6. Greenberg MS: *Handbook of Neurosurgery*, sekizinci baskı, Stuttgart: Thieme, 2016: 1061 – 1067
7. Jia ZQ, He XJ, Zhao LT, Li SQ: Transforaminal endoscopic decompression for thoracic spinal stenosis under local anesthesia. *Eur Spine J* [Epub ahead of print], 2018
8. Kaye AD, Manchikanti L, Abdi S, Atluri S, Bakshi S, Benjamin R, Boswell MV, Buenaventura R, Candido KD, Cordero HJ, Datta S, Doulatram G, Gharibo CG, Grami V, Gupta S, Jha S, Kaplan ED, Malla Y, Mann DP, Nampiaparampil DE, Racz G, Raj P, Rana MV, Sharma ML, Singh V, Sooin A, Staats PS, Vallejo R, Wargo BW, Hirsch JA: Efficacy of epidural injections in managing chronic spinal pain: A best evidence synthesis. *Pain Physician* 18 (6): E939 – 1004, 2015
9. Key CA: On paraplegia: Depending on disease of the ligaments of the spine. *Guys Hosp Rep* 3: 17 – 24, 1838
10. Lopez-Gonzalez A, Peris-Celda M: Acute paraplegia after chiropraxis. *Eur Spine J* 20 Suppl 2: S143 – 146, 2011
11. Manchikanti L, Schultz DM, Glaser SE, Falco FJE: Thoracic epidural injections. Manchikanti L, Kaye AD, Falco FJE Hirsch JA (ed), *Essentials of Interventional Techniques in Managing Chronic Pain*, birinci baskı, Springer, 2018: 187 – 208
12. McInerney J, Ball PA: The pathophysiology of thoracic disc disease. *Neurosurg Focus* 9: E1, 2000
13. Monroe BR, Pino CA: Thoracic radicular pain. Cheng J, Rosenquist RW (ed), *Fundamentals of Pain Medicine*, birinci baskı, Springer, 2018: 195 – 201
14. Moraes OJS, Milano JB: Evaluation and treatment of thoracic disc herniation. Winn HR (ed), *Neurological Surgery*, cilt 3, yedinci baskı, Philadelphia: Elsevier, 2017: 2363 – 2369
15. Oppenlander ME, Clark JC, Kalyvas J, Dickman CA: Surgical management and clinical outcomes of multiple-level symptomatic herniated thoracic discs. *J Neurosurg Spine* 19 (6): 774 – 783, 2013
16. Sarı H, Mısırhoğlu TO, Palamar D: Regression of a symptomatic thoracic disc herniation with a calcified intervertebral disc component. *Acta Orthop Traumatol Turc* 50(6):698 – 701, 2016
17. Yoshihara H: Surgical treatment for thoracic disc herniation: An update. *Spine (Phila Pa 1976)*. 39(6): E406 – 412, 2014