

Derleme

Laser ve Nöroşirürji'de Laser Kullanımı

Laser and Its Use in Neurosurgery

Can SARICA¹, Ali ÖZEN¹, Tanin OĞUR¹, Gülşah ÖZTÜRK², Emrah EGEMEN³

¹Adıyaman Üniversitesi Eğitim ve Araştırma Hastanesi, Beyin ve Sinir Cerrahisi Kliniği, Adıyaman, Türkiye

²Acibadem Mehmet Ali Aydınlar Üniversitesi Acibadem Atakent Hastanesi, Beyin ve Sinir Cerrahi Anabilim Dalı, İstanbul, Türkiye

³Pamukkale Üniversitesi Tıp Fakültesi, Beyin ve Sinir Cerrahisi Anabilim Dalı, Denizli, Türkiye

ÖZ

Laser teknolojileri elli yılı aşkın bir süredir nöroşirürji pratiğinde kullanılmaktadır. Günümüzde bu alandaki gelişmelere paralel olarak laser temelli birçok yeni cihaz üretilmekte ve var olan cihazlar geliştirilmektedir. Söz konusu aygıtlar nöroşirürji uygulamalarında, gerek tanı gerekse de tedavi alanında, oldukça geniş bir yelpazede kendilerine yer bulabilmektedir. Bu derlemede laser ve laserin nöroşirürjideki kullanım alanlarının ortaya konulması amaçlanmıştır. Bu bağlamda, ilk bölümde laserin tanımı yapılarak, laserin tarihi, fiziği ve doku üzerindeki etkileri hakkında bilgi verilmiş, ikinci bölümünde ise laserin nöroşirürji pratiğinde tanı ve tedavideki kullanım alanları irdelenmiştir. Ek olarak, laser kullanılarak uygulanan tedavilerin başarı oranları ve komplikasyonları da güncel literatür eşliğinde tartışılmıştır.

ANAHTAR SÖZCÜKLER: Cerrahi laserler, Laser, Laser ile indüklenmiş termal terapi, Laser fotodinamik terapi, Nöroşirürji

ABSTRACT

Laser technologies have been used in neurosurgery practice for more than fifty years. With the improvement of laser technologies over the years, novel devices have been produced and upgraded. These devices have widespread application in the diagnosis and treatment of neurosurgical pathologies. In this article, we aim to review the laser technology and its use in neurosurgical practice. Thus, we give information regarding the history, physics and tissue interactions of the lasers in the first part, and we review the neurosurgical applications of the lasers in the second part. Additionally, we evaluate the relevant clinical studies on laser use in the literature regarding their success and complication rates.

KEYWORDS: Surgical lasers, Laser, Laser-induced thermal therapy, Laser photodynamic therapy, Neurosurgery

■ GİRİŞ

İdeal bir beyin ve sinir cerrahisi ameliyatı için cerrahi patolojinin tek başına ortadan kaldırılması çoğu zaman yeterli değildir, etraf sağlam dokular da mümkün olan en üst düzeyde korunmalıdır. Bunun bilincinde olan birçok nöroşirürjiyen, gelişen teknoloji ile birlikte, cerrahi teknikleri daha iyi uygulayabilmek, etraf dokuları daha iyi koruyarak lezyonu daha kolay ortadan kaldırmak için uzun uğraşlar vermektedir. Yaklaşık elli yıldır nöroşirürji pratiğinde laser teknolojisi

kullanımı, günümüzde bu alandaki gelişmelere paralel olarak giderek yaygınlaşmakta, nöroşirürjiyenler için yukarıda belirtilen amaçlarla cerrahi patolojilere müdahale etmeye yardımcı olmada önem taşımaktadır (64). Bu derlemede; laserin tanımının yapılması, laser teknolojisinin nöroşirürji pratiğinde tanı ve tedavideki kullanım alanlarının ortaya konulması ve laser uygulanarak elde edilmiş tedavi sonuçlarının güncel literatür eşliğinde değerlendirilmesi amaçlanmıştır.



Yazışma adresi: Can SARICA

E-posta: can.sarica@gmail.com

■ LASER TARİHÇESİ

Max Planck, ışığı bir elektromanyetik radyasyon formu olarak tanımladığında henüz laserin icat edilmesine 60 yıl vardı. 1911'de Rutherford ilk kez atomu tanımladı ve hemen 2 yıl sonrasında Bohr "Uyarılan Maddelerden Kuantum Salınımı" teorisini yayınladı. Einstein tarafından 1916'da yayınlanan "Uyarıcı Işıma Enerjisi" kuramı laser teknolojisinin teorik temellerini atmış olup, bu temeller 1950'lerde Townes, Gennadiyevich ve Mikhailovich'in kendilerine Nobel Ödülü kazandıran kuantum mekaniği çalışmalarıyla iyiden iyiye şekillendi. İlk yakut (ruby) laser 1960'da Kaliforniya'da Theodore Maiman tarafından icat edilse de "Laser" kısaltmasının isim babası Gordon Gould oldu (72). "Uyarılmış ışmanın yayımı ile ışığın güçlendirilmesi" olarak dilimize çevrilen "Light Amplification by Stimulated Emission of Radiation" kelimesinin ilk harflerinden oluşan "Laser" kelimesi aslen bir kısaltma ve özel isim olup; maalesef ki dilimizde -akademik çevreler dahil- yaygın olarak "lazer" olarak yazılarak yanlış kullanılmaktadır.

Laser medikal olarak ilk kez retinal fotokoagülasyon amacıyla kullanılmış olup, bununla ilgili ilk yayın 1961 yılında Science dergisinde yayınlandı (88). Laserin ilk kez nöroşirürjide uygulanması ise 1966 yılına uzanır (64). Bu tarihte ilk kez glioblastom tedavisinde ruby (yakut) laser kullanılmış olup, bundan 3 yıl sonra aynı endikasyon için ilk kez karbondioksit (CO₂) laser kullanıldı (71). Yine ilk kez 1966 yılında Neodimim katkılı İ(Y)triyum Alüminyum Grena (Nd:YAG) laser kullanılarak vasküler anastomoz yapılabileceği gösterildi (86). CO₂ lasere göre daha iyi koagülasyon özelliği olan Nd:YAG laserin nöroşirürji ameliyat odalarında yaygınlaşması ise seksenli yılların başlarını buldu (6). Bu tarihlerden günümüze kadar ise birçok dalga boyunda, farklı tip laserler nöroşirürji alanında kullanıma girdi. Mevcut kullanılan laser sistemleri bu yazının ilerleyen bölümlerinde ele alınacaktır.

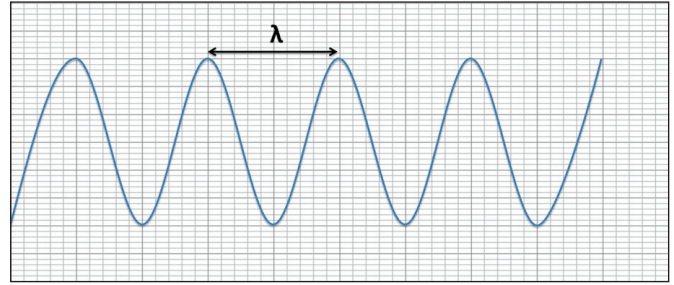
■ LASER FİZİĞİ

Optiğin Temelleri

Işık ve elektromanyetik enerjinin diğer formları, foton (ışığın kuantumu) denilen temel partiküllerden oluşur. Fotonlar, boşlukta ışık hızında (2.998 108 m/s) ve daima sinüzoidal dalga paterninde hareket ederler. Bu sinüzoidal dalganın iki tepesi arasındaki mesafeye "Dalga boyu" denir (Şekil 1). Bu mesafe gamma ışınlarındaki gibi çok kısa olabilirken, AM radyo dalgalarındaki gibi çok uzun olabilir. Bizlerin gözü 390 nm (mor) ile 700 nm (kırmızı) arasındaki dalga boyuna sahip ışığı görebilir (28).

Laser Cihazı

Tüm laser cihazları, temelinde bir enerji kaynağı ve optik rezonatörden oluşur (Şekil 2). Enerji kaynağı, elektronların uyarılmış bir duruma geçmesine ve foton salınımı yapmalarına neden olur. Optik rezonatör ise bir ucunda tamamen opak, diğer ucunda ise yarı-opak bir ayna içeren bir tüpten oluşur. Bu tüpün içindeki katı, sıvı kristal, sıvı veya gaz bir madde (ortam) bulunur. Bu madde laserin dalga boyunu belirler ve laser onun ismiyle tanımlanır (ör: ruby (yakut), argon gazı, CO₂, aleksandrit, Nd:YAG, diyot) (Şekil 3).



Şekil 1: Elektromanyetik sine dalga (λ = Dalga Boyu).

Uyarılmış elektronlar, dinlenme haline geçerken tüpün içinde her yöne spesifik bir dalga boyunda fotonlar saçarlar. Bu fotonlar uyarılmış bir elektron ile tekrar etkileşimleri halinde, uyarılmış haldeki elektronun yeni bir foton daha salmasına neden olur ve ilk foton da elektron tarafından emilmez. Böylelikle ortama 2 foton birden salınır. Bu durum sürekli foton oluşmasına neden olan bir zincir reaksiyonunu başlatır. Tüpün içinde dolaşan fotonlardan tüpe mükemmel şekilde paralel olarak yol alanlar, tüpün bir ucundaki yarı-opak aynadan geçebilirler ve böylece "laser ışını" oluşur (28).

Laser Işınının Özellikleri

Laser ışınının ampul ışığından farkı; monokromatik, koherent ve koşulanmış (collimated) olmasıdır. Monokromatiklik, ışındaki tüm fotonların aynı dalga boyuna sahip olmasıdır. Koherentlik, bütün dalgaların eş evreli olmasıdır. Koşulanmış (collimated) olması ise tüm fotonların birbirine paralel olduğunu belirtmektedir. Bu özelliklerinden dolayı laser, ampul ışığına göre minimal bir bozulma ile çok uzun mesafeler kat edebilir. Bu yüzden laser ışınının enerji miktarı çok yüksek olmasa da enerji yoğunluğu aşırı yüksektir (28).

Laser-Doku Etkileşimi

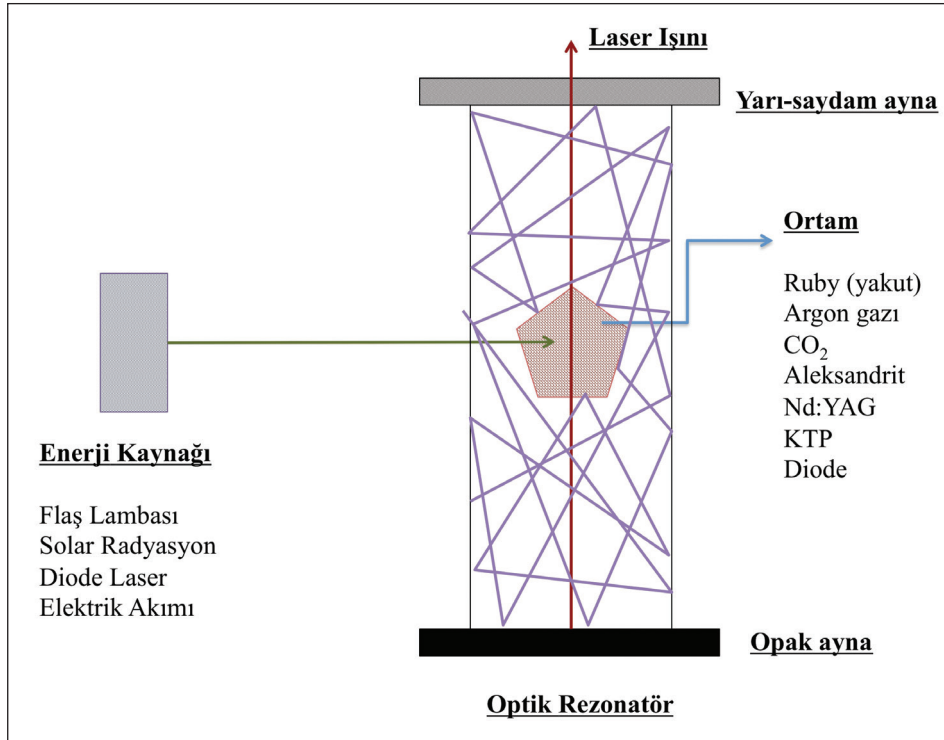
Laser'in doku üzerine etkisi, laser ışınının yoğunluğu ve dalga boyuna, dokunun emilim özelliklerine ve laser enerjisine verilen farklı biyolojik yanıtlara bağlıdır (8). Dokuya temas eden laser ışınının enerji yoğunluğuna bağlı olarak farklı biyolojik etkiler görülebilir. Enerji yoğunluğuna göre dokuların verdiği cevap aşağıdaki gibidir (8): (enerji yoğunluğu (J/cm²) / Biyolojik etki)

- <4 J/cm² / Biyolojik uyarım
- >4 J/cm² / Biyolojik baskılanma
- 40 J/cm² / Duyarılıştıran ajanlar ile termal olmayan sitotoksik fototerapi
- 400 J/cm² / Fotokoagülasyon ve termal etkiler
- 4000 J/cm² / Buharlaştırma ve termal etkiler.

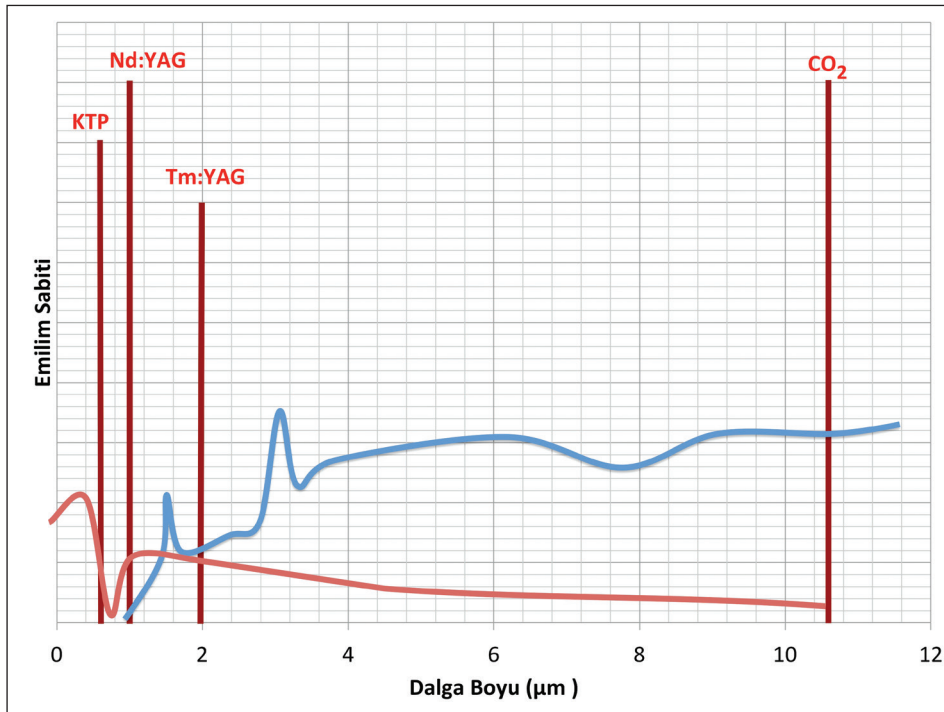
Farklı dalga boylarındaki laserlerin dokuya penetrasyon derinlikleri ve dokuya etkileri farklıdır. Bunu örneklerle açıklamak gerekirse; Şekil 3'de CO₂ laserin dalga boyunun 10,6 µm olduğu görülmektedir. Bu dalga boyunda suyun elektromanyetik emilimi yüksektir. Laser dokuya temas ettiğinde, hemen temas yüzeyindeki dokunun içerisindeki su tarafından emilir. Böylelikle hedef dokuda termal etki oluşurken, bu etki laserin etki etmesinin istenmediği komşu dokularda

minimal olur. Eğer suyun emiliminin düşük olduğu bir dalga boyu seçilseydi -ki bunun en iyi örneklerinden biri Nd:YAG (1,064 μm) laserlerdir- laserin oluşturacağı termal enerjinin diğer komşu dokulara daha kolay yayılmasını ve muhtemel termal hasar oluşturmasını beklerdik. Nd:YAG laserlerin avantajı bu dalga boyunda kanın elektromanyetik emiliminin yüksek olmasıdır. Bu da iyi derece koagülasyon sağlanmasına

neden olur. Bu oran CO₂ laserlerde düşük olduğundan bu laser iyi koagülasyon yapamaz. Hem iyi koagülasyon hem kusursuz ablasyon yapabilmek için ara dalga boylarında laserler geliştirilmiştir. Tulyum YAG (Tm:YAG) laser (2,013 μm) bunun iyi bir örneğidir. Hem keskin sınırlı ablasyon, hem de koagülasyon yapabilmektedir.



Şekil 2: Laserin Yapısı. Enerji kaynağı, ortam içerisinde bulunan elektronları stimüle ederek foton salınımına neden olur. Oluşan fotonlardan sisteme mükemmel derecede paralel ilerleyenler opak aynadan geçemezler, fakat yarı-saydam aynadan geçebilirler. Oluşan monokromatik, koherent ve koşutlanmış ışına laser ışını denir.



Şekil 3: Belirli laserlerin dalga boyları ve dalga boyu ile su ve deoksihemoglobin emilim sabiti grafiği (Mavi eğri: Su; Kırmızı Eğri: Deoksihemoglobin; Tm: YAG=Tulyum katkılı İ(Y)triyum Alüminyum Grena; Nd:YAG= Neodimim katkılı İ(Y)triyum Alüminyum Grena; CO₂= Karbondioksit; KTP= potasyum-titanil-fosfat).

■ LASERİN NÖROŞÜRJİKAL KULLANIM ALANLARI

Laserin nöroşürjikal kullanım alanları, Belykh ve ark. tarafınca yapılan çalışmadakine benzer fakat derlemeye uyarlanmış şekilde, tanı ve tedavi olmak üzere 2 ana başlıkta ve tedavi başlığı altında da 6 alt başlıkta ele alınmıştır (Şekil 4) (7).

Laser ile Nöroşürjideki Tanısal Uygulamalar

Nöroşürjikal laser tabanlı endomikroskopi

Normal floresan mikroskopunda ışık kaynağından çıkan ışın ilk olarak bir filtreden geçerek tek bir dalga boyundaki tek bir renge dönüştürülür. Bakılacak nesnenin içerisinde bulunan önceden hastaya enjekte edilmiş floroforlar bu ışığa maruz kaldıklarında farklı bir dalga boyunda bir floresan ışığı yaymaya başlarlar. Özel bir filtre ve dikroik ayna yardımıyla sadece bakılacak nesnenin içerisindeki floroforlardan yayılan yeni dalga boyundaki ışık seçilir. Böylece gözümüz sadece floresan yayan maddeden gelen ışığı görür.

Laser tarayıcıli konfokal mikroskoplar (LSCM) ise bu floresan mikroskopların özel bir çeşididir. Her iki filtrenin önünde ortalarında çok ince bir delik olan birbirleriyle senkron hareketli plaklar konulur. Işık bu ince delik sayesinde bakılacak örneğin sadece küçük bir kısmı üzerine düşürülür. Bakılan yerde florofor var ise buradan yeni bir ışık yansıyacaktır. İlk delikli plak ile senkron hareket eden ikinci bir plak bu ışığı geçirecek ve filtreden geçirip sadece bu noktanın görünmesini sağlayacaktır. Bu mikroskop ile çalışılacak alandaki tüm noktalar tarandığında bilgisayarda 2D bir görüntü oluşacaktır. Yüksekliği değiştirip tekrar tarama yapılırsa farklı düzlemlerin elde edilmesiyle bakılacak örneğin 3D bir görüntüsü bilgisayarda oluşturulur. Bu tekniği kullanan mikroskoplar ışık kaynağı olarak laser veya zirkonyum ark ışığı kullanırlar.

LSCM'nin endoskop ile birleştirilmesi sonucu laser tarayıcıli konfokal endomikroskopi (LSCE) doğmuştur. Florofor olarak floresan sodyum, 5-ALA ve indosiyenin yeşil kullanılan çalışmalarda kanser hücrelerinin histolojik görüntülemeleri in vivo olarak yapılabilmektedir (49,66). Barrow Nörolojik Bilimler Enstitüsü'nden yayınlanan 106 hastalık (30 meningiom, 19 gliom, 13 hipofiz adenomu, 9 metastaz, 6 schwannom, 4 ependimom, 25 diğer) seride alınan patoloji örnekleri akriflavin/akridin turuncu ve kristal viole ile boyandıktan sonra LSCM ile taranmıştır. Histolojik sonuçlar geleneksel "frozen section biyopsilere" göre daha hızlı elde edilmiş olup, telepatolojik bir arşiv için dijital olarak kaydedilebilmiştir (50). "Frozen section biyopsilere" iyi bir alternatif olabilecek bu yöntem için şu an 2 adet sistem ticari olarak kullanımdadır. OptiScan (OptiScan Pty. Ltd., Victoria, Avustralya, and Carl Zeiss Surgical GmbH, Oberkochen, Almanya) ve Cellvizio (Mauna Kea Technologies, SA, Paris, Fransa) endoskop entegre sistemlerdir.

Raman spektroskopisi

Işığın inelastik saçılımı ilk olarak 1928 yılında Nobel Ödüllü C. V. Raman tarafından gözlemlendiyse de bu durumun biyomedikal kullanıma girmesi 1970 yılını bulur (34). Dokulardan yayılan ışığın çoğu elastiktir, yani fotonlar ile moleküller arasında enerji alışverişi olmaz (Rayleigh saçılımı). Fakat sadece birkaç

milyonda bir foton hareketi esnasında moleküller ile enerji alışverişi girer (Raman saçılımı). İşte bu yayılan Raman saçılımlı ışık, özel spektroskopik yöntemler ile algılanabilir ve dokudan dokuya farklılık gösterir. Bu saçılım en çok UV veya görülebilir düşük dalga boylarında oluşur. Bu yöntem kullanılarak Krafft ve ark. tarafından tümör ve normal beyin dokusunun ayrılabilceği gösterilmiştir (44). Koljenovic ve ark. ise bu yöntemi normal dura ile meningiom hücreleri içeren durayı birbirinden ayırt etmek için kullanmışlardır (43).

Intraoperatif serebral kan akımı ölçümü

Bu endikasyon amacıyla klinikte 3 farklı laser sistemi kullanılabilir.

- 1) Laser Doppler Flowmetri (LDF)
- 2) Laser Doppler Görüntüleme (LDI)
- 3) Laser Benekli (Speckle) Görüntüleme (LSI)

LDF, tek frekanslı bir ışığı dokuya yansıtır geri dönen ışığın frekansının ölçümü yoluyla kan perfüzyonunu değerlendirebilir. Fotonlar hareketli eritrositlerle karşılaştıklarında dalga boylarında değişiklik olur (Doppler etkisi) ve bu da özel sensörler vasıtasıyla ölçülebilir. LDF'de 780 nm 5-mW diyot laser kullanılır (33). LDI da LDF ile aynı mekanizma ile çalışır. Farklı noktalardan ölçümler yapılarak serebral kan akımının görüntülenmesi yapılır. LSI'da ise, hareketli eritrositlerle karşılaşma paternine göre koherent ışığın dağılımı üzerinden serebral kan akımı ölçülür. LDF ve LDI'ya göre gerçek zamanlı görüntüleme daha iyi geçici çözünürlüğü vardır (23).

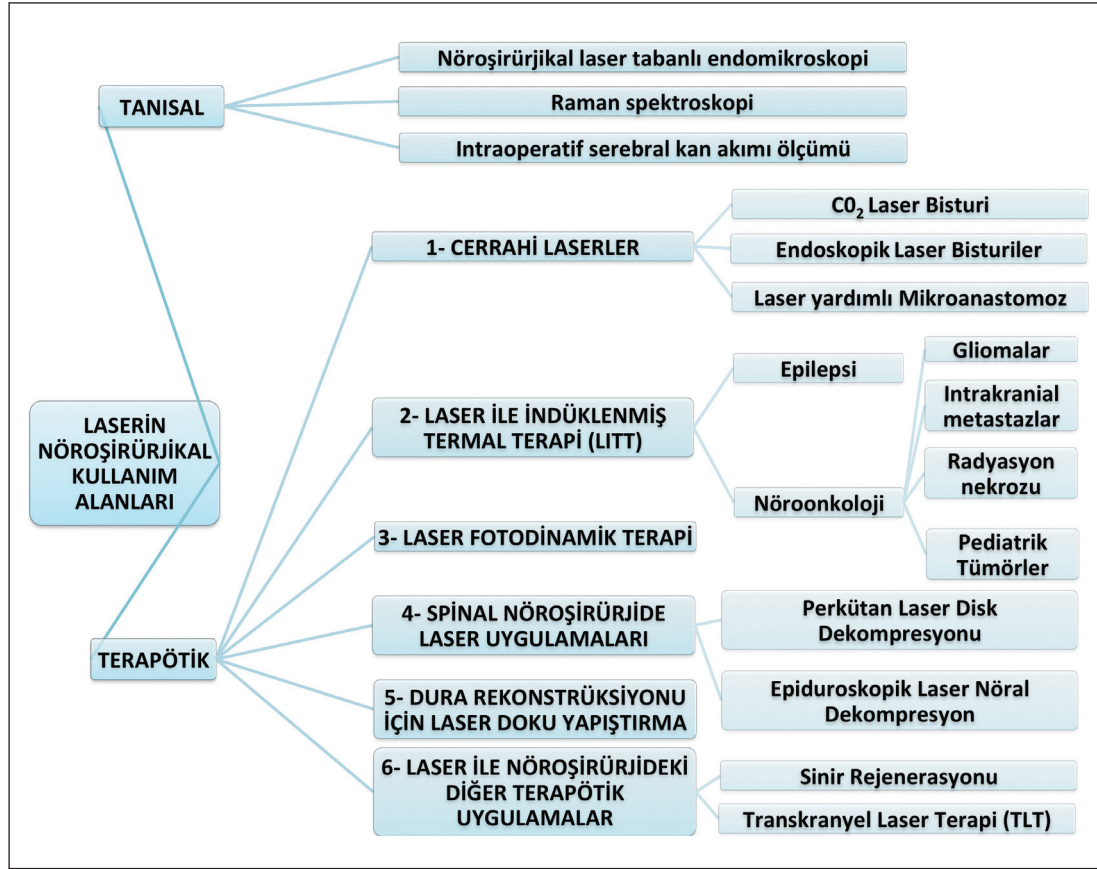
Laser ile Nöroşürjideki Tedavi Uygulamaları

1- Cerrahi laserler

CO₂ laser bistüri

CO₂ laserin yüksek dalga boyu (10,6 µm), bu dalga boyunda suyun elektromanyetik emiliminin çok fazla olması nedeniyle, Nd:YAG laserlerde (1,064 µm) yaşanan etraf sağlam dokulara termal hasar verme durumunu engellemektedir. Laser ışınının hedef dokuya temas etmesiyle, ışın dokudaki su tarafından yüksek bir dozda emilmektedir. Böylelikle hedef dokuda maksimum etki oluşurken etraf dokularda minimum bir hasar oluşmaktadır. Fakat bu yüksek dalga boyutlu ışın, yakın zamana kadar yüksek enerji kaybindan dolayı fiber optik kablolar vasıtasıyla taşınamıyordu. Bu nedenle 80'li yıllarda yavaş yavaş popüler olmaya başlayan CO₂ laser, 90'lı ve 2000'li yıllarda Cavitron Ultrasonic Surgical Aspirator (CUSA)'nın kullanıma girmesinden sonra hantal dizaynı, eklemli uygulama kolu gibi nedenlerden dolayı giderek gözden düştü (73). 2002 yılında Temelkuran ve ark. tarafından Nature dergisinde yayınlanan bir yazı, CO₂ laser teknolojisinde bir devrim niteliğindedeydi (75). Bu tarihten itibaren CO₂ laseri esnek kablolar ile kullanmak mümkün oldu.

Tekrar nöroşürjikal kullanımda yaygınlaşmaya başlayan CO₂ laserlerin güncel sistemlerinden olan OmniGuide (OmniGuide, Cambridge, Massachusetts, ABD) ile ilgili ilk geniş seri 2010 yılında Barrow Nörolojik Bilimler Enstitüsü'nden geldi (41). 45 hastalık (14 meningiom, 11 kavernom, 7 ependimom, 3



Şekil 4: Laserin nöroşürjikal kullanım alanları.

metastaz, 3 astrositom, 7 muhtelif lezyon) serilerinde laser kullanımı ile ilgili herhangi bir yan etki yaşanmadığını, laserin özellikle CUSA için çok sert olan fibroz lezyonlarda ve etrafta kritik fonksiyonel alanların (eloquent) olduğu lezyonlarda faydalı olduğunu, vasküler lezyonlarda yararlı olmadığını yayınladılar. Aynı ekibin 2013 yılında yayınladığı 23 hastalık kavernom (13 beyin sapı, 4 spinal kord, 4 noneloquent, 2 talamus) serisinde ise laserin eloquent bölgelerdeki kortisektomilerde ve kavernomun boyutunun küçültülüp etraf hemosiderin kaplı dokudan ayrılması esnasında faydalı olduğu, kalsifikasyon varlığında ve hemostaz sağlanmasında etkisiz olduğunu belirttiler (18). Straus ve ark. tarafından 2013 yılında yayınlanan bir çalışmada ise CUSA'nın çok sert yapıda olmalarından ötürü parçalayamadığı 2 adet meningiom ve 1 adet subependimom'un laser ile başarılı bir şekilde eksize edildiği belirtilmiş ve yine aynı çalışmada fiber optik kablolu CO₂ laser ilk kez bir aspiratör ile kombine edilerek cerrah bir elinde aspiratörlü laseri diğer eliyle de bipolar elektrokoter kullanabilmiştir (73). Bu yöntemle, CO₂ laserin çalışırken çıkardığı duman ve ıslak veya kanlı yüzeylerde çalışmaması gibi sorunlar bir miktar azaltılabilmektedir. Stanford Üniversitesi'nden Choudhri ve ark. yayınladığı çalışmada ise 58 kavernomun (30 beyin sapı, 26 supratentoryal, 2 intramedüller spinal) OmniGuide ile 57'si total 1'i parsiyel eksize edilmiş, gönderilen patoloji preparatlarında kavernom etrafındaki sağlam dokuda bipolar koagülasyon ile çıkarılan lezyonlara kıyasla daha az doku hasarı olduğunu gösterilmiştir (14). Yine aynı araştırmacılar, 2015 yılında OmniGuide kullanarak

interhemisferik yolla korpus kallozotomi yaptıkları 6 pediatrik hastayı yayınlamışlar (15) ve tüm hastaların düşme ataklarının (drop attacks) işlem sonrasında kesildiğini bildirmişlerdir. Schwartz ve Lekovic tarafından 2018 yılında yayınlanan yazı da ise 41 vestibüler schwannom hastası OmniGuide ile opere edilmiştir. Lasere bağlı herhangi bir komplikasyon gelişmemiştir ve özellikle sert tümörlerde laserin kullanımı yazarlar tarafından önerilmektedir (68). Vestibüler schwannom'ları içeren ve benzer sonuçlara ulaşan iki farklı çalışma daha vardır; bunlardan biri otorinolaringoloji uzmanlarınca yayınlanmış, orta kraniyal fossa yaklaşımıyla 20 hastanın opere edildiği bir seridir (67). Diğer ise 42 hastalık (8 hastada CO₂ Laser, 34 hastada Tulyum YAG (Tm:YAG) laser kullanılmıştır) bir seridir (51).

Endoskopik laser bisturiler

Nöroendoskopik prosedürlerde laser kullanımına ilk olarak argon (0,514 µm), potasyum-titanil-fosfat (KTP) (0,532 µm) ve daha sık olarak Nd:YAG laser (1,064 µm) ile sıklıkla koroid pleksus koagülasyonu yapılarak başlandı (82). Nd:YAG laserin sahip olduğu 1,064 µm dalga boyunda, kanın elektromanyetik emiliminin yüksek olması nedeniyle koagülasyon bu laserler ile başarılı bir şekilde yapılabiliyordu. Fakat bu dalga boyunda suyun elektromanyetik emiliminin düşük olması etrafa verilen termal enerjinin hasar yaratabilecek boyutta olmasına neden oluyordu. Bu nedenle bu laserler ile baziler arter gibi kritik yapıların etrafında işlem yapmak tehlike arz ediyordu. Bu sorun ilk olarak laser kateterlerinin uçları değiştirilerek aşılımaya

çalışıldı. Vandertop ve ark. Nd:YAG laseri, kendi dizaynları olan top şeklinde, ucu karbon partiküllerle kaplı kateter ile kullanarak endoskopik prosedürleri gerçekleştirmeye başladılar. Daha sonrasında ise bu işlemleri o dönem yeni üretilen diyot laser (0,810 μm) ile gerçekleştirdiler. Yayınladıkları 49 olguluk seride (%100 başarı oranıyla 33 endoskopik 3. ventrikülostomi (E3V), 9 kist fenestrasyonu, 6 kolloid kist rezeksiyonu, 1 septum pellucidum fenestrasyonu gerçekleştirdiler (82). 2004 yılında Devaux ve ark. yine özel kateterler ile Nd:YAG ve diyot laser kullanarak gerçekleştirdikleri, kalıcı bir komplikasyon gerçekleşmeyen fakat lasere bağlı 3 hastada kanama, 1 hastada geçici okülomotor palsi ve 1 hastada geçici duyu defisiti gerçekleşen 40 hastalık E3V serilerini yayınladılar (21).

Tulyum: YAG laser’in (2,013 μm) kullanıma başlanması nöroendoskopik uygulamalarda bir devrime yol açtı. Bu dalga boyunda suyun optik emilimi neredeyse CO₂ Laser kadar yüksekti. Bu durum, 1 mm altına hasar vermeyecek şekilde, keskin sınırlı ve kontrollü kesiler yapmayı mümkün kılıyordu. Kanın optik emiliminin de bu dalga boyunda yüksek olması kesi yapılırken aynı anda koagülasyon imkanı da veriyordu (Şekil 5A, B). Almanya Göttingen Üniversitesi’nden Ludwig ve ark. tarafından 2007 yılında yayınlanan 41 hastalık nöroendoskopik seride hiçbir mortalite ve morbidite görülmemiş olması bu laser tipinin giderek yaygınlaşmasına neden oldu (48). Bu laser tipinin kullanıldığı diğer serilerden Ebner ve ark.na ait olanında 44 hastada 1 asemptomatik sisternal kanama ve 1 kötüleşen okülomotor palsi haricinde komplikasyon görülmedi (24).



Son zamanlarda ilaca dirençli epilepsiye neden olan hipotalamik hamartomların tedavisinde diskonneksiyonun, en az rezeksiyon kadar etkili olduğunu gösteren birçok çalışma yayınlanmıştır (11). Calisto ve ark. tarafınca yayınlanmış olan çalışmada endoskopik diskonneksiyon yapılan 7 hastada Tm: YAG laser kullanılmış olup, 3. ay kontrolünde hiçbir hastada kalıcı bir defisit görülmediği izlenmiştir (11).

Tm: YAG laser endoskopik prosedürlerin yanında CO₂ Laser gibi ablatif amaçla da kullanılmaktadır. Passacantilli ve ark. yayınlamış oldukları seride meningiom cerrahisinde “debulking” esnasında Tm:YAG kullanılmıştır. Koagülasyon özelliğinin olması CUSA’ya karşı avantajı, duman çıkartması ise dezavantajı olarak görülmüştür (60).

Laser yardımcı mikroanastomoz (ELANA)

Eksimer laser yardımcı nonokluziv mikroanastomoz (Excimer laser-assisted nonocclusive anastomosis; ELANA; Elana, Inc., Columbia, Maryland, ABD) dev veya geleneksel yollarla tedavi edilemeyen anevrizmaların tedavisinde kullanılmak üzere geliştirilmiş bir tekniktir (46). Bu teknik; cerrahın, alıcı arteri kapatmadan ekstrakranial-intrakranial (EC-IC) veya intrakranial-intrakranial (IC-IC) by-pass yapabilmesine olanak sağlar. Böylelikle geçici arter kapatılmasına bağlı intraoperatif inme gibi komplikasyonlar önlenmiş olur. EC-IC bypasslarda yüksek akımlı bir by-pass elde edebilmek için greftin alıcı arterin geniş bir kısmına yani daha proksimaline bağlanması gerekir. Proksimal kısma anastomozda daha yüksek bir akım elde edilse de ana bir arteri proksimalden geçici klipelemek operasyon esnasında inme riskini de belirgin yükselmektedir (46).

Bu tekniğin çalışma prensibi bir “süperfişyal temporal arter-orta serebral arter” (STA-MCA) anastomozu üzerinden anlatılabilir: 1) İlk olarak “safen ven” gibi bir greft ven alınır. 2) Mikroşürüjikal yöntemlerle anevrizmanın distalinde kalan, en az 3 mm duvar kalınlığı olan alıcı artere ulaşılır. 3) Safen venin distal kısmına metal bir halka mikroşürüjikal yöntemlerle suture edilir. 4) Aynı halka alıcı arterin lateral duvarına suture edilir. 5) Eksimer laser kateteri (uç kısmının ortasında aspirasyon bölümü, kenarlarında daire şeklinde kesici bölüm bulunuyor) safen venin proksimalinden sokularak alıcı arterin metal halkanın içinde kalan lateral duvarına dayandırılır. 6) Önce 2 dakika boyunca aspirasyon yapıp kesilecek parçanın kateter



Şekil 5: A) Tulyum katkılı İ(Y)triyum Alüminyum Grena (Tm:YAG) laser (2,013 μm) (RevoLix jr.; LISA Laser Products OHG, Katlenburg-Lindau, Almanya). **B)** GlideTip™ küre şekilli saydam fiber ucu, fiberin çalışma kanalına yerleştirilirken çalışma kanalı ve fiber ucunun zedelenmesini engelleyecek özellikte yapılmıştır (Kırmızı ok).

ucuna yapışması sağlanır, sonra da laserin kesici kısmı aktive edilip lateral duvar parçası kesilir. 7) Aspirasyon hiç kesilmediği için kesilen parça alıcı arterin içine düşmez ve dışarı çıkartılır. 8) Safen veninin proksimali verici artere (STA) dikilir (46).

Bu teknik kullanılarak yayınlanan en geniş seri Vajkoczy’e ait ve 64 hasta içermektedir (80). Çalışmada morbidite ve mortalite açısından geleneksel yöntemler ile benzer sonuçlar elde edilmiştir. Yine 34 hastalı benzer bir çalışma Tulleken ve grubu tarafınca yapılmış ve benzer sonuçlar elde edilmiştir (81).

2- Laser ile indüklenmiş termal terapi (LITT)

LITT tekniğinin temelinde stereotaksik yöntemler yatar. Hastaya manyetik rezonans (MR) görüntüleme uyumlu bir kafa çerçevesi (frame) takıldıktan sonra lokal anestezi ile küçük bir burr hole açılır ve ince bir laser kablosu önceden belirlenen koordinatlara yerleştirilir. Termal hasarın monitörizasyonu MR termometre yöntemiyle yapılır. Gerçek zamanlı olarak hasta MR cihazının içerisindeyken, bilgisayar modelleri vasıtasıyla beyin ısı değişimi monitörize edilip tahmini hücre ölümü ile korele edilir. Breen ve ark. bu tahminlerin özgülüğünü %98,1, duyarlılığını %75,8 olarak hesaplamışlardır (1).

Şu an halihazırda iki adet sistem rutin kullanıma girmiştir; 1) NeuroBlate (Monteris Medical Corp., Plymouth, Minnesota, ABD) 2) Visualase (Medtronic, plc., Dublin, İrlanda). NeuroBlate sisteminde; Nd:YAG laser (1064 nm) kullanılır, kateter ucunda gaz ile soğutma sistemi sayesinde koagülasyon engellenir ve kateter derinliği ve yönü robotik olarak kontrol edilir. Visualase sisteminde ise, 980 nm diyot laser kullanılır ve kateter ucu soğutması devir daim eden steril salin ile yapılır.

Bu iki sistemin kullanıldığı patolojiler aşağıda ayrı başlıklar olarak ele alınmıştır:

Epilepsi

İlaça dirençli epilepsiye neden olan lezyonlar bu yöntem ile başarılı bir şekilde tedavi edilebilmektedir. Şu ana kadar tedavi edilen lezyonlar; hipokampal skleroz, kortikal displazi, tüberler, periventriküler nodüler heterotopi, hipotalamik hamartom ve kavernoöz malformasyondur (10). Lezyonun eşlik etmediği epilepsilerde de bu yöntem ile başarılı sonuçlar alınmıştır.

LITT kullanılarak tedavi edilen mezial temporal lob epilepsileri ile ilgili 2014 yılından itibaren şu ana kadar 4 büyük seri yayınlanmıştır (10, 40, 83, 85). Toplam opere edilen 45 hastadan 22 tane lezyonun eşlik ettiği epilepsisi olan (%48) ve 1 tane eşlik etmediği epilepsisi olan hasta (%2) 6. ayda Engel Klas 1 (tamamen nöbetsiz) duruma gelmişlerdir. McCracken ve ark. lateral temporal lob yerleşimli 4 adet kaverno hastasına bu tedaviyi uygulayıp %100 Engel Klas 1 sonuç almışlardır (52).

Ekstratemporal epilepsisi olan hastalardan, hipotalamik hamartomlarda 2 seride toplam 21 hastadan 18’inde (%85) Engel Klas 1’e ulaşılmıştır (22, 84). Bu oran periventriküler nodüler heterotopi’de 4/7 (%57) (10, 26, 77); fokal kortikal displazi’de 5/12 (%41) (10, 47); ganglioglioma’da 2/2 (%100) (47); tüberoz sklerozda 2/4 (%50)’dir (47).

Bu teknikte temporal lob epilepsileri için görülen en sık komplikasyon görme bozukluğudur (%5-29). Bunu sırasıyla

kalıcı baş ağrısı (%20), kanama (%5), kraniyal sinir defisiti (%5) ve duyu durum kötüleşmesi (%5) izlemektedir (10).

Nöroonkoloji

Gliomalar

Jethwa ve ark. tarafından 2012 yılında yayınlanan, tekniği çok detaylı olarak anlattıkları makalede farklı patolojilerde tümörleri olan 20 hastaya Visualase sistemi ile 33 LITT işlemi yapılmış olup, ortalama $7,0 \pm 9,0$ cm³ tümör irreversibl olarak eksize edilmiştir. Toplam 4 hastada komplikasyon gelişmiştir (1 kanama, 1 dirençli ödem, 1 diabetes insipidus, 1 prob yerleştirme sorunu) (36).

Sloan ve ark. tarafınca yayınlanan 10 hastalık nüks glioblastom serisinde ise NeuroBlate sistemi ile opere edilen hastalarda ortalama %78 \pm 12 tümör hacmi rezeke edilmiş olup, post-LITT ortalama sağ kalım süresi 316 gündür. Üç hastada nörolojik düzelleme gözlenirken, 6 hastada stabil kalmış ve 1 hastada kötüleşme izlenmiştir (69). Mohammadi ve ark.na ait seride yeni tanı ve reküren 34 yüksek dereceli gliom hastası NeuroBlate yöntemiyle opere edilmiştir. Progresyonsuz ortalama sağkalım süresi 5,1 ay olarak izlenmiştir ve ablasyon miktarı ile progresyonsuz sağkalım arasında ilişki olduğu gösterilmiştir (55).

Patel ve ark.nın 102 hastanın 87’sinin tümör olduğu LITT serisinde; ortalama yoğun bakım yatış süresinin 1,8 gün, hastanede kalış süresinin 3,6 gün olduğu, çoğu geçici olmak üzere toplam 27 hastada morbidite geliştiği yayınlanmıştır (61).

Barnett ve ark. tarafından tüm bu seriler değerlendirilerek yapılan meta-analizde; LITT’de rezeksiyon genişliğinin %85,4, kraniyotomide %77 olduğu, komplikasyon oranının LITT’de %5,7, kraniyotomide ise %13,8 olduğu bulunmuştur (5).

Intrakraniyal Metastazlar

Carpentier ve ark. tarafından 2008 yılında yayınlanan ilk seride 4 hastada toplam 6 metastatik tümör LITT ile tedavi edilmiştir (12). Komplikasyon olmamış ve takipte ablasyon bölgesinde nüks izlenmemiştir. Aynı ekibin 2011 yılında yayınlanan ikinci serisinde yine takipte ablasyon bölgesinde nüks olmamıştır (13). Ortalama sağkalım süresi 19,8 aydır. Iyer ve ark., yayınladıkları olgu takdiminde motor korteks üzerinde stereotaktik radyocerrahiye (SRS) dirençli bir metastatik odağı LITT ile tedavi ettiğini ve 6. ayda herhangi bir komplikasyon olmadığını veya nüks görülmediğini belirtmiştir (32). LITT’in bu endikasyondaki en büyük avantajlarından biri total radyasyon maruziyet dozuna benzer bir total ısı maruziyeti dozunun olmayışıdır. Bu nedenle birden çok lezyona aynı anda uygulanabilmektedir. Fakat çok büyük lezyonlara veya çok sayıda lezyona uygulanması klinik olarak anlamlı ödeme yol açabilmektedir (4). Bu nedenle 3 cm den büyük lezyonlarda tedavi uygulanacağı zaman tümörün cinsi ve lokalizasyonunun ödem açısından göz önünde bulundurulması önerilmektedir (31).

Radyasyon Nekrozu

Radyasyon nekrozunun LITT ile ilk başarı tedavisi Rahmathulla ve ark. tarafınca yayınlanmıştır (63). Hastanın semptomları tedaviden 7 hafta sonra tamamen geçmiştir. Smith ve ark.nın yayınladıkları 25 hastalık seri bu endikasyon için şu

ana kadar yayınlanmış en geniş seridir (70). LITT'in hem radyasyon nekrozunun tedavisinde hem nöks metastatik lezyonların tedavisinde kullanılması, bu iki durumdan biriyle karşılaşıldığında, ikisi arasında ayırıcı tanı yapmayı bir ölçüde gereksiz kılmaktadır. Çünkü birbirinden ayrılması zor bu iki durumun da ortak tedavisi olarak LITT kullanılabilir ve böyle bir durumda tanı koymaktan ziyade direkt LITT ile zaman kazanılabilir (4). Rao ve ark. SRS sonrası hem nöks metastazı hem radyasyon nekrozu olan 16 hastalık serilerinde 24 haftalık takipte %75,8 lokal kontrol sağlamışlardır (7).

Pediyatrik Tümörler

LITT ile tedavi edilmiş ilk pediyatrik beyin tümörü yayını 2011 yılında yayınlandı. Supratentoryel primitif nöroektodermal tümörü olan hasta, postoperatif 6.ayda semptomlarından tama yakın oranda kurtulmuştu (35). Diğer yazılarda sunulan patolojiler arasında; subependimal dev hücreli astrositom, pilositik astrositom, ependimom, rekürren medulloblastom, koroid pleksus ksantogranulomu ve gangliogliom bulunmaktadır (19,78).

LITT Komplikasyonları

LITT minimal invazif bir tedavi yöntemi olmasına karşın komplikasyonları olan bir tedavi yöntemidir. İşlem esnasında vasküler hasara bağlı hematoma olabileceği gibi, tedavi esnasında MR ile termal monitörizasyona rağmen termal hasar oluşma ihtimali vardır. Tedavi sonrası dönemde genelde steroid ile çözülen ödem oluşabilir. Bunların haricinde enfeksiyon ve nöbet riski açık cerrahiye kıyasla az da olsa mevcuttur (7).

3-Laser fotodinamik terapi

Laser Fotodinamik Terapi'de hastaya ilk olarak sadece tümör hücrelerinde biriken, sağlıklı hücrelerde birikmeyen bir fotoduyarlayıcı madde [porfirin, m-tetrahidroksifenilklorin (temoporfin), 5-aminolevulinik asit (5-ALA), boronlanmış porfirin, talaporfin sodyum vb.] verilmektedir. Verilen fotoduyarlayıcı maddeye uygun emilim dalga boyunda ışık enerjisi verildiğinde bu madde yüksek enerjili duruma geçmektedir. Tekrar dinlenme haline dönerken ise dışarıya bir adet foton salmaktadır. Bu foton oksijeni tekli hale getirmekte ve böylelikle oksijenin tekli formunun hücreye zarar vermesini sağlamaktadır (3).

1980 yılında Perria ve ark. tarafınca yayınlanan 8 hastalık seride fotoduyarlayıcı olarak porfimer sodyum kullanmış olup, ortalama sağ kalım süresi 6,9 ay olmuştur (62). Yine porfimer sodyum kullanılarak tedavi edilen ve Stylli tarafından 2005 yılında yayınlanan 145 hastada, yanısıra 2006 yılında Muller tarafından yayınlanan 96 hastada, ortalama sağ kalım süreleri sırasıyla 14,3 ve 7,6 ay olmuştur (56,74). Kullanılan sistemin pahalı oluşu ve kullanılan fotoduyarlayıcı porfimer sodyum'un selektivitesinin düşük olması bu tedavi protokolünün yaygınlaşmasını engellemiştir. Talaporfin sodyum'un kullanıma girmesi selektivite sorununu büyük ölçüde gidermiş ve daha iyi klinik sonuçlar alınmasını sağlamıştır. Bu maddeyi kullanarak tedavi edilen hastalardan Akimoto ve ark. tarafından yayınlanan 14 hastalık seride ortalama sağ kalım süresi 26 ay, Muragaki ve ark. tarafından yayınlanan 22 hastalık seride ise 27,9 ay olarak bulunmuştur (2,57).

4- Spinal nöroşirürjide laser uygulamaları

Perkütan laser disk dekompresyonu

Perkütan Laser Disk Dekompresyonu (PLDD) ilk olarak 1987 yılında Choy ve ark. tarafından tanımlanmıştır (16). Minimal invazif bir yöntem olan PLDD'de hasta prone veya lateral dekübit pozisyonunda konumlandırılır. Floroskopi eşliğinde lokal anestezi altında 18 G spinal iğne Kambin üçgeninden geçerek intervertebral disk alanına yerleştirilir. İğne içinden geçirilen optik kablolar vasıtasıyla laser kullanılarak nükleus pulposus içeriğindeki su buharlaştırılır ve immünomodulator bir etki oluşturulur (7). Choy bu işlem için ilk olarak Nd:YAG laser (1,064 µm) kullanmıştır. Daha sonrasında Davis KTP laserin de aynı endikasyon için en az Nd:YAG laser kadar etkili olduğunu göstermiştir (20). Bu iki devamlı laser sisteminin haricinde, Holmiyum:YAG (Ho:YAG) ile aralıklı (pulsed) laser uygulaması yapıp etraf dokuların termal hasar görme riski azaltılabilir.

Radiküler ağrıda PLDD'nin başarı şansı %70-89 olarak gösterilmiştir (17,29,30). Turkish Neurosurgery'de yayınlanan Erbaş ve ark.'a ait 197 hastalık seride PLDD sonrası açık cerrahiye giden hasta oranı %12,7 olarak bulunmuştur (25).

Brouwer ve ark. tarafından yapılan randomize kontrollü çalışmada, spinal kanalın çapının üçte birinden küçük diski olan ve siyatik ağrı tarif eden 115 hasta randomize olarak PLDD ve açık cerrahi gruba atanmışlardır. Açık cerrahide 2 yıllık takipte nöks oranı %21, PLDD'de %52 olarak bulunmuştur. Yazar cerrahiye gitmesi gerekirken PLDD'den fayda gören %48'lik hasta grubunun başarı olarak görülmesi gerektiğini, PLDD'nin ilk tedavi olarak denendikten sonra başarısızlık durumunda hastanın açık cerrahiye yönlendirilmesi gerektiğini belirtmiştir (9). Ayrıca intervertebral diske lazer ablasyon uygulamasının, disk dejenerasyonunu hızlandırabileceği göz önünde bulundurulmalıdır.

Epiduroskopik Laser Nöral Dekompresyon

Epiduroskopik Laser Nöral Dekompresyon (ELND) tedavisinde lokal anestezi altında floroskopi yardımıyla Tuohy iğnesi ile sakral hiatusdan girildikten sonra, bir epiduroskop ile epidural alana ulaşılır. Epiduroskopun çalışma kanallarından birinden lasere ait fiber optik kablo gönderilir. Laser yardımıyla fibröz bantlar kesilebilir ve protrüde disk materyaline ablasyon yapılabilir (37,38). Jo ve ark.nın yaptıkları çalışmada kronik bel ağrısı veya radikülopati nedeniyle ELND yapılan hastaların memnuniyet oranı %85 olarak bulunmuştur (39). Aynı ekip migre olan diskler için yapılan ELND sonrasında da başarılı sonuçlar almışlardır (58). Yakın zamanda spinal kistlerin ELND ile tedavisinin mümkün olduğunu gösteren bir teknik rapor yayınlanmıştır (42).

5- Dura rekonstrüksiyonu için laser doku yapıştırma

Bu işlemde, albümin gibi bir madde dura defektinin üzerine konular ve laser enerjisinin ürettiği ısı ile albümin ve dura arasında bir bağ oluşması sağlanır. Literatürde CO₂ laser kullanılarak yapılan başarılı hayvan çalışmaları mevcuttur (27, 89).

6- Laser ile nöroşürüjideki diğer terapötik uygulamalar

Sinir rejenerasyonu

Siçanlarda yapılan deneysel çalışmalarda düşük enerji laserler ile fotomodülasyon ile sinir rejenerasyonun hızlandığını gösteren çalışmalar mevcuttur (65). Rosso ve ark. tarafından yapılan yakın zamandaki derlemede bu konuyla ilgili 26 deneysel hayvan çalışması değerlendirilmiştir (65). Bu çalışmalarda kullanılan dalga boyları 632,8 ile 904 nm arasındadır. Terapi sonrası fonksiyon artışı olduğunu gösteren çalışmalar olduğu gibi, laserin sadece myelin miktarını artırdığını, fonksiyona etki etmediğini gösteren çalışmalar da vardır (65). Tezcan ve ark. tarafından yapılan 34 hastalık kontrol gruplu çalışmada; düşük enerjili laser tedavisi yapılan karpal tünel sendromu olan hastalarda, atel tedavisi yapılan kontrol grubuna göre anlamlı semptom azalması ve fonksiyon artışı tespit edilmiştir (76).

Transkraniyal laser terapi (TLT)

TLT'de kızılötesine yakın dalga boyundaki laser ışını skalp ve kafatasını geçip az bir miktarda kortekse ulaşmaktadır. Laser ışını kortekste pozitif nöromodulator etkiler oluşturur (30). İnme tedavisinde siçanlardaki ilk başarılı modelden sonra 2007 yılında ilk kez konuyla ilgili bir kontrollü klinik çalışma yapılmıştır (45,59). NeuroThera Laser Sistemi (ProThera, Inc, NV, ABD) kullanılarak yapılan ilk kontrollü çalışma olan "NeuroThera Effectiveness and Safety Trial (NEST-1)" çalışmasında 120 inme hastanın 79'u aktif olarak ilk 24 saat içinde tedavi edilmiştir. Çalışma sonucunda bu tedavi yöntemi güvenli ve etkili bulunmuştur (45). Altı yüz altmış hastalı NEST-2 ve 1000 hastalı NEST-3'de ise tedavinin güvenli olduğu fakat anlamlı klinik bir yarar sağlamadığı gösterilmiştir (90, 91).

Yao ve ark. tarafından yapılan çalışmada travmatik beyin hasarı nedeniyle TLT uygulanan 13 hastada kognitif fonksiyonlarda düzelme izlendiği belirtilmiştir (87). Bu endikasyonların haricinde TLT Alzheimer Hastalığı, Parkinson Hastalığı ve amiyotrofik lateral skleroz gibi hastalıkların tedavisinde de deneysel olarak kullanılmaktadır (53,54,79).

■ SONUÇ

Laser teknolojisi her geçen gün biraz daha gelişmekte, yeni kullanım alanları doğmakta ve var olan kullanım alanları genişlemektedir. Bu ilerlemeden nöroşürüj uygulamaları da etkilenmekte ve nöroşürüjyenler için daha etkili ve daha güvenli cerrahi yapabilmeye, hastalıklara tanı koyabilmeye ve tedavi edebilmeye imkan sağlayan yardımcı cihazlar ortaya çıkmaktadır.

■ KAYNAKLAR

1. Ahuja CS, Nori S, Tetreault L, Wilson J, Kwon B, Harrop J, Choi D, Fehlings MG: Traumatic spinal cord injury-repair and regeneration. *Neurosurgery* 80:S9-S22, 2017
2. Akimoto J, Haraoka J, Aizawa K: Preliminary clinical report on safety and efficacy of photodynamic therapy using talaporfin sodium for malignant gliomas. *Photodiagnosis Photodyn Ther* 9:91-99, 2012

3. Akimoto J: Photodynamic therapy for malignant brain tumors. *Neurologia Medico-Chirurgica* 56:151-157, 2016
4. Ashraf O, Patel NV, Hanft S, Danish SF: Laser-induced thermal therapy in neuro-oncology: A review. *World Neurosurgery* 112:166-177, 2018
5. Barnett GH, Voigt JD, Alhuwalia MS: A systematic review and meta-analysis of studies examining the use of brain laser interstitial thermal therapy versus craniotomy for the treatment of high-grade tumors in or near areas of eloquence: An examination of the extent of resection and major complication rates associated with each type of surgery. *Stereotact Funct Neurosurg* 94:164-173, 2016
6. Beck OJ: Use of the Nd-YAG laser in neurosurgery. *Neurosurg Rev* 7:151-157, 1984
7. Belykh E, Yagmurlu K, Martirosyan NL, Lei T, Izadyazdanabadi M, Malik KM, Byvaltsev VA, Nakaji P, Preul MC: Laser application in neurosurgery. *Surg Neurol Int* 8:274, 2017
8. Bown SG: Phototherapy in tumors. *World J Surg* 7:700-709, 1983
9. Brouwer PA, Brand R, van den Akker-van Marle ME, Jacobs WC, Schenk B, van den Berg-Huijsmans AA, Koes BW, Arts MA, van Buchem MA, Peul WC: Percutaneous laser disc decompression versus conventional microdiscectomy for patients with sciatica: Two-year results of a randomised controlled trial. *Interv Neuroradiol* 23:313-324, 2017
10. Brown MG, Drees C, Nagae LM, Thompson JA, Ojemann S, Abosch A: Curative and palliative MRI-guided laser ablation for drug-resistant epilepsy. *J Neurol Neurosurg Psychiatry* 89:425-433, 2018
11. Calisto A, Dorfmueller G, Fohlen M, Bulteau C, Conti A, Delalande O: Endoscopic disconnection of hypothalamic hamartomas: Safety and feasibility of robot-assisted, thulium laser-based procedures. *J Neurosurg Pediatr* 14(6):563-572, 2014
12. Carpentier A, McNichols RJ, Stafford RJ, Itzcovitz J, Guichard JP, Reizine D, Delalogue S, Vicaut E, Payen D, Gowda A, George B: Real-time magnetic resonance-guided laser thermal therapy for focal metastatic brain tumors. *Neurosurgery* 63:ONS21-28; discussion ONS28-29, 2008
13. Carpentier A, McNichols RJ, Stafford RJ, Guichard JP, Reizine D, Delalogue S, Vicaut E, Payen D, Gowda A, George B: Laser thermal therapy: Real-time MRI-guided and computer-controlled procedures for metastatic brain tumors. *Lasers Surg Med* 43:943-950, 2011
14. Choudhri O, Karamchandani J, Gooderham P, Steinberg GK: Flexible omnidirectional carbon dioxide laser as an effective tool for resection of brainstem, supratentorial, and intramedullary cavernous malformations. *Neurosurgery* 10 Suppl 1:34-4; discussion 43-45, 2014
15. Choudhri O, Lober RM, Camara-Quintana J, Yeom KW, Guzman R, Edwards MS: Carbon dioxide laser for corpus callosotomy in the pediatric population. *J Neurosurg Pediatr* 15(3):321-327, 2015
16. Choy DS, Case RB, Fielding W, Hughes J, Liebler W, Ascher P: Percutaneous laser nucleolysis of lumbar disks. *The New England Journal of Medicine* 317:771-772, 1987

17. Choy DS: Percutaneous laser disc decompression: A 17-year experience. *Photomed Laser Surg* 22:407-410, 2004
18. Consiglieri GD, Killory BD, Germain RS, Spetzler RF: Utility of the CO₂ laser in the microsurgical resection of cavernous malformations. *World Neurosurgery* 79:714-718, 2013
19. Dadey DY, Kamath AA, Leuthardt EC, Smyth MD: Laser interstitial thermal therapy for subependymal giant cell astrocytoma: Technical case report. *Neurosurg Focus* 41:E9, 2016
20. Davis JK: Early experience with laser disc decompression. A percutaneous method. *J Fla Med Assoc* 79:37-39, 1992
21. Devaux BC, Joly LM, Page P, Nataf F, Turak B, Beuvon F, Trystram D, Roux FX: Laser-assisted endoscopic third ventriculostomy for obstructive hydrocephalus: Technique and results in a series of 40 consecutive cases. *Lasers Surg Med* 34:368-378, 2004
22. Du VX, Gandhi SV, Rekate HL, Mehta AD: Laser interstitial thermal therapy: A first line treatment for seizures due to hypothalamic hamartoma? *Epilepsia* 58 Suppl 2:77-84, 2017
23. Dunn AK, Bolay H, Moskowitz MA, Boas DA: Dynamic imaging of cerebral blood flow using laser speckle. *J Cereb Blood Flow Metab* 21:195-201, 2001
24. Ebner FH, Nagel C, Tatagiba M, Schuhmann MU: Efficacy and versatility of the 2-micron continuous wave laser in neuroendoscopic procedures. *Acta Neurochir Suppl* 113:143-147, 2012
25. Erbas YC, Pusat S, Erdogan E: Percutaneous laser disc decompression: Retrospective analysis of 197 cases and review of the literature. *Turk Neurosurg* 25:766-770, 2015
26. Esquenazi Y, Kalamangalam GP, Slater JD, Knowlton RC, Friedman E, Morris SA, Shetty A, Gowda A, Tandon N: Stereotactic laser ablation of epileptogenic periventricular nodular heterotopia. *Epilepsy Res* 108:547-554, 2014
27. Forer B, Vasilev T, Gil Z, Brosh T, Kariv N, Katzir A, Fliss DM: CO₂ laser fascia to dura soldering for pig dural defect reconstruction. *Skull Base* 17:17-23, 2007
28. Franck P, Henderson PW, Rothaus KO: Basics of lasers: History, physics, and clinical applications. *Clin Plast Surg* 43:505-513, 2016
29. Gangi A, Basile A, Buy X, Alizadeh H, Sauer B, Bierry G: Radiofrequency and laser ablation of spinal lesions. *Semin Ultrasound CT MR* 26:89-97, 2005
30. Hashmi JT, Huang YY, Osmani BZ, Sharma SK, Naeser MA, Hamblin MR: Role of low-level laser therapy in neurorehabilitation. *PM R* 2:S292-305, 2010
31. Hawasli AH, Kim AH, Dunn GP, Tran DD, Leuthardt EC: Stereotactic laser ablation of high-grade gliomas. *Neurosurg Focus* 37:E1, 2014
32. Iyer A, Halpern CH, Grant GA, Deb S, Li GH: Magnetic resonance-guided laser-induced thermal therapy for recurrent brain metastases in the motor strip after stereotactic radiosurgery. *Cureus* 8:e919, 2016
33. Jenkins SD, Sepka RS, Barwick WJ, Serafin D, Klitzman B: Routine clinical use of laser Doppler flowmeter to monitor free tissue transfer: Preliminary results. *J Reconstr Microsurg* 3:281-283, 1987
34. Jermyn M, Desroches J, Aubertin K, St-Arnaud K, Madore WJ, De Montigny E, Guiot MC, Trudel D, Wilson BC, Petrecca K, Leblond F: A review of Raman spectroscopy advances with an emphasis on clinical translation challenges in oncology. *Phys Med Biol* 61:R370-R400, 2016
35. Jethwa PR, Lee JH, Assina R, Keller IA, Danish SF: Treatment of a supratentorial primitive neuroectodermal tumor using magnetic resonance-guided laser-induced thermal therapy. *J Neurosurg Pediatr* 8:468-475, 2011
36. Jethwa PR, Barrese JC, Gowda A, Shetty A, Danish SF: Magnetic resonance thermometry-guided laser-induced thermal therapy for intracranial neoplasms: Initial experience. *Neurosurgery* 71:133-144; discussion 144-145, 2012
37. Jo DH, Yang HJ, Kim JJ: Approach for epiduroscopic laser neural decompression in case of the sacral canal stenosis. *Korean J Pain* 26:392-395, 2013
38. Jo DH, Yang HJ: The survey of the patient received the epiduroscopic laser neural decompression. *Korean J Pain* 26:27-31, 2013
39. Jo DH, Kim ED, Oh HJ: The comparison of the result of epiduroscopic laser neural decompression between FBSS or not. *Korean J Pain* 27:63-67, 2014
40. Kang JY, Wu C, Tracy J, Lorenzo M, Evans J, Nei M, Skidmore C, Mintzer S, Sharan AD, Sperling MR: Laser interstitial thermal therapy for medically intractable mesial temporal lobe epilepsy. *Epilepsia* 57:325-334, 2016
41. Killory BD, Chang SW, Wait SD, Spetzler RF: Use of flexible hollow-core CO₂ laser in microsurgical resection of CNS lesions: Early surgical experience. *Neurosurgery* 66:1187-1192, 2010
42. Kim SK, Lee BH, Song MB, Lee SC: A novel technique for managing symptomatic spinal cysts using epiduroscopic neural laser decompression: Technical note and preliminary results. *J Orthop Surg Res* 13:136, 2018
43. Koljenovic S, Schut TB, Vincent A, Kros JM, Puppels GJ: Detection of meningioma in dura mater by Raman spectroscopy. *Anal Chem* 77:7958-7965, 2005
44. Krafft C, Sobottka SB, Schackert G, Salzer R: Near infrared Raman spectroscopic mapping of native brain tissue and intracranial tumors. *Analyst* 130:1070-1077, 2005
45. Lampl Y, Zivin JA, Fisher M, Lew R, Welin L, Dahlof B, Borenstein P, Andersson B, Perez J, Caparo C, Ilic S, Oron U: Infrared laser therapy for ischemic stroke: A new treatment strategy: results of the NeuroThera Effectiveness and Safety Trial-1 (NEST-1). *Stroke* 38:1843-1849, 2007
46. Langer DJ, Vajkoczy P: ELANA: Excimer Laser-Assisted Nonocclusive Anastomosis for extracranial-to-intracranial and intracranial-to-intracranial bypass: A review. *Skull Base* 15:191-205, 2005
47. Lewis EC, Weil AG, Duchowny M, Bhatia S, Ragheb J, Miller I: MR-guided laser interstitial thermal therapy for pediatric drug-resistant lesional epilepsy. *Epilepsia* 56:1590-1598, 2015
48. Ludwig HC, Kruschat T, Knobloch T, Teichmann HO, Rostasy K, Rohde V: First experiences with a 2.0-microm near infrared laser system for neuroendoscopy. *Neurosurg Rev* 30:195-201; discussion 201, 2007

49. Martirosyan NL, Georges J, Eschbacher JM, Cavalcanti DD, Elhadi AM, Abdelwahab MG, Scheck AC, Nakaji P, Spetzler RF, Preul MC: Potential application of a handheld confocal endomicroscope imaging system using a variety of fluorophores in experimental gliomas and normal brain. *Neurosurg Focus* 36:E16, 2014
50. Martirosyan NL, Georges J, Eschbacher JM, Belykh E, Carotenuto A, Spetzler RF, Nakaji P, Preul MC: Confocal scanning microscopy provides rapid, detailed intraoperative histological assessment of brain neoplasms: Experience with 106 cases. *Clinical Neurology and Neurosurgery* 169:21-28, 2018
51. Mastronardi L, Cacciotti G, Scipio ED, Parziale G, Roperto R, Tonelli MP, Carpineta E: Safety and usefulness of flexible hand-held laser fibers in microsurgical removal of acoustic neuromas (vestibular schwannomas). *Clinical Neurology and Neurosurgery* 145:35-40, 2016
52. McCracken DJ, Willie JT, Fernald BA, Saindane AM, Drane DL, Barrow DL, Gross RE: Magnetic resonance thermometry-guided stereotactic laser ablation of cavernous malformations in drug-resistant epilepsy: Imaging and clinical results. *Oper Neurosurg (Hagerstown)* 12:39-48, 2016
53. Meng C, He Z, Xing D: Low-level laser therapy rescues dendrite atrophy via upregulating BDNF expression: Implications for Alzheimer’s disease. *J Neurosci* 33:13505-13517, 2013
54. Moges H, Vasconcelos OM, Campbell WW, Borke RC, McCoy JA, Kaczmarczyk L, Feng J, Anders JJ: Light therapy and supplementary Riboflavin in the SOD1 transgenic mouse model of familial amyotrophic lateral sclerosis (FALS). *Lasers Surg Med* 41:52-59, 2009
55. Mohammadi AM, Hawasli AH, Rodriguez A, Schroeder JL, Laxton AW, Elson P, Tatter SB, Barnett GH, Leuthardt EC: The role of laser interstitial thermal therapy in enhancing progression-free survival of difficult-to-access high-grade gliomas: A multicenter study. *Cancer Med* 3:971-979, 2014
56. Muller PJ, Wilson BC: Photodynamic therapy of brain tumors—a work in progress. *Lasers Surg Med* 38:384-389, 2006
57. Muragaki Y, Akimoto J, Maruyama T, Iseki H, Ikuta S, Nitta M, Maebayashi K, Saito T, Okada Y, Kaneko S, Matsumura A, Kuroiwa T, Karasawa K, Nakazato Y, Kayama T: Phase II clinical study on intraoperative photodynamic therapy with talaporfin sodium and semiconductor laser in patients with malignant brain tumors. *Journal of Neurosurgery* 119:845-852, 2013
58. Oh J, Jo D: Epiduroscopic laser neural decompression as a treatment for migrated lumbar disc herniation: Case series. *Medicine (Baltimore)* 97:e0291, 2018
59. Oron A, Oron U, Chen J, Eilam A, Zhang C, Sadeh M, Lampl Y, Streeter J, DeTaboada L, Chopp M: Low-level laser therapy applied transcranially to rats after induction of stroke significantly reduces long-term neurological deficits. *Stroke* 37:2620-2624, 2006
60. Passacantilli E, Anichini G, Lapadula G, Salvati M, Lenzi J, Santoro A: Assessment of the utility of the 2-micro thulium laser in surgical removal of intracranial meningiomas. *Lasers Surg Med* 45:148-154, 2013
61. Patel P, Patel NV, Danish SF: Intracranial MR-guided laser-induced thermal therapy: Single-center experience with the Visualase thermal therapy system. *Journal of Neurosurgery* 125:853-860, 2016
62. Perria C, Capuzzo T, Cavagnaro G, Datti R, Francaviglia N, Rivano C, Tercero VE: Fast attempts at the photodynamic treatment of human gliomas. *J Neurosurg Sci* 24:119-129, 1980
63. Rahmathulla G, Recinos PF, Valerio JE, Chao S, Barnett GH: Laser interstitial thermal therapy for focal cerebral radiation necrosis: A case report and literature review. *Stereotact Funct Neurosurg* 90:192-200, 2012
64. Rosomoff HL, Carroll F: Reaction of neoplasm and brain to laser. *Arch Neurol* 14:143-148, 1966
65. Rosso MPO, Buchaim DV, Kawano N, Furlanette G, Pomini KT, Buchaim RL: Photobiomodulation therapy (PBMT) in peripheral nerve regeneration: A systematic review. *Bioengineering (Basel)* 5(2): E44, 2018
66. Sankar T, Delaney PM, Ryan RW, Eschbacher J, Abdelwahab M, Nakaji P, Coons SW, Scheck AC, Smith KA, Spetzler RF, Preul MC: Miniaturized handheld confocal microscopy for neurosurgery: Results in an experimental glioblastoma model. *Neurosurgery* 66:410-417; discussion 417-418, 2010
67. Scheich M, Ginzkey C, Harnisch W, Ehrmann D, Shehata-Dieler W, Hagen R: Use of flexible CO(2) laser fiber in microsurgery for vestibular schwannoma via the middle cranial fossa approach. *Eur Arch Otorhinolaryngol* 269:1417-1423, 2012
68. Schwartz MS, Lekovic GP: Use of a flexible hollow-core carbon dioxide laser for microsurgical resection of vestibular schwannomas. *Neurosurg Focus* 44:E6, 2018
69. Sloan AE, Ahluwalia MS, Valerio-Pascua J, Manjila S, Torchia MG, Jones SE, Sunshine JL, Phillips M, Griswold MA, Clampitt M, Brewer C, Jochum J, McGraw MV, Diorio D, Ditz G, Barnett GH: Results of the NeuroBlate System first-in-humans Phase I clinical trial for recurrent glioblastoma: Clinical article. *Journal of Neurosurgery* 118:1202-1219, 2013
70. Smith CJ, Myers CS, Chapple KM, Smith KA: Long-term follow-up of 25 cases of biopsy-proven radiation necrosis or post-radiation treatment effect treated with magnetic resonance-guided laser interstitial thermal therapy. *Neurosurgery* 79 Suppl 1:S59-S72, 2016
71. Stellar S, Polanyi TG, Bredemeier HC: Experimental studies with the carbon dioxide laser as a neurosurgical instrument. *Med Biol Eng* 8:549-558, 1970
72. Stewart N, Lim AC, Lowe PM, Goodman G: Lasers and laser-like devices: Part one. *Australas J Dermatol* 54:173-183, 2013
73. Straus D, Moftakhar R, Fink Y, Patel D, Byrne RW: Application of novel CO2 laser-suction device. *J Neurol Surg B Skull Base* 74:358-363, 2013
74. Stylli SS, Kaye AH, MacGregor L, Howes M, Rajendra P: Photodynamic therapy of high grade glioma - long term survival. *J Clin Neurosci* 12:389-398, 2005
75. Temelkuran B, Hart SD, Benoit G, Joannopoulos JD, Fink Y: Wavelength-scalable hollow optical fibres with large photonic bandgaps for CO2 laser transmission. *Nature* 420:650-653, 2002

76. Tezcan S, Ulu Ozturk F, Uslu N, Nalbant M, Umit Yemisci O: Carpal tunnel syndrome: Evaluation of the effects of low-level laser therapy with ultrasound strain imaging. *J Ultrasound Med* 2018 (Epub ahead of print)
77. Thompson SA, Kalamangalam GP, Tandon N: Intracranial evaluation and laser ablation for epilepsy with periventricular nodular heterotopia. *Seizure* 41:211-216, 2016
78. Tovar-Spinoza Z, Choi H: Magnetic resonance-guided laser interstitial thermal therapy: Report of a series of pediatric brain tumors. *J Neurosurg Pediatr* 17:723-733, 2016
79. Trimmer PA, Schwartz KM, Borland MK, De Taboada L, Streeter J, Oron U: Reduced axonal transport in Parkinson's disease cybrid neurites is restored by light therapy. *Mol Neurodegener* 4:26, 2009
80. Vajkoczy P, Korja M, Czabanka M, Schneider UC, Reinert M, Lehecka M, Schmiedek P, Hernesniemi J, Kivipelto L: Experience in using the excimer laser-assisted nonocclusive anastomosis nonocclusive bypass technique for high-flow revascularization: Mannheim-Helsinki series of 64 patients. *Neurosurgery* 70:49-54; discussion 54-55, 2012
81. van Doormaal TP, van der Zwan A, Verweij BH, Langer DJ, Tulleken CA: Treatment of giant and large internal carotid artery aneurysms with a high-flow replacement bypass using the excimer laser-assisted nonocclusive anastomosis technique. *Neurosurgery* 62(6 Suppl 3):1411-1418, 2008
82. Vandertop WP, Verdaasdonk RM, van Swol CF: Laser-assisted neuroendoscopy using a neodymium-yttrium aluminum garnet or diode contact laser with pretreated fiber tips. *Journal of Neurosurgery* 88:82-92, 1998
83. Waseem H, Osborn KE, Schoenberg MR, Kelley V, Bozorg A, Cabello D, Benbadis SR, Vale FL: Laser ablation therapy: An alternative treatment for medically resistant mesial temporal lobe epilepsy after age 50. *Epilepsy Behav* 51:152-157, 2015
84. Wilfong AA, Curry DJ: Hypothalamic hamartomas: Optimal approach to clinical evaluation and diagnosis. *Epilepsia* 54 Suppl 9:109-114, 2013
85. Willie JT, Laxpati NG, Drane DL, Gowda A, Appin C, Hao C, Brat DJ, Helmers SL, Saindane A, Nour SG, Gross RE: Real-time magnetic resonance-guided stereotactic laser amygdalohippocampotomy for mesial temporal lobe epilepsy. *Neurosurgery* 74:569-584; discussion 584-585, 2014
86. Yahr W, Strully K: Blood vessels anastomosis by laser and other biomedical applications. *J Assoc Adv Med Instrum* 1:28-31, 1966
87. Yao X, Liu C, Feng D, Yin J, Chen G: Transcranial near-infrared laser therapy in improving cognitive recovery of function following traumatic brain injury. *Curr Neuropharmacol* 2018 (Epub ahead of print)
88. Zaret MM, Breinin GM, Schmidt H, Ripps H, Siegel IM, Solon LR: Ocular lesions produced by an optical maser (laser). *Science* 134:1525-1526, 1961
89. Zhong H, Wang Z, Yang Z, Zhao F, Wang B, Liu P: CO(2) laser soldering for the reconstruction of dural defects in the minipig model. *Turk Neurosurg* 26:240-245, 2016
90. Zivin JA, Albers GW, Bornstein N, Chippendale T, Dahlof B, Devlin T, Fisher M, Hacke W, Holt W, Ilic S, Kasner S, Lew R, Nash M, Perez J, Rymer M, Schellinger P, Schneider D, Schwab S, Veltkamp R, Walker M, Streeter J, NeuroThera E: Safety Trial I: Effectiveness and safety of transcranial laser therapy for acute ischemic stroke. *Stroke* 40:1359-1364, 2009
91. Zivin JA, Sehra R, Shoshoo A, Albers GW, Bornstein NM, Dahlof B, Kasner SE, Howard G, Shuaib A, Streeter J, Richieri SP, Hacke W, NEST-3 investigators: NeuroThera(R) Efficacy and Safety Trial-3 (NEST-3): A double-blind, randomized, sham-controlled, parallel group, multicenter, pivotal study to assess the safety and efficacy of transcranial laser therapy with the NeuroThera(R) Laser System for the treatment of acute ischemic stroke within 24 h of stroke onset. *Int J Stroke* 9:950-955, 2014