

Çocuklarda mandibular foramenlerin konumu ve okluzal düzlemlle ilişkisi: Panoramik radyografi çalışması

Burak Kerem Apaydın(0000-0003-2621-4704)^α

Selcuk Dent J, 2020; 7: 54-58 (Doi: 10.15311/selcukdentj.530532)

Başvuru Tarihi: 21 Şubat 2019
Yayına Kabul Tarihi: 09 Mayıs 2019

ÖZ

Çocuklarda mandibular foramenlerin konumu ve okluzal düzlemlle ilişkisi: Panoramik radyografi çalışması

Amaç: Mandibular anestezi için inferior alveoler sinir blokajı (İASB) en yaygın kullanılan anestezi tekniğidir. İASB'nin başarısı lokal anestetik solüsyonun mandibular foramen (MF) yakınına enjeksiyonuna bağlıdır. MF pozisyonunun çocuğun büyüme periyodu boyunca değiştiği bildirilmiştir. Bu çalışmanın amacı, Türkiye'de yaşayan 6-13 yaş arası çocuklardan alınan panoramik radyograflarda MF pozisyonunun araştırılmasıdır.

Gereç ve Yöntemler: Bu çalışmada, kliniğimizin arşivinden elde edilen 6-13 yaş aralığındaki toplam 150 panoramik radyograf retrospektif olarak değerlendirildi. Panoramik radyograflar Hellman sınıflamasına göre 5 gruba ayrıldı. Radyograflarda MF'nin konumunu tespit etmek için farklı yaş gruplarında yapılan 3 lineer ölçüm karşılaştırıldı. Parametrik test varsayımları sağlandığında bağımsız grup farklılıklarının karşılaştırılmasında bağımsız gruplarda t testi ve Tek Yönlü Varyans Analizi kullanıldı. Parametrik test varsayımları sağlanmadığında ise bağımsız grup farklılıklarının karşılaştırılmasında Mann Whitney U testi ve Kruskal Wallis Varyans Analizi kullanıldı.

Bulgular: Tüm ölçümlerin, Hellman sınıflamasına göre grup IIC'den, grup IVA'ya kadar ortalamalar değerlerinde istatistiksel olarak anlamlı bir artış gösterdiği görüldü ($p < 0.05$).

Sonuçlar: Bulgularımız 7 yaş altındaki çocuklarda MF'nin neredeyse okluzon hizasında olduğunu ve yaş artışıyla kademeli olarak pozisyonunun, ramus üzerinde daha arkaya ve yukarıya doğru değiştiğini gösterdi. Bu bilgi, çocuklarda daha doğru ve etkili İASB için diş hekimlerine rehber olacaktır.

ANAHTAR KELİMELER

Çocuk diş hekimliği, inferior alveoler sinir blokajı, mandibular foramen, panoramik radyografi

ABSTRACT

The position of mandibular foramen and its relation to occlusal plane in children: A panoramic radiography study

Background: Inferior alveolar nerve blockage (IANB) technique is the most widely used anesthetic technique for mandibular anesthesia. The success of the IANB depends on the injection of local anesthetic solution near the mandibular foramen (MF). It has been reported that the position of the MF is altering during the growth period of child. The aim of this study is to investigate the MF position on panoramic radiographs obtained from 6-13 years old children living in Turkey.

Methods: A total of 150 panoramic radiographs were evaluated retrospectively. Panoramic radiographs were divided into 5 groups according to the Hellman classification. Tree linear measurements in different age groups were compared to determine the position of MF on radiographs. When the parametric test assumptions were provided, independent groups t-test and One-Way Variance Analysis were used to compare the independent group differences. When the parametric test assumptions were not provided, Mann Whitney U test and Kruskal Wallis Variance Analysis were used.

Results: All measurements showed a significant increase in mean values from group IIC to group IVA according to Hellman classification ($p < 0.05$).

Conclusion: Our findings showed that the MF is almost at the level of occlusion in children under 7 years old and with the increase in age, the position of MF on the ramus changes to posterior and superior. This information will guide the dentists for more accurate and effective IANB in children.

KEYWORDS

Pediatric dentistry, inferior alveolar nerve blockage, mandibular foramen, panoramic radiography

Mandibular ramusun medial yüzeyinde bulunan mandibular foramen (MF) aracılığı ile mandibulaya penetre olan inferior alveoler sinir mandibular dişlere ve komşu dokularına duyuşal iletimi sağlamakla sorumludur.¹ Mandibular anestezi için inferior alveoler sinir blokajı (İASB) en yaygın kullanılan anestezi tekniğidir.²

Çocuk hastalarda ağrı kontrolü için başarılı anestezi sağlamak, davranış yönetiminin önemli bir bölümüdür. Ağrılı bir diş tedavisi deneyimi uyumsuz bir çocuğa yol açabilmekte ve gelecekteki diş tedavileri için endişe

geliştirebilmektedir.^{3,4} İASB'yi başarılı bir şekilde sağlamak, lokal anestetik solüsyonun MF yakınına enjeksiyonuna bağlıdır ve çocuk hastalarda başarılı bir İASB'nin elde edilmesi zordur.^{2,5} Çocuklarda başarılı bir İASB'nin zor elde edilmesinin 2 sebebi vardır; birincisi sinirin ek dallanmalarının olması, ikinci ve en yaygın sebebi ise uygun olmayan iğne giriş pozisyonudur.^{5,6} Ek olarak MF pozisyonunun büyüme periyodu boyunca değiştiği bildirilmiştir.⁷ Bu sebeple hızlı, derin, güvenli ve başarılı bir İASB için MF'nin pozisyonunun doğru olarak belirlenmesi önemlidir.⁸

^α Pamukkale Üniversitesi Diş Hekimliği Fakültesi Ağız, Diş ve Çene Radyolojisi Anabilim Dalı, Denizli, Türkiye

Okluzal düzlem, çocuklarda İASB için önemli bir klinik rehber olarak kabul edilmiştir.⁹ MF konumunu araştırmak için farklı ülkelerde çeşitli çalışmalar yapılmış ve MF'in çocuk hastalarda süt molar dişlerin okluzal düzleminden daha düşük bir seviyede olduğunu, okluzal düzlem hizasında ya da okluzal düzlemin biraz yukarısında olduğunu bildiren araştırmalar mevcuttur.^{10,11} Ayrıca MF pozisyonunun çocuklarda yetişkinlerle karşılaştırıldığında daha inferoanteriorde olduğunu bildiren ya da bunun aksine MF'in ramus üzerindeki anteroposterior pozisyonunun yaş ile değişiklik göstermediğini bildiren çalışmalar da mevcuttur.^{11,12}

Literatür incelemesi yapıldığında özellikle çocuklarda MF pozisyonunu araştıran makale sayısının az olduğu görüldü.^{1,2,5,6-9,11,12,16} Bunun yanı sıra, dentofasiyal parametrelerin irksal ve etnik kökene bağlı olarak farklılıklar gösterdiği de bildirilmiştir.¹³ Türkiye'de bu konuyla ilgili yapılmış bir çalışma tespit edilemediğinden, bu çalışmada Türkiye'de yaşayan 6-13 yaş arası çocuklardan alınan panoramik radyograflarda MF pozisyonunun araştırılması planlandı. Çalışmanın boş hipotezi; "MF'nin konumu yaş grupları arasında farklılık göstermemektedir" olarak belirlendi.

GEREÇ VE YÖNTEM

Bu çalışmada, Pamukkale Üniversitesi Diş Hekimliği Fakültesi, Ağız, Diş ve Çene Radyolojisi Anabilim Dalı (Denizli, TÜRKİYE) arşivinden elde edilen 6-13 yaş aralığındaki toplam 150 panoramik radyograf retrospektif olarak değerlendirildi. Panoramik radyografların hepsi rutin diş muayenesi nedeniyle alınmış olup, çalışma için ek radyograf alınmadı. Çalışmaya başlamadan önce Pamukkale Üniversitesi Tıp Fakültesi Girişimsel Olmayan Klinik Araştırmalar Etik Kurulundan onay alındı (sayı: 60116787-020/8908). Çalışmaya, arşivde TIFF (Tagged Image File Format) formatında kayıtlı bulunan panoramik radyografında artefakt ve distorsiyon olmayan, normal fasiyal morfolojiye sahip olan, tüm posterior dişleri mevcut olan, süpernumere dişi olmayan, ortodontik tedavi ve travma hikayesi olmayan, herhangi bir patolojiye sahip olmayan hastalar dahil edildi. Panoramik radyograflar Hellman'ın diş gelişim aşamalarına⁹ göre 5 gruba (IIC, IIIA, IIIB, IIIC, IVA) ayrıldı (Tablo 1).

Tablo 1.

Hellman diş gelişim aşamaları⁹

Grup	Hellman Diş Gelişim Aşamaları	Özellikleri
1	IIC	Daimi 1. molar diş sürme aşamasında
2	IIIA	Daimi 1. molar dişin sürmesi tamamlanmış
3	IIIB	Lateral dişin değişimi
4	IIIC	Daimi 2. molar diş sürme aşamasında
5	IVA	Daimi 2. molar dişin sürmesi tamamlanmış

Referans çalışmada elde edilen etki büyüklüğünün kuvvetli olduğu ($f=0.295$) görüldü.² Bu etki büyüklüğü değeri için çalışmaya en az 145 kişi (her grup için en az 29 kişi) alındığında % 95 güven düzeyinde % 80 güç elde edilebileceği hesaplandı. Bu sebeple çalışmamızda her grupta bulunan hasta sayısı 30 (15 kız, 15 erkek) olacak şekilde belirlendi.

Tüm radyograflar aynı cihaz ile (OP200D Instrumentarium Şti., Tuusula, Finlandiya), aynı röntgen teknisyeni (Ş.Ç.) tarafından üretici firmanın talimatlarına uygun pozisyonlandırma ve ışınlama (66 kv/5 mA/13.4 s) ayarlarıyla alındı. Tüm ölçümler, görüntüler üzerinde panoramik radyografi cihazının magnifikasyon oranını otomatik olarak düzelten Cliniview™ (Instrumentarium Şti., Tuusula, Finlandiya) yazılımının ölçüm aracı ile yapıldı. MF'nin horizontal ve vertikal düzlemde konumunu tespit etmek üzere MF'nin merkez noktasına uzaklığı analiz edilecek nokta ve düzlemler Shukla ve arkadaşlarının⁹ çalışmasından, çalışmamızın amacına uygun olan 3 düzlemi elde edilecek şekilde aşağıdaki gibi belirlendi:

Nokta 1: MF'nin merkezi

Nokta 2: Alt çenede en posteriorde bulunan tamamen sürmüş molar diş tüberkülünün en çıkıntılı noktası

Nokta 3: Alt kanin diş tüberkülünün en çıkıntılı noktası

Nokta 4: Ramusun ön sınırındaki en çıkıntılı nokta

Nokta 5: Ramusun ön sınırındaki en derin nokta

Düzlem 1: 2 ve 3 noktalarını birleştiren düzlem (okluzal düzlem)

Düzlem 2: 4 ve 5 noktalarını birleştiren düzlem

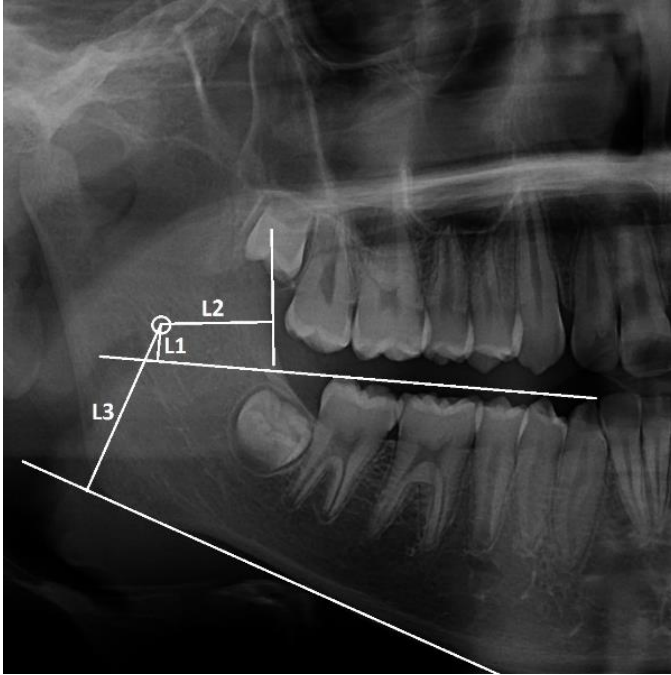
Düzlem 3: Gonial açığı oluşturan, mandibula alt sınırından geçen teğet

L1: Nokta 1'den Düzlem 1'e dik çizilen doğru mesafesi.

L2: Nokta 1'den Düzlem 2'ye dik çizilen doğru mesafesi.

L3: Nokta 1'den Düzlem 3'e dik çizilen doğru mesafesi.

Her panoramik radyografında MF'nin vertikal ve horizontal konumunu belirlemek için, sağ mandibular bölgede belirlenen bu noktalar kullanılarak, L1, L2 ve L3 mesafelerinin ölçümü, Shukla ve arkadaşlarının⁹ tarif ettiği şekilde, Ağız, Diş ve Çene Radyolojisi uzmanı (B.K.A.) tarafından yapıldı. Geçmiş çalışmalarda sağ ve sol bölgeden yapılan ölçümler arasında ölçümler arasında fark tespit edilmediği için^{2,9}, çalışmamızda sadece hastaların sağ tarafından ölçüm yapıldı. Tüm ölçümler milimetre cinsinden yapıldı.



Şekil 1.

L1, L2 ve L3 mesafelerinin ölçümünün panoramik radyograf üzerinde örnek gösterimi

Veriler SPSS 24.0 paket programıyla (IBM SPSS Statistics 24 software (Armonk, NY: IBM Corp.) analiz edildi. Sürekli değişkenler ortalama \pm standart sapma olarak ifade edildi. Verilerin normal dağılıma uygunluğu Shapiro Wilk testi ile incelendi. Parametrik test varsayımları sağlandığında bağımsız grup farklılıklarının karşılaştırılmasında bağımsız gruplarda t testi ve Tek Yönlü Varyans Analizi kullanıldı. Parametrik test varsayımları sağlanmadığında ise bağımsız grup farklılıklarının karşılaştırılmasında Mann Whitney U testi ve Kruskal Wallis Varyans Analizi kullanıldı. Tüm incelemelerde $p < 0.05$ istatistiksel olarak anlamlı kabul edildi.

Tablo 2.

Her grupta lineer ölçümlerin ağırlıklı ortalama ve standart sapma değerleri

Hellman Diş Gelişim Aşamaları	n	L1 A.O. \pm SD	L2 A.O. \pm SD	L3 A.O. \pm SD
IIC	30	0.6 \pm 1.2	15 \pm 2	20.2 \pm 2.2
IIIA	30	2.4 \pm 0.5	15.6 \pm 1.1	22.5 \pm 1.7
IIIB	30	2.7 \pm 0.7	16.4 \pm 1.4	25.4 \pm 2.3
IIIC	30	3.1 \pm 0.8	16.5 \pm 1	27.2 \pm 2.9
IVA	30	3.6 \pm 1.1	17.2 \pm 2.1	28.6 \pm 4
ANOVA p değeri		0.0001*	0.0001*	0.0001*

$p < 0.05$ değeri istatistiksel olarak anlamlı kabul edildi.

BULGULAR

Tüm ölçümlerin, grup IIC'den, grup IVA'ya kadar ortalama değerlerinde istatistiksel olarak anlamlı bir artış ($p < 0.05$) gösterdiği belirlendi. MF'nin okluzal düzleme, ramusun ön kenarına ve mandibulanın alt düzlemine olan mesafesinin karma dişlenme döneminden daimi dişlenmenin tamamlanmasına kadar kademeli olarak arttığı gözlemlendi. Her aşamadaki ölçümlerin ortalamaları, standart sapmaları ve Hellman sınıflamasına göre farklılıkları Tablo 2'de gösterilmektedir. Ayrıca, grupların hiçbirinde erkekler ve kadınlar arasında istatistiksel olarak anlamlı bir farkın olmadığı tespit edildi ($p^{L1}=0.346$, $p^{L2}=0.534$, $p^{L3}=0.285$).

TARTIŞMA

Diş hekimliğinde en sık kullanılan anestezi yöntemlerinden biri % 15-% 20 başarısızlık oranı ile İASB'dir. Mandibular bloğun etkinliğini artırmak için, lokal anestetik solüsyonun MF'lerin mümkün olduğunca yakınına enjekte edilmesi gerektiği bildirilmektedir.⁹ Çocuklarda MF'lerin konumu, çocuğun büyüme ve gelişiminden etkilenmekte ve dolayısıyla İASB prosedürünü etkileyebilecek önemli bir rol oynamaktadır.^{5,6} Diş hekimlerinin İASB uygularken etkin bir anestezi sağlaması için MF'lerdeki pozisyon değişikliklerini diş gelişim aşamaları ile ilişkilendirmeleri gerekmektedir.² Bu sebeple, çalışmamızda MF'nin okluzal düzleme, ramusun anterior sınırına ve mandibula alt sınırına göre konumunun; Hellman'ın sınıflamasına göre diş gelişim aşamaları ile ilişkisi araştırıldı. Hellman sınıflamasına göre oluşturulan gruplar arasında MF'nin vertikal ve horizontal pozisyonunda fark bulunması nedeniyle çalışmamızın; "MF'nin konumu yaş grupları arasında farklılık göstermemektedir" olan boş hipotezi reddedildi.

Panoramik radyograflar diş hekimliğinde teşhis amaçlı sıklıkla kullanılan, nispeten düşük radyasyon dozu ile çenelerin ve komşu anatomik yapıların tek bir tomografik görüntüsünün minimal geometrik distorsiyon ve süperpozisyon ile görüntülenmesini sağlayan tekniktir.^{14,15} Bu sebeple çalışmamızda MF'nin horizontal ve vertikal boyutta lokalizasyonu panoramik radyograflardan tespit edilmiştir.

MF'den okluzal düzleme (dikey yönde) olan mesafesi ile hastanın yaşı arasında anlamlı bir farklılık tespit edildi. Elde edilen sonuçlara göre MF'nin sırasıyla, IIC grubundaki (6-7 yaş) çocuklarda neredeyse okluzal düzlem seviyesinde (0.6 mm yukarıda), IIIA grubundaki (7-9 yaş) çocuklarda okluzal düzlemin 2.24 mm üstünde, IIIB grubundaki (9-12 yaş) çocuklarda okluzal düzlemin 2.27 mm üstünde, IIIC grubundaki (11-12 yaş)

çocuklarda okluzal düzleminin 3.1 mm üstünde ve IVA grubundaki (12-13 yaş) çocuklarda okluzal düzlemin 3.6 mm üzerinde konumlandığı tespit edildi. MF'lerin pozisyonunun, yaşın artışıyla beraber mandibular ramusta yukarı doğru yönelme eğiliminde olduğu belirlendi. Yapılan birçok araştırmada, çalışmamıza benzer şekilde MF'lerden alveoler kret düzlemine veya okluzal düzleme olan mesafesinin, aşama IIA'dan IVA'ya kadar artış gösterdiği tespit edildi.^{2,5,9,16} Çalışmamızdan farklı olarak, MF ile okluzal düzlem arasındaki mesafeyi lateral sefalometrik radyograflarda analiz ettiği çalışmada Benham¹¹, süt dişlenme döneminde MF'nin ya okluzal düzlem hizasında ya da okluzal düzlemin biraz yukarısında olduğunu ve MF konumunda 9 yaşa kadar istatistiksel olarak anlamlı bir değişiklik olmadığını, 9-11 yaş arasında MF konumunda okluzal düzleme göre yükseliş olduğunu tespit etmiştir. Aynı çalışmada Benham¹¹ yetişkinlerde MF'nin okluzal düzlemin 7.4 mm yukarısında olduğunu bildirmiştir.¹¹ Çalışmamızdan farklı olarak 8 yaş altında MF konumunun okluzal düzlemin altında olduğunu tespit eden araştırmalar da mevcuttur.^{1,8,10} Bununla beraber, Poonacha ve arkadaşları⁶ MF'nin alveoler kret düzlemine olan mesafesinin, aşama IIA'dan IVA'ya doğru çok az değiştiğini ve değerlerde hem artış hem de azalma olduğunu, İASB tekniği sırasında iğnenin tüm yaş gruplarında okluzal seviyeye yerleştirilebileceğini bildirmiştir.⁶ Afsar ve arkadaşları⁷ ise yapmış oldukları çalışmada, çalışmamızın aksine MF'nin okluzal düzleme olan mesafesinde cinsiyet ve yaşa bağlı bir farklılık tespit edilmemiştir.⁷ Yapılan bu çalışmalarda farklı sonuçlar, çalışmanın yapıldığı popülasyonlardan kaynaklanan etnik özelliklere, ölçüm tekniğinin farklılığına ve yıllar içinde büyüme gelişim sürecinde meydana gelen hızlanmaya ve olgunlaşmanın daha erken yaşlarda görülmesine bağlanabilir.

Tüm bu çalışmalardan elde edilen bulgular değerlendirildiğinde, 7 yaşından büyük çocuklarda iğne giriş noktasının okluzal düzlemden daha yukarıda olması gerektiği görülmüştür. Fakat 7 yaşının altındaki çocuklarda MF'nin okluzal düzlemin altında olabileceği de göz önünde bulundurulmalıdır. Çalışmamızda bulduğumuz sonuçlar da İASB anestezisi yaparken hastanın yaşına göre iğne ucunu okluzyondan ne kadar yukarıda konumlandırması gerektiği noktasında diş hekimlerine rehberlik edebilir. Buna ek olarak Tsai'nin² çalışmasında şekiller ile açıkladığı üzere MF'nin konumunun ağız açıklığı arttıkça yukarı yönde yer değiştirebileceğinin göz önünde bulundurulması gereklidir.²

MF'nin anteroposterior konumunu inceleyen çalışmalarda; MF ramusun ön sınırına olan mesafesinin ramusun arka sınırına olan mesafesinden daha fazla olduğunu bildirmiştir.^{2,6,8,9,16} Bununla beraber MF'nin anteroposterior pozisyonunda yaşa bağlı hiçbir fark bulunmadığı¹¹ ve MF'nin ramusun orta noktasında

bulduğunu¹⁷ tespit eden ya da MF pozisyonunun çocuklarda yetişkinlerle karşılaştırıldığında daha inferoanteriorde olduğunu bildiren çalışmalar da mevcuttur.^{11,12,17} Çalışmamızda MF'nin ramusun posterior sınırına mesafesi değerlendirilmemiş olup, ramusun anterior sınırına olan mesafesinin grup IIC'den IVA'ya 2.2mm artış göstererek, MF'nin yaşı büyük hastalarda daha posteriorde konumlandığı tespit edilmiştir. Bu sonuç, yaş artışıyla beraber İASB anestezisi yapılırken anestezik solüsyonun daha derine depolanması gerektiğini göstermektedir.

Çalışmamızda, MF'den mandibulanın alt sınırına olan mesafenin grup IIC'den (20.2 mm) IVA'ya (28.6 mm) kadar yaklaşık 8 mm arttığı tespit edilmiştir. Bu sonuç Tsai², Poonacha⁶ ve arkadaşları, Shukla ve arkadaşlarının⁹ çalışmasının sonuçları ile benzerlik göstermektedir.^{2,6,9} MF'lerdeki vertikal yöndeki konumsal değişikliklerin, ramusun büyümesine ve mandibula alt sınırda kemik oluşumuna bağlı olabileceği bildirilmiştir.¹⁷

Bu çalışma panoramik radyograflar kullanılarak yapıldı. Radyometrik analiz için panoramik radyografların hatalarının kabul edilebilir sınırlarda olduğunu bildiren çalışmalar olsa da¹⁸, 3 boyutlu konik ışınli bilgisayarlı tomografi görüntülerinde daha doğru ölçümler yapılabilmektedir. Bu durum, çalışmanın metodolojisindeki sınırlamayı göstermektedir. Bununla beraber, konik ışınli bilgisayarlı tomografinin radyasyon dozunun panoramik radyograflara kıyasla daha yüksek¹⁹ olması, çalışmanın metodunu çocuk hasta grubunda kabul edilebilir hale getirmektedir.^{18,19}

SONUÇ

Mevcut sonuçlar, MF'lerin pozisyonu ile spesifik yaş aralıkları arasında istatistiksel olarak anlamlı bir ilişki olduğunu gösterdi. Bulgularımız 7 yaş altındaki çocuklarda MF'nin neredeyse okluzyon hizasında olduğunu ve yaş artışıyla kademeli olarak pozisyonunun, ramus üzerinde daha arkaya ve yukarıya doğru değiştiğini gösterdi. Bu bilgi, çocuklarda daha doğru ve etkili İASB için diş hekimlerine rehber olacaktır.

KAYNAKLAR

1. Pereira PN, Fernandes A, Gugisch RC, Zaroni FM, Franco A, Rebellato NLB. Radiographic assessment of the mandibular foramen in children: focus on anesthetic procedures. Arch Oral Res 2013; 9(3): 279-83.
2. Tsai HH. Panoramic radiographic findings of the mandibular foramen from deciduous to early permanent dentition. J Clin Pediatr Dent 2004; 28(3): 215-20.
3. Malamed SF. Handbook of Local Anesthesia, 4th edn. India: Elsevier, 2004.
4. Mc Donald RE, Avery DR, Dean JA. Dentistry for child and adolescent, 9th edn. India: Elsevier; 2014.
5. Krishnamurthy NH, Unnikrishnan S, Ramachandra JA, Aral V. Evaluation of Relative Position of Mandibular Foramen in Children as a Reference for Inferior Alveolar Nerve Block using Orthopantomograph. J Clin Diagn Res 2017; 11(3): 71-4.
6. Poonacha KS, Shigli AL, Indushekar KR. Relative position of the mandibular foramen in different age groups of children: a radiographic study. J Indian Soc Pedod Prev Dent. 2010; 28(3): 173-8.
7. Afsar A, Haas DA, Rossouw PE, Wood RE. Radiographic localization of mandibular anesthesia landmarks. Oral Surg Oral Med Oral Pathol Oral Radiol Endod 1998; 86: 234-41.
8. Mohavved T, Makarem A, Imanimoghaddam M, Anbiaee N, Sarrafshirazi AR, Shakeri MT. Locating the mandibular foramen relative to the occlusal plane using panoramic radiography. J Appl Sci 2011; 11: 573-8.
9. Shukla RH, Tiku A. Correlation of mandibular foramen to occlusal plane as a clinical guide for inferior alveolar nerve block in children: A digital panoramic radiographic study. Contemp Clin Dent 2018; 9: 372-5.
10. Olsen NH. Anesthesia for the child patient. J Am Dent Assoc 1956; 53: 548-55.
11. Benham NR. The cephalometric position of the mandibular foramen with age. ASDC J Dent Child 1976; 43: 233-7.
12. Hwang TJ, Hsu SC, Huang QF, Guo MK. Age changes in location of mandibular foramen. Zhonghua Ya Yi Xue Hui Za Zhi. 1990; 9(3): 98-103.
13. Bishara SE, Abdalla EM, Hoppens BJ. Cephalometric comparisons of dentofacial parameters between Egyptian and North American adolescents. Am J Orthod Dentofacial Orthop. 1990; 97(5): 413-21.
14. Farman, AG. Panoramic Radiology: Seminars on Maxillofacial Imaging and Interpretation, New York: Springer Berlin Heidelberg, 2007.
15. Sumer AP, Zengin AZ, Çankaya S, Mercan U. Dijital ve Konvansiyonel Panoramik Radyograflarda Anatomik Yapıların Görünürlüğünün Değerlendirilmesi. Ondokuz Mayıs Üniversitesi Diş Hekimliği Fakültesi Dergisi, 2012; 13(1): 25-9.
16. Kanno CM, de Oliveira JA, Cannon M, Carvalho AA. The mandibular lingula's position in children as a reference to inferior alveolar nerve block. J Dent Child (Chic) 2005; 72(2): 56-60.
17. Bennett CR. Monheim's Local Anesthesia and Pain Control in Dental Practices. 7th edn. India: CBS Publishers, 1990.
18. Larheim TA, Svanaes DB. Reproducibility of rotational panoramic radiography: mandibular linear dimensions and angles. Am J Orthod Dentofacial Orthop 1986; 90(1): 45-51.
19. Miglioretti DL, Johnson E, Williams A, Greenlee RT, Weinmann S, Solberg LI, et al. The use of computed tomography in pediatrics and the associated radiation exposure and estimated cancer risk. JAMA Pediatr 2013; 167: 700-7.

Yazışma Adresi:

Burak Kerem APAYDIN
Pamukkale Üniversitesi
Diş Hekimliği Fakültesi
Ağız, Diş ve Çene Radyolojisi AD
Denizli, Türkiye
Tel : +90 506 167 93 03
E-Posta: drkeremapaydin@gmail.com