



T.C.
PAMUKKALE ÜNİVERSİTESİ
TIP FAKÜLTESİ
FİZYOLOJİ ANABİLİM DALI

**DENEYSEL AŞIL TENDİNOPATİ OLUŞTURULAN
SIÇANLARDA SERİSİN'İN TGF-BETA/SMAD YOLAĞI
ÜZERİNDEN ETKİNLİĞİNİN İNCELENMESİ**

UZMANLIK TEZİ

DR. DİLEK SAYIN

DANIŞMAN

DOÇ. DR. GÜLŞAH GÜNDOĞDU

DENİZLİ-2022

T.C.
PAMUKKALE ÜNİVERSİTEİ
TIP FAKÜLTESİ
FİZYOLOJİ ANABİLİM DALI

**DENEYSEL AŞIL TENDİNOPATİ OLUŞTURULAN
SIÇANLARDA SERİSİN'İN TGF-BETA/SMAD YOLAĞI
ÜZERİNDEN ETKİNLİĞİNİN İNCELENMESİ**

UZMANLIK TEZİ

Dr. DİLEK SAYIN

DANIŞMAN

DOÇ. DR. GÜLŞAH GÜNDOĞDU

Bu çalışma Pamukkale Üniversitesi Bilimsel Araştırma Projeleri Koordinasyon Birimi'nin 15.01.2021 tarih ve 7 numaralı kararı ile Desteklenmiştir (2021TIPF003).

Denizli, 2022

ONAY SAYFASI

Dilek SAYIN tarafından Doç Dr Gülşah GÜNDOĞDU yönetiminde hazırlanan **“Deneysel Aşıl Tendinopati Oluşturulan Sıçanlarda Serisin’in TGF-Beta/Smad Yolağı Üzerinden Etkinliğinin İncelenmesi”** başlıklı tez tarafımızdan okunmuş, kapsamı ve niteliği açısından bir Uzmanlık Tezi olarak kabul edilmiştir.

BAŞKAN:

ÜYE:

ÜYE:

Yukarıdaki imzaların adı geçen öğretim üyelerine ait olduğunu onaylım.

Pamukkale Üniversitesi

Tıp Fakültesi Dekanı

TEŞEKKÜR

Tez çalışmamın konusunun tespitinden sürdürülmesine kadar bana her konuda yardımcı olan, ilgi ve desteğini esirgemeyen, bilgi ve tecrübelerini benimle paylaşan, çalışmamı bilimsel temeller ışığında yönlendiren, her zaman örnek alacağım, Pamukkale Üniversitesi Fizyoloji Anabilim Dalı'nda görev yapan değerli tez danışman hocam Doç. Dr Gülşah GÜNDOĞDU' ya,

Uzmanlık eğitimim sırasında destekleyici ve bilgilendirici tavrıyla bana güç veren Anabilim Dalı Başkanımız sayın Prof. Dr. Zekiye Melek BOR KÜÇÜKATAY'a, anabilim dalı diğer öğretim üyeleri sayın Prof. Dr. Vural KÜÇÜKATAY ve Doç. Dr. Emine KILIÇ TOPRAK'a, tezimin deney aşamalarında yardımlarını esirgemeyen Dr. Öğr. Üyesi Özgen KILIÇ ERKEK'e ve anabilim dalımızdaki diğer asistan arkadaşlarıma,

Tezin histolojik çalışmalarında desteklerini esirgemeyen, histolojik incelemeleri yapan Histoloji Anabilim Dalı öğretim üyesi Prof. Dr. Gülçin METE'ye, preparatların hazırlanmasında yardımcı olan Arş. Gör. Hatice Şiyzen ÇOBAN'a,

Tezin deneysel aşamalarında yardımlarını esirgemeyen Op. Dr. Köksal GÜNDOĞDU'ya,

Tez çalışmalarım sırasında benden manevi desteklerini esirgemeyen Arş. Gör. Yasemin ŞAHİN ve Arş. Gör. Fatih ALTINTAŞ'a,

Son olarak, aileme sevgili eşim Mesut'a, kızlarım Ayşe Duru ve Elif Irmak'a moral kaynaklarım oldukları, bana sabrettikleri ve manevi desteklerinden dolayı teşekkürü bir borç biliyorum.

İÇİNDEKİLER

| | |
|--|------|
| ONAY SAYFASI | III |
| TEŞEKKÜR | IV |
| İÇİNDEKİLER | VI |
| SİMGELER VE KISALTMALAR DİZİNİ..... | VIII |
| ŞEKİLLER DİZİNİ | IX |
| TABLolar DİZİNİ..... | X |
| ÖZET..... | XI |
| SUMMARY..... | XIII |
| GİRİŞ..... | 1 |
| GENEL BİLGİLER..... | 4 |
| Tendon..... | 4 |
| Tendon Yapısı..... | 4 |
| Tendon Matriks Proteinleri..... | 6 |
| Proteoglikanlar..... | 7 |
| Aşil tendonu..... | 8 |
| Aşil Tendon Anatomisi..... | 8 |
| Aşil Tendon Beslenmesi..... | 10 |
| Venöz Drenaj..... | 12 |
| Lenf Drenajı..... | 12 |
| Aşil Tendon İnnervasyonu..... | 12 |
| Aşil Tendinopati..... | 13 |
| Aşil Tendinopati Histopatolojisi..... | 13 |
| Aşil Tendinopati Patogenezi..... | 14 |
| Aşil Tendinopati Risk Faktörleri..... | 15 |
| Büyüme Faktörleri..... | 17 |
| Aşil Tendinopati İyileşme Süreci..... | 20 |
| Aşil Tendinopati İyileşme Evreleri..... | 21 |
| Aşil Tendinopati Tedavi Yöntemleri..... | 22 |
| Serisin..... | 24 |
| Serisinin Yapısı..... | 25 |
| Serisinin Özellikleri ve Biyomedikal Uygulamaları..... | 26 |

| | |
|---|----|
| AMAÇLAR..... | 28 |
| GEREÇ VE YÖNTEMLER..... | 29 |
| Kullanılan Kimyasallar..... | 29 |
| Deney hayvanlarının seçimi ve gruplandırılması..... | 29 |
| Aşil Tendinopati modeli oluşturulması..... | 30 |
| Deney Prosedürü..... | 30 |
| Deneyin Sonlandırılması, Kan ve Doku Örneklerinin Alınması..... | 32 |
| Biyokimyasal Analizler..... | 34 |
| Serum Dekorin, TGF- β 1, Smad2 ve CTGF Düzeyinin Ölçülmesi..... | 34 |
| Total Antioksidan Status (TAS), Total Oksidan Status (TOS), Oksidatif Stres İndeksi (OSİ) Düzeyinin Ölçülmesi..... | 35 |
| Histolojik ve İmmünohistokimyasal Değerlendirme..... | 36 |
| Doku Takip Yöntemi..... | 36 |
| Hematoksilen Eozin Boyama Protokolü..... | 36 |
| Masson Trichrome boyama Prosedürü..... | 37 |
| İmmünohistokimyasal Boyama Yöntemi | 38 |
| İstatiksel Analiz..... | 40 |
| BULGULAR..... | 41 |
| Biyokimyasal sonuçlar..... | 42 |
| Serum TGF- β 1 Düzeyinin Belirlenmesi..... | 42 |
| Serum CTGF Düzeyinin Belirlenmesi..... | 43 |
| Serum Smad2 Düzeyinin Belirlenmesi..... | 44 |
| Serum Dekorin Düzeyinin Belirlenmesi..... | 45 |
| Serum TOS Düzeyinin Belirlenmesi..... | 46 |
| Serum TAS Düzeyinin Belirlenmesi..... | 47 |
| Serum OSİ Değerinin Belirlenmesi..... | 48 |
| Hematoksilen&Eozin Boyama ve Masson Trichrome boyama sonuçları | 49 |
| Bonar skorlama sonuçları..... | 51 |
| İmmünohistokimyasal Boyama ile TGF- β , Smad2/3 ve Col1A1 Ekspresyonlarının Belirlenmesi..... | 52 |
| TARTIŞMA..... | 56 |
| SONUÇ..... | 68 |
| KAYNAKLAR..... | 69 |

SİMGE VE KISALTMALAR DİZİNİ

| | |
|--------|-------------------------------------|
| ADAMTS | : Trombospondin Tip I motifleri |
| AT | : Aşıl Tendinopati |
| BFGF | : Temel fibroblast büyüme faktörü |
| BMP | : Kemik morfogenetik proteinler |
| COX-1 | : Siklooksijenaz-1 |
| COX-2 | : Siklooksijenaz-2 |
| CTGF | : Sitokin bağ dokusu büyüme faktörü |
| ECM | : Hücre dışı matriks |
| ELISA | : Enzim Bağlı İmmünosorbent yöntemi |
| GAG | : Glikozaminoglikanlar |
| GF | : Büyüme Faktörleri |
| IGF | : İnsülin benzeri büyüme faktörü |
| LDL | : Düşük yoğunluklu lipoprotein |
| LOX | : Lisil oksidaz |
| MDA | : Malondialdehyde |
| NSAI | : Nonsteroid Antiinflamatuvar |
| OSI | : Oksidatif Stres İndeksi |
| PA | : A. Peronealis |
| PBS | : Phosphate Buffered Saline |

| | |
|--------------|--|
| PDGF | : Trombosit kaynaklı büyüme faktörü |
| PG | : Proteoglikanlar |
| PTA | : Arteria tibialis posterior |
| ROS | : Reaktif Oksijen Türevleri |
| SLRP | : Lösin açısından zengin küçük proteoglikanlar |
| SN | : Nervus suralis |
| TAS | : Total Antioksidan Status |
| TOS | : Total Oksidan Status |
| TGF- β | : Dönüştürücü büyüme faktörü- β |
| VEGF | : Vasküler endotelial büyüme faktörü |
| VLDL | : Çok düşük yoğunluklu lipoproteinler |

ŞEKİLLER DİZİNİ

| | | |
|----------|---|----|
| Şekil 1 | : Tendonu saran bağ dokusu kılıflar | 4 |
| Şekil 2 | : Tendon hücrelerinin gelişimi | 5 |
| Şekil 3 | : Kollajenin yapısı | 7 |
| Şekil 4 | : Aşil Tendonu Anatomisi | 10 |
| Şekil 5 | : Aşil tendon damarlanması | 11 |
| Şekil 6 | : Aşil Tendon İnnervasyonu | 14 |
| Şekil 7 | : Aşil Tendinopati Histopatolojisi | 16 |
| Şekil 8 | : TGF- β sinyal yolu | 20 |
| Şekil 9 | : CTGF sinyal yolu | 22 |
| Şekil 10 | : İpek Fibrillin yapısı | 27 |
| Şekil 11 | : Serisinin yapısı | 28 |
| Şekil 12 | : Tip 1 kollajenaz ile deneysel AT modelinin oluşturulması | 33 |
| Şekil 13 | : Sıçanlara serisin ve diklofenak uygulaması | 35 |
| Şekil 14 | : Genel anestezi altında dekapitasyon ile sakrifiye edilen sıçanların abdominal aortasından kan örneği alınması | 36 |
| Şekil 15 | : Genel anestezi altında dekapitasyon ile sakrifiye edilen sıçanlardan histopatolojik işlemler için aşil tendonlarının çıkarılması | 37 |
| Şekil 16 | : Deney gruplarında serum TGF- β 1 düzeyi | 45 |
| Şekil 17 | : Deney gruplarında serum CTGF düzeyi | 46 |
| Şekil 18 | : Deney gruplarında serum Smad2 düzeyi..... | 47 |
| Şekil 19 | : Deney gruplarında serum Dekorin düzeyi | 48 |
| Şekil 20 | : Deney gruplarında serum TOS düzeyi | 49 |
| Şekil 21 | : Deney gruplarında serum TAS düzeyi | 50 |
| Şekil 22 | : Deney gruplarında serum OSİ Düzeyi..... | 51 |
| Şekil 23 | : Deney gruplarında serum HE ve Masson Trichrome boyama ... | 53 |
| Şekil 24 | : Deney gruplarında Bonar skorlama düzeyi | 54 |
| Şekil 25 | : Deney gruplarında İmmunohistokimyasal boyama | 55 |
| Şekil 26 | : Deney gruplarında TGF- β 1 İmmunohistokimyasal boyama | 56 |
| Şekil 27 | : Deney gruplarında Smad 2/3 İmmunohistokimyasal boyama | 57 |
| Şekil 28 | : Deney gruplarında Col1A1 İmmunohistokimyasal Boyama..... | 58 |

TABLULAR DİZİNİ

| | | |
|---------|--|----|
| Tablo 1 | : Deney Grupları | 34 |
| Tablo 2 | : Bonar Skorlama | 44 |
| Tablo 3 | : Deney hayvanlarının çalışma öncesi ve çalışma sonundaki ağırlıkları | 45 |

ÖZET

DENEYSEL AŞIL TENDİNOPATİ OLUŞTURULAN SIÇANLARDA SERİSİN'İN TGF-BETA/SMAD YOLAĞI ÜZERİNDEN ETKİNLİĞİNİN İNCELENMESİ

Dr. Dilek SAYIN

Aşıl tendonu; insan vücudundaki en ağır yük taşıma kapasitesine sahip, en güçlü tendondur. Gücüne rağmen, en çok travmaya uğrayan ve en çok rüptüre olan tendondur. Aşıl tendinopati (AT) ise tendonun aşırı derecede kullanılması veya tendona fazla yüklenilmesi sonucu ortaya çıkan bir patolojidir. Serisin; doğal, ucuz, kolay ulaşılabilir, biyolojik olarak uyumlu bir biyomateryaldir. Serisinin antioksidan ve antiinflamatuvar etkinliği olduğu, kollajen sentezini arttırdığı ve yara iyileşmesi üzerine olumlu etkileri olduğu bilinmektedir. Bu çalışmada, deneysel AT modeli oluşturulmuş sıçanlarda serisinin etkinliğinin belirlenmesi, bu etkinliğinin TGF- β /Smad yolağı üzerinden gösterilmesi ve etkinliğinin diklofenak sodyum ile karşılaştırılması amaçlanmıştır. Bu amaçla, Tip-1 kollajenaz ile AT modeli oluşturulan sıçanlara oral olarak diklofenak sodyum (14 gün) ve/veya intratendinöz serisin (3. ve 6. günlerde) uygulaması yapılmıştır. Sıçanlar 1. ayın sonunda genel anestezi altında dekapite edilmiştir. TGF- β 1, Smad2, CTGF, Dekorin, total oksidan-antioksidan (TOS-TAS) ve Oksidatif Stres İndeksi (OSİ) seviyelerin tayini için serum örnekleri, Hemotoksilen eozin ve Masson's trichrome boyaları ile histopatolojik, TGF- β 1, Smad2 ve Col1A1 antikoları ile immünohistokimyasal analizler için aşıl tendon doku örnekleri alınmıştır. Bu çalışmada, serisinin fibroblast oluşumunu ve kollajen sentezini artırdığı; hemotoksilen eozin ve masson's tricrom boyaları ile histopatolojik olarak, Col1A1 antikoları ile İmmünohistokimyasal olarak gösterilmiştir. Serisinin AT tedavisindeki etkinliği TGF- β /Smad yolağı üzerinden hem ELİSA hem de immünohistokimyasal olarak tespit edilmiştir. Son olarak serisinin AT tedavisindeki antioksidan etkinliği, ELİSA yöntemi ile belirlenmiştir. Bulgularımız ele alındığında, AT tedavisinde serisinin etkili olduğu ve rahatlıkla kullanılacak doğal, etkin ve hasta uyumu açısından daha avantajlı alternatif bir bileşik olabileceği belirlenmiştir.

Çalışmamız literatürde AT tedavisinde serisin kullanımının gösterildiği ilk çalışma olup; AT tedavisine yönelik ileriki klinik çalışmalara yol gösterici olabileceği düşünülmektedir.

Anahtar Kelimeler: Serisin, Diklofenak sodyum, Aşil Tendinopati, TGF- β , Smad

SUMMARY

INVESTIGATION OF THE EFFECTIVENESS OF SERICIN THROUGH TGF-BETA/SMAD TRACT IN RATS WITH EXPERIMENTAL ACHILE TENDINOPATHY

Dr. Dilek SAYIN

The Achilles tendon is the strongest tendon in the human body with the heaviest load-bearing capacity. Despite its strength, it is the tendon that is most traumatized and ruptured. Achilles tendinopathy (AT) is a pathology that occurs as a result of excessive use or loading of the tendon. Sericin is a natural, inexpensive, readily available, biocompatible biomaterial. It is known that sericin has antioxidant, anti-inflammatory activity, increases collagen synthesis and has positive effects on wound healing. In this study, it was aimed to determine the efficacy of sericin in rats with experimental AT model, to show this efficacy via TGF- β /Smad pathway and to compare its efficacy with diclofenac sodium. For this purpose, diclofenac sodium (14 days) and/or intratendinous sericin (on the 3rd and 6th days) were administered orally to rats whose AT model was created with Type-1 collagenase. The rats were decapitated under general anesthesia at the end of the first month. Serum samples for the determination of TGF- β 1, Smad2, CTGF, Decorin, Total oxidant-antioxidant (TOS-TAS) and OSI levels, histopathologically with Hemotoxylin eosin and Masson's trichrome stains, Achilles tendon tissue samples for immunohistochemical analysis with TGF- β 1, Smad2/3 and Col1A1 antibodies taken. In this study, it has been shown that sericin increases fibroblast formation and collagen synthesis histopathologically with hematoxylin-eosin and Masson's tricom dyes, and immunohistochemically with Col1A1 antibodies. Again, its effectiveness in AT treatment was determined both by ELISA and immunohistochemically via the TGF- β /Smad pathway. Finally, the antioxidant activity of the series in the treatment of AT was determined by the ELISA method. Considering our findings, it has been determined that sericin is effective in the treatment of AT and it can be a natural, effective and more advantageous alternative

compound that can be used easily in terms of patient compliance. Our study is the first in the literature to show the use of sericin in the treatment of AT, and it is thought to be a guide for future clinical studies on the treatment of AT.

Keywords: Sericin, Diclofenac sodium, Achilles Tendinopathy, TGF- β , Smad

GİRİŞ

Aşil tendonu, diğer tendonlara göre daha yüksek streslerle karşılaştığı için, insan vücudunda en sık travmaya uğrayan ve rüptüre olan tendondur. Tendonların sık yaralanmasının yanı sıra, iyileşme sürecinin de uzun olması bazı fonksiyon kayıplarına neden olmaktadır (1,2). Tedavi sürecinde cerrahi müdahalenin yanında fizik tedavi, steroid ve antiinflamatuvar ilaçlar gibi cerrahi olmayan müdahalelerin etkinliği sınırlıdır (3). Bu nedenle rejeneratif yaklaşımların geliştirilmesi için tendon oluşumu, yaralanma ve iyileşme sürecindeki fizyolojik ve patolojik değişimlerin aydınlatılması gerekmektedir (2).

Kas iskelet sisteminin ayrılmaz bir parçası olan tendonlar, kası kemiğe bağlar ve kuvveti kastan kemiğe iletir. Bileşiminin ve yapısının bir sonucu olarak; enerjiyi depolayabilir ve hareketi mümkün kılan yüksek çekme kuvvetlerine karşı dayanabilirler (4). Normal bir tendon, kollajen liflerinin uzunluğu boyunca sıralanmış seyrek hücreler (çoğunlukla tenositler) ile kollajen liflerinden oluşur (5). Tendinopati, hasarlı ve hastalıklı tendonlarda meydana gelen, ağrıya ve azalmış fonksiyona yol açan bir dizi değişiklik olarak tanımlanır. Tendonun mikro yapısındaki, bileşimindeki ve hücresel yapısındaki anormallikler ile karakterizedir (5). Kollajen liflerindeki düzensizlikler, vasküler yapılaşma, organizasyon bozukluğu ve incelmeyen yanı sıra lifler arasında artmış glikozaminoglikan (GAG) birikimi de oluşmaktadır (6,7).

Hücre dışı matris (ECM); esas olarak Tip I kollajenden oluşan, proteoglikanlar (PG), GAG ve lösin açısından zengin küçük proteoglikanlar (SLRP) dahil olmak üzere glikoproteinlerden oluşur (8). İyileşme sürecinde, yeniden şekillenme (remodeling) mekanizmasında ECM bileşenlerinin önemli rol oynadığı bilinmektedir. Tendonun ana yapısal bileşeni olan Tip I kollajen fibrillogenезinin, ECM'de bulunan PG'ler tarafından düzenlendiğini bildirmiştir (9).

Dönüştürücü büyüme faktörü- β (TGF- β) ailesi, TGF- β dahil olmak üzere, aktivin ve kemik morfogenetik proteinler (BMP'ler); büyüme, doku homeostazisi ve bazı hastalıkların gelişiminde hayati rol oynarlar (10). TGF- β sinyalizasyonu, TGF- β 'nin hücre zarı üzerindeki serin ve treonin kinaz reseptörlerine, Tip II (T β RII) ve Tip I

(T β RI) reseptörlerine bağlanmasıyla başlatılır (11). Aktif TGF- β reseptör komplekslerinden hücre çekirdeğine sinyallerin iletilmesi için Smad proteinlerine ihtiyaç vardır (12). TGF- β 1'in pro-fibrojenik etkisinin önemli bir amplifikatörü olarak bilinen sitokin bağ dokusu büyüme faktörü (CTGF) mezenkimal hücrelerde ve fibroblastlarda TGF- β 1/Smad sinyal yolağında rol aldığı bilinmektedir (13-15).

Serisin, ipek böceği *Bombyx mori* tarafından üretilen bir proteindir (16). İlaç, biyomedikal, kozmetik, gıda ve tekstil gibi farklı endüstrilerde kullanılan bir biyomalzemedir (17). İnsan dokularına biyouyumlu, anti-bakteriyel etkili, biyolojik bozulmaya ve oksidasyona karşı dirençli olduğu bildirilmiştir (18,19). Serisinin doku hasar onarımı üzerine olumlu etkilere sahip olduğu, keratinositlerin ve fibroblastların büyümesini sağladığı, yara iyileşme süreci için düzenleyici sitokinler üretmenin yanı sıra, yeniden epitelizasyona ve iyileşmede kritik rol oynayan ECM proteinlerinin üretimine katıldığını ve kollajen oluşumunu uyardığını gösterilmiştir (20-22).

Aşil Tendinopati (AT) patogenezini araştırmak için hayvan modellerinin kullanımı önemlidir ve kollajenaz kaynaklı tendinopati yaygın olarak kullanılan bir deney modelidir (23). Literatürde deneysel tendinopatının patolojisini ve fonksiyonel prognozunu daha ayrıntılı olarak inceleyen az sayıda çalışma bulunmaktadır. Bu nedenle hem mevcut tedavilerin eksiklikleri, hem de hastalığın prognozu hakkında derinlemesine bilgi edinilmesi amacıyla mevcut uygulamalara yeni ışık tutabilen potansiyel tedavi alternatiflerini keşfetmeye ihtiyaç vardır. Serisinin doku onarımı/rejenerasyon, anti-oksidan ve anti-inflamatuar etkinliğini gösteren çeşitli çalışmalar bulunmasına rağmen AT tedavisinde etkinliğini gösteren herhangi bir çalışma literatürde mevcut değildir.

Serisinin, keratinositlerin ve fibroblastların büyümesini sağladığı, doku onarımı/rejenerasyonda etkili olduğu, anti-oksidan ve anti-inflamatuar etkinliğe sahip olduğu bilinmektedir (20). Bu yüzden, günümüzün yaygın bir hastalığı olan AT tedavisinde de serisin kullanılabilir. Bu bilgiler ışığında, bu çalışmada Tip-1 kollajenaz ile oluşturulan deneysel AT modelinde, AT patogenezinde önemli rol oynayan oksidatif stres ve inflamasyonun azaltılmasında potansiyel bir ajan olan Serisinin etkinliğinin TGF- β /Smad yolağı üzerinden araştırılması ve bu etkinliğinin AT tedavisinde sık kullanılan diklofenak sodyum ile karşılaştırılması amaçlanmıştır. Bu

çalışma AT patogeneğinde önemli rol oynayan inflamasyonun azaltılmasındaki Serisinin rolünü araştırılarak AT tedavisindeki etkinliğinin belirlenmesini, bu etkinliğini TGF- β /Smad yoluğđ üzerinden araştırılması ve serisinin tedavideki etkinliğinin AT tedavisinde sıklıkla kullanılan diklofenak sodyum ile karşılaştırılmasını içermektedir ve bu yönüyle literatürde bu konuyu kapsayan bir çalışma olmamasından dolayı özgün bir değeri kazanmaktadır. Ayrıca, bu çalışmada, ilk kez serisin ile AT tedavisi sonrasında tendon hasarı ve buna bağılı oluşan AT bulgularının değışimi incelenecektir. Bu bağlamda, doğai, ulaşılabilir ve hasta uyumu açısından daha avantajlı olan serisin bileşiminin AT tedavisinde etkinliğı belirlenecek olup, AT tedavisine yönelik ileriki klinik çalışmalarda yeni bir bileşik olan serisinin yer alması hedeflenmektedir.

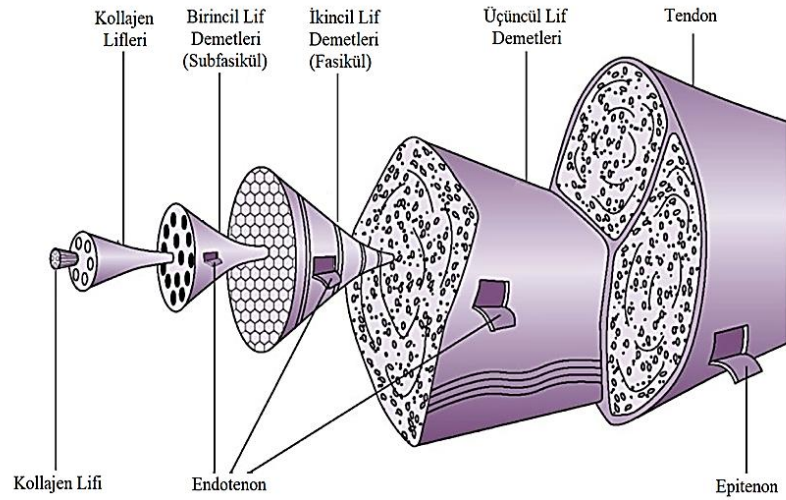
GENEL BİLGİLER

2.1.TENDON

2.1.1.Tendonun Yapısı

Tendonlar; parlak beyaz renkli, yuvarlak, bant veya şerit gibi farklı şekillere sahip olan fibroelastik dokulardır (24). Fizyolojik olarak kas ve kemik arasında yerleşim gösteren tendonlar, mekanik yüklere karşı büyük direnç göstererek kasta oluşturulan kuvveti kemiğe iletir ve eklem hareketini sağlarlar (25).

Tendonlar üç katmandan oluşan bağ dokusu ile sarılmıştır. En dışta elastik bir kılıf olarak işlev gören Paratenon adı verilen gevşek areolar bağ dokusu ile çevrilidir (25,26). Paratenonun iç yüzeyinde yer alan Epitenon kılıfı vasküler, lenfatik ve sinir inervasyonunu bulunduran ince bir bağ dokusudur (27). Epitenonun iç yüzeyinde bulunan Endotenon ise her bir tendon lifini sararak lif demetlerinin oluşumunu sağlar (28) (Şekil 1).

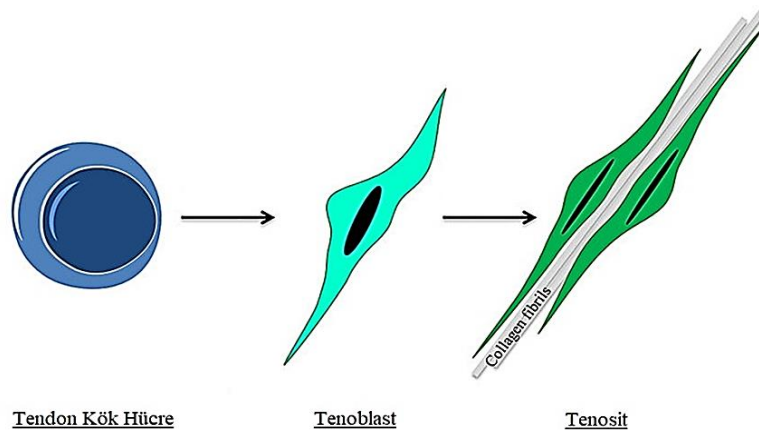


Şekil 1: Tendonu saran bağ dokusu kılıflar (29 nolu kaynaktan uyarlanmıştır)

Kollajen lifleri, mikroskopik olarak incelenebilen ve mekanik olarak da test edilebilen en küçük tendon birimidir. Yapısal olarak boyuna, enine ve yatay olarak yönlendirilerek spiraller ve örgüler oluştururlar (28,30). Böylece tendonun hareket durumunda, uzunlmasına, enine, yatay veya dönme gibi kuvvetlere karşı iyi tampon oluştururlar. Kollajen lifleri, üçlü sarmal bir polipeptit zinciri olan tropokollajenden

başlayarak hiyerarşik düzenlenerek; lifler (birincil lifler); fasiküller (ikincil lifler) ve tendonun kendisi olan üçüncül demetler şeklinde organize olurlar (29) (Şekil 1).

ECM içinde yer alan tendonların hücresel elemanlarının yaklaşık %90'ını tenoblastlar ve tenositler oluştururken, geri kalan kısmını kondrositler, sinoviyal hücreler, kılcak endotelial hücreler ve arteriyollerin düz kas hücreleri gibi vasküler hücreler oluşturmaktadır (31,32). Tenoblastlar yüksek metabolik aktivite gösteren, iğsi yapıda şekle sahip olgunlaşmamış tendon hücreleridir. Olgunlaşma sürecinde tenoblastların uzayarak tenositlere dönüştüğü bilinmektedir. Tenositler metabolik aktiviteleri daha az ve tenoblastlardan daha düşük bir çekirdek-sitoplazma oranına sahip tendon hücreleridir (32). Tenoblastların ve tenositlerin çekirdekleri liflere paralel uzanır. Tenoblastlar ve tenositler, kıvrımlı sitoplazma uzantıları ile kollajen demetlerini sarmalamaktadırlar (Şekil 2) (1, 25, 31). Tenositler, enerji üretiminde aktif olup kollajen ve ECM'nin tüm bileşenlerini sentezlemektedir (33).



Şekil 2: Tendon hücrelerinin gelişimi (34 nolu kaynaktan uyarlanmıştır).

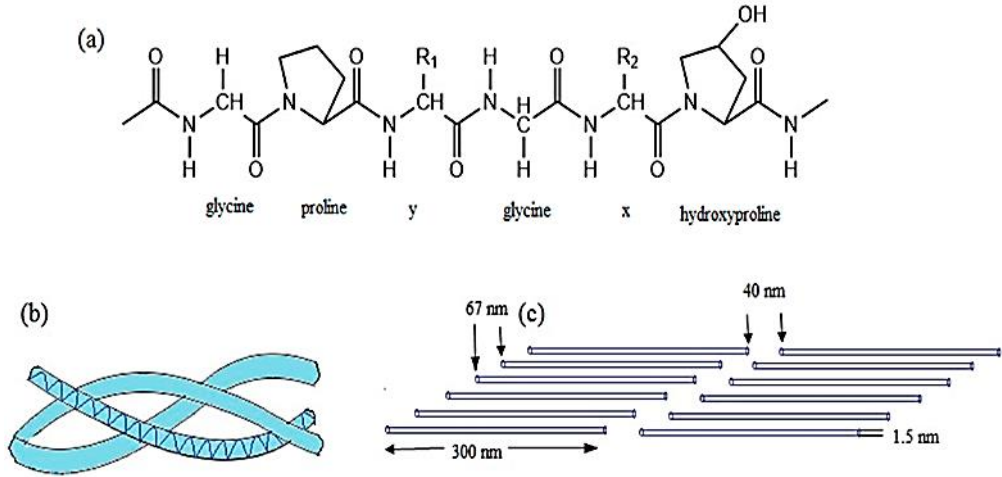
Kollajeni ve tenositleri çevreleyen ECM'nin temel bileşenleri PG'ler, GAG'ler ve glikoproteinlerdir (32). PG'ler güçlü hidrofilik yapıda olup suda çözünür özelliğiyle moleküllerin hızlı difüzyonuna ve hücre göçüne katkıda bulunurlar. Fibronektin ve trombospondin gibi adheziv glikoproteinler ile onarım ve rejenerasyon süreçlerine katılırlar (35,36).

2.1.2.Tendon Matriks Proteinleri

Tendonlar diğer konnektif dokulara kıyasla daha az hücreden ve daha fazla ECM'den oluşurlar (36). İnsan vücudunda özellikle tendonlarda en çok bulunan proteinlerden biri olan kollajen ise vücut kuru ağırlığının %30' unu, tendon kuru ağırlığının ise %70 'ini oluşturan bağ dokusu ana bileşenidir. 30 kadar farklı polipeptid zincirinden oluştuğu bilinen 27 farklı tip kollajen bulunmaktadır (37,38). Literatüre bakıldığında, Tip I kollajenin tendon yapısında bulunan kollajenin yaklaşık %95'ini oluşturduğu görülmektedir (38). Tip I kollajenin yanı sıra, Tip III, V, VI, XI, XII ve XIV gibi fibriler ve fibriler olmayan kollajen türleri de tendonlarda bulunmaktadır. Genel olarak tendon gelişimi sırasında ve doğum sonrası büyüme fazında eksprese edildiği bilinmektedir (39). Tip II kollajenin kırıldak, intervertebral disk ve vitröz humorda; Tip I'in immatür formu olan Tip III kollajenin genellikle iyileşmekte olan dokularda ve Tip IV kollajenin bazal membranlarda bulunduğu bilinmektedir (39).

Kollajen molekülleri fibroblastlar tarafından prokollajen olarak sentezlenir ve tüm tiplerinde üçlü sarmal yapı görülmektedir (40). Bu üçlü sarmal yapı, ECM proteazları tarafından prokollajen molekülünden N ve C terminal propeptidlerinin proteolitik olarak uzaklaştırılması ile oluşmaktadır. N-terminal kollajen propeptidi, trombospondin Tip I motifleri (ADAMTS) 2, 3 veya 14 ile bir disintegrin benzeri ve metalloproteaz ile çıkarılır (41). Hem N hem de C terminal prokollajen işleyen proteazlar, dekorin, biglikan ve lisil oksidaz (LOX) gibi ek substratlara sahip olduğundan kollajen Tip I fibril oluşumu sırasında ek aşamaların düzenlenmesinde rol oynayabileceği düşünülmektedir (42).

Tendon yapısında bulunan Tip I kollajen 1000 aminoasit (aa) içeren $2\alpha 1$ ve $\alpha 2$ olmak üzere üç polipeptid zincirinden oluşmaktadır (43). Polipeptid zincirlerindeki her üç pozisyondan birinde bulunan ve Glisin-X-Y olarak tekrarlayan zincir yapısında; X genellikle prolin iken, Y genellikle diğer birçok proteinde bulunmayan hidroksiprolin veya hidroksilizin olabilir (Şekil 3). Bu nedenle hidroksiprolin düzeyi kollajen metabolizmasının göstergesi olarak kabul edilmekte ve kollajen sentezindeki değişiklikler hidroksiprolin düzeyleri ile takip edilebilmektedir (44).



Şekil 3: Kollajenin yapısı (45 nolu kaynaktan uyarlanmıştır)

Hidroksiprolinin kollajen metabolizmasının yanı sıra polipeptid zincirleri arasındaki hidrojen bağlarını oluşturur ve üçlü tropokollajen sarmalının dayanıklılığında rol oynadığı bilinmektedir. Tropokollajenlerin kümelenmesi sonucunda kollajen lifleri oluşmaktadır. Tropokollajen molekülleri arasındaki çapraz bağların oluşmasıyla birlikte gerilme kuvveti sağlanarak lif yapısı güçlenir. Bu nedenle kollajen molekülündeki çapraz bağların sayısı ve kalitesinin artmasıyla doğru orantılı olarak gerilme kuvvetinde de artma meydana gelmektedir (44). Tendonlar gerilme güçleri karşısında son derece dirençlidir ancak esneme yetenekleri çok azdır. Birbirine paralel ve sık aralıklı seyreden kollajen lifleri bazı bölgelerde kalın demetler oluştururlar. Bu özellikleri ile çekme ve gerilme kuvvetlerine karşı direnç göstermesini sağlamaktadır.

Tendon yapısında yer alan ve tenositler ile ECM arasındaki etkileşimi sağlayan elastin ise tendonun toplam kuru ağırlığının % 2'sini oluşturmaktadır (46, 47). Elastin liflerinin uzunluklarının birkaç katı uzayabildiği ve gerilme kuvveti sonlandığında eski haline dönebildiği bilinmektedir (44). Sert ve esnek olmayan kollajenin aksine elastinin esnek bir yapıya sahip olması, tendona esnek bir özellik kazandırmaktadır (48).

Proteoglikanlar

PG'ler, tüm hayvan hücrelerinin yüzeyinde ve hücre içi granüllerinde, bazı dokularda ise bazal membran ve hücre dışı matrikste bulunan protein konjugatlarıdır.

Tipik olarak bir veya daha fazla GAG zinciri ile translasyonel olarak modifiye edilmiş çeşitli çekirdek proteinleri içerirler. Hücre-hücre ve hücre-matris etkileşimleri, hücre göçü ve proliferasyonu, büyüme faktörü sekestrasyonu, kemokin ve sitokin aktivasyonu gibi farklı hücresel süreçlerde rol aldığı bilinmektedir (49,50). Anyonik polisakkaritler olarak bilinen tekrarlayan disakkarit yapılarından oluşan GAG'ler ile translasyonel olarak modifiye edilen PG'ler çekirdek proteinlerini içeren çeşitli kompleksler oluşturabilir. GAG'ler, tekrarlayan disakkarit yapı taşlarından oluşan lineer, anyonik polisakkaritlerdir. Dört grup GAG vardır: hyaluronan, keratan sülfat, kondroitin sülfat, heparan sülfat (51).

Tendonda bulunan PG'lerin %80'i dekorin, biglikan, lumikan ve fibromodulin gibi SLRP'ler tarafından oluşmaktadır. SLRP'ler, tirozin kinaz reseptör ve toll benzeri reseptörlerle etkileşime girerek; göç, çoğalma, bağışıklık, apoptoz, otofaji ve anjiyogenez dahil olmak üzere temel süreçleri düzenlemekte görev alırlar (52).

SLRP'lerin en baskın türü dekorindir (53). Dekorin, 42kDa molekül ağırlığında, kondroitin sülfat/dermatan sülfattan oluşan bir GAG zinciri ile lösin tekrarlarını içeren bir protein çekirdeğinden oluşur (54). Dekorin; sahip olduğu kollajen lifler için çoklu bağlanma bölgeleriyle, büyüme ve olgunlaşma sırasında birkaç kollajen lifini kovalent olmayan bir şekilde çapraz bağlayarak kollajen liflerinin düzenlenmesine katkıda bulunmaktadır (55). Dekorin molekülünün protein bileşeninin kollajen liflerinin yüzeyine non-kovalent şekilde bağlandığı, komşu kollajen lifler üzerindeki GAG bileşenleriyle ise çapraz bağlar oluşturarak kollajen liflerinin lateral füzyonunu engellediği, bu nedenle tendon kuvvetini arttırdığı gösterilmiştir (56-58).

2.2.AŞİL TENDONU

2.2.1. Aşil Tendon Anatomisi

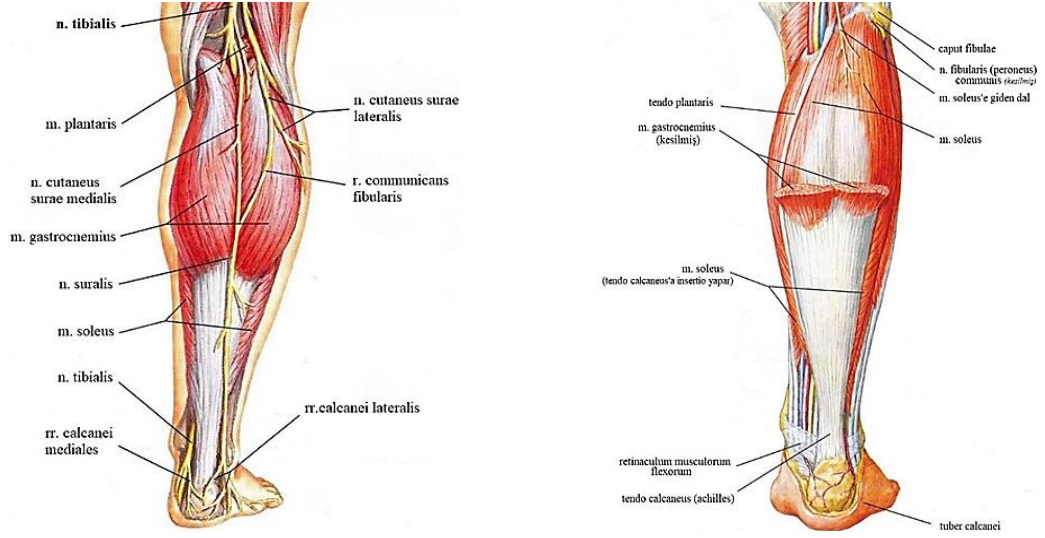
Aşil tendonu; Homeros'un Truva Savaşı'nı anlatan İlyada adlı eserindeki efsanevi savaşçı Aşil'den ismini almıştır. İnsan vücudunun en büyük ve en güçlü tendonudur (59). Triceps surae kasının oluşturduğu kuvveti kalkaneusa aktarır (60). Bu kadar güçlü olmasına rağmen, 1970'li yıllarda gelişmiş ülkelerdeki tüm tendon hasarlarının %50'sini kapsadığı bildirilmiştir.

Aşil tendonuna bağlanan kaslar, anatomik olarak bacağıın arka bölgesinde bulunur. M. triceps surae; M. soleus ve M. gastroknemiusun lateral ve medial başının birleşiminden meydana gelir (Resim 5). Ayağın en güçlü flexör kası M. triceps surae'dır. Bu kasın kuvveti aponeurosis plantaris tarafından ayak ucuna iletilmektedir. Kasın kuvveti Articulatio (Art) talocalcaneonavicularis'in oblik ekseninin alt ve iç yönünden geçerek, ayağa adduksiyon ve az miktarda supinasyon (inversiyon) hareketi yaptırır (61).

Aşil tendonun en yüzeysel kası M. gastroknemius'tur. Kaput mediale ve kaput laterale olarak isimlendirilen iki başı arka orta hatta birleşir ve bacağıın orta kısmında geniş bir aponöroz oluşturular (Şekil 5) (62). Sonrasında daralır ve tendo musculi gastrocnemii adını alarak aşil tendonu oluşturmak için M. soleus'a ait derinden gelen tendonla birleşirler. Aşil tendonu tuber calcanei'nin arka alt kısmına tutunarak sonlanır. M. gastroknemius'un başlangıç yeri femurun kondilleri olduğu için diz ekleminde bacağına fleksiyon yaptırır. Ancak diz ekleminin eksenine yakın tutunması nedeni ile zayıf bir etkisi vardır. (61,62).

M. gastroknemius'un önünde ve derininde M. soleus kası yerleşim gösterir. Facies posterior tibiaenin ve kaput fibulaenin arka üst kısmından içten dışa doğru uzanan arcus tendineus musculi solei ve Linea musculi solei'den başlar (Şekil 4). Femurdan başlamadığı için M. soleus diz eklemine bir etkisi yoktur. M. soleus hareket halinde ayak bileğinin stabilizasyonunu sağlar (61).

Çoğu bireyde M. gastroknemius'un hemen altında M. plantaris bulunur (Şekil 5). Popülasyonun yaklaşık %90' ında bulunan M. plantaris kası 7 ila 10 cm'lik kısa bir kas göbeğine sahiptir, M. gastroknemius'un lateral başının hemen altında ortaya çıkar ve Aşil tendonunun medialinde uzanan, uzun ince bir tendona sahiptir (63). Genellikle Aşil tendonunun bir parçası olmamakla birlikte, Aşil tendonu içinde yayıldığı ve orta Aşil tendinopatisinin bir kaynağı olduğu bildirilmiştir (64). M. plantarisin önünde M. soleus yer alır. M. gastroknemius ile aynı işlevde olmakla birlikte, farklı kas lifleri içerir (65).



Şekil 4: Aşil Tendonu Anatomisi (66 nolu kaynaktan uyarlanmıştır)

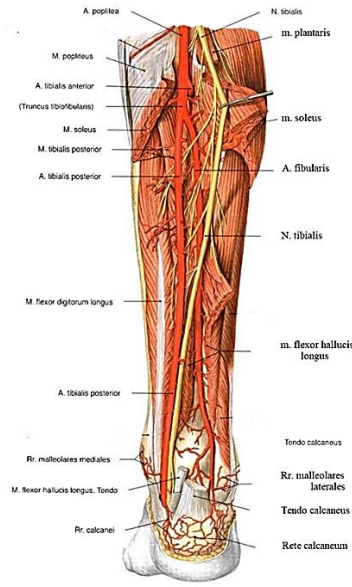
M. gastrocnemius kası, M. soleus ile birleşerek Aşil tendonunu iki farklı şekilde oluştururlar. Daha yaygın olan Tip I birleşim noktasında, iki aponöroz, kalkaneal yerleştirilmelerinin 12 cm proksimalinde birleşir. Tip II'de, M. gastrocnemius aponörozu doğrudan M. soleusun aponörozuna girer (67). Aşil tendonu üst kısmında yuvarlak ve distalde ise 4 cm kadar düzdür (68). Aşil tendonunun lifleri dikey değil, 90° spiraldir. Lifler proksimalde mediale, distalde ise posteriora döner. Böylece tendon uzaması artar ve hareket esnasında depolanmış olan enerjinin ortaya çıkmasına yardımcı olur (69).

Genel olarak gastrocnemius kökenli kısmı 11–26 cm ve soleus kökenli kısmı ise 3–11 cm. uzunluğundadır (68). Aşil tendonu ayak bileği çevresindeki sinovyal kılıfa sahip diğer tendonlardan farklı olarak, paratenon adlı iki katmandan oluşan bir zar ile çevrelenmiştir. Paratenon, bacağın derin fasiasından, fascia cruris'ten kaynaklanır ve tendonu arkadan örter (70). Aşil tendonunun kalkaneal girişinde 2 bursa vardır. Tendon ve cilt üzerinde subkutan bir bursa, tendon ve kalkaneum arasında bir retrokalkaneal bursa yer alır (71).

2.2.2. Aşil Tendon Beslenmesi

Aşil tendonunun beslenmesi vasküler perfüzyon ve sinovyal diffüzyon yoluyla olmaktadır. Tam olarak bilinmemekle birlikte yapılan çalışmalar sinovyal diffüzyonun beslenmede daha etkili olduğunu göstermiştir (72).

Tendonun beslenmesi proksimal ve distal kısımlarda Proksimal Tibial Arter tarafından, orta kısımda ise Peroneal Arter tarafından sağlanır (Şekil 5). Arterlerin çok sayıda ve daha kalın olmasından dolayı Aşil tendonun ön yüzeyi, damarların tendonun içinden veya çevresinden geçtiği Aşil tendonun arka yüzeyinden önemli ölçüde daha iyi vaskülarize edilmiştir. Aşil tendonun içindeki damarlar üç ana yönde hareket eder: boyuna, enine ve derine doğru. Yüzeysel enine damarlar boyut olarak en büyüktür ve tendon liflerine paralel çok sayıda uzunlamasına dal verir (73).



Şekil 5: Aşil tendon damarlanması (66 nolu kaynaktan uyarlanmıştır)

Aşil tendonunun kanlanması; paratenon ve kemik-tendon birleşim yeri, kas-tendon birleşim yeri ve etrafındaki yumuşak dokular tarafından sağlanır. Ana damarlardan çıkan dallar mezotenondaki vinculalardan sinoviyal kılıfın viseral tabakasına ulaşmakta ve burada pleksus meydana getirerek tendonun yüzeyel kısmının kanlanmasını sağlarlar (74). Endotenon içinde derinde olan bazı damarlar ise intratendinöz ve peritendinöz damar ağını birbirine bağlarlar. Aşil tendonunun kanlanmasında yardımcı olan paratenondan ayrılan damarlar, endotenon içinde vasküler bir ağ oluştururlar. Bu nedenle paratenon, tendon iyileşmesinde önemli rol oynar. Tendonun damarsal yapısı bazı bölgelerde torsiyon, sürtünme ve kompresyon kuvvetlerinin etkisiyle yetersizdir (73). Yapılan çalışmalarda Aşil tendonunun tendon yapışma bölgesinin 2-7 cm proksimalinde bulunan ve tendon yaralanmalarının sıkça karşılaşıldığı hipovasküler bir alan tespit edilmiştir (75). Bu bölgede tendonun gerilme

gücü azalmakta, oluşan dejenerasyon nedeniyle tendonun güçsüz kaldığı düşünülmektedir (76).

2.2.3. Venöz drenaj

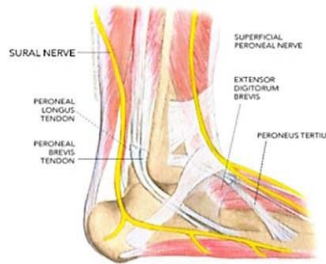Yüzeyel ve derinde bulunan venlerle venöz drenaj sağlanır. Venöz kanın drenajı yüzeyel venlerden derin venlere doğrudur. Yüzeyel venler V. communicans ile birbirlerine, V. perforans ile de derin venlere bağlanır. V. perforans en çok bacağın alt yarısında ve ayak bileği yakınında bulunur (61).

2.2.4. Lenf drenajı

Lenf drenajı derin ve yüzeyel lenf damarları ile olmaktadır. Yüzeyel lenfatikler: posterolateral ve anteromedial grup lenf damarlarından oluşur. Posterolateral lenf damarları nodi inguinales profundi'ye, anteromedial lenf damarları nodi inguinales superficiales inferiores'e direne olur. (61) .

2.2.5. Aşil Tendon İnnervasyonu

Aşil tendonu, esas olarak Nervus suralis'den kaynaklanan sinir lifleri tarafından innerve edilir (Şekil 6). Ayrıca alt ekstremitenin distal posterolateral üçte birlik kısmındaki ve ayağın lateral kısmındaki deriyi de besler. Kısa Safen sinir olarak da bilinen n. suralis, ayrıca topuğun lateral yönünü innerve eden lateral kalkaneal dalı verir. Sinir, N. tibialis sinirden kaynaklanan medial sural kutanöz sinir ile bacağın orta üçte birinde ortak peroneal sinirden dallanan N. peroneus accessorius'un birleşmesiyle oluşur (73). Kalkaneusun üst sınırının 8-10 cm proksimalinde n suralis, aşil tendonunun lateral sınırını geçer (77). Bu nedenle n suralis, aşil tendonunda gerçekleştirilen ameliyatlarda iyatrojenik yaralanma açısından yüksek risk altındadır (73).



Şekil 6: Aşil tendon innervasyonu (78 nolu kaynaktan uyarlanmıştır)

Aşil tendonunun innervasyonu oluşturan sinir gövdeleri; musküler, kutanöz ve peritendinöz sinir gövdeleridir (79). Aşil refleksi, sakral 1-2 (S1-2) sinirler aracılığıyla oluşur. S1 sinir kökü kesilmiş ya da bası altında ise, aşil refleksi alınamaz (80).

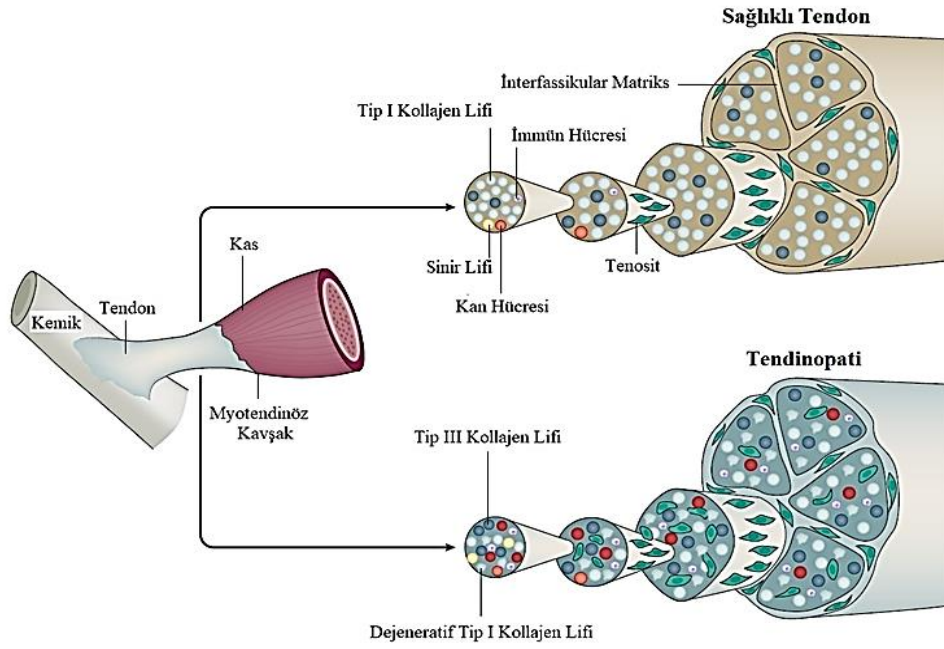
2.3. Aşil Tendinopati

2.3.1. Aşil Tendinopati Histolojisi

Tendinopati terimi, tendonlarda ve yakın yapılarda ağrı, şişlik ve fonksiyonel kısıtlamalar ile karakterize klinik durumları ifade eder (81). AT hastalarında tendon kalınlaşmış, düzensiz ve kahverengimsi hale gelmiştir. Etkilenen dokunun histolojik incelemesi makrofaj, nötrofil veya diğer inflamatuvar hücreleri göstermez (82). Geleneksel terimler tendinit ve tendonitis, bu tendon bozukluğunu belirtmek için uygun değildir (83). Tendinit, tendinoz ve paratendinit dahil olmak üzere tendon bozukluklarını tanımlamak için çeşitli terimler kullanılmış, inflamatuvar yanıtın olmaması, tendinopati teriminin tendon bozukluklarını tanımlamak için kullanılması gerektiğini düşündürmüştür (84).

Histolojik çalışmalar, temel maddede artan sayıda tenosit ve GAG konsantrasyonu, kollajen düzensizliği ve parçalanması ve neovaskülarizasyon gösterdiğinden, "Tendinopati" terimi tercih edilebilir görünmektedir. Dejenerasyon bölgesinde bulunan tenositler düzensiz bir şekle ve daha yüksek apoptoz oranına sahiptir (83).

Tendinopati, tendonun mikro yapısında, bileşiminde ve hücreliliğinde anormallikler ile karakterizedir. Normal bir tendon, kollajen liflerinin uzunluğu boyunca sıralanmış, seyrek hücreler (çoğunlukla tenositler) ile yüksek düzeyde düzenlenmiş kollajen liflerinden oluşur (8). Tendinopatinin özü, tenositlerin gelişigüzel proliferasyonu, tendon hücrelerinde dejenerasyon, kollajen liflerinde bozulma ve kollajen olmayan matriste artış ile izlenen başarısız bir iyileşme tepkisidir (Şekil 7) (84,85). Kollajen liflerinin paralel yönelimi kaybolur. Kollajen lifi çapında ve toplam kollajen yoğunluğunda azalma olur. (86, 87).



Şekil 7: Aşıl Tendinopati Histopatolojisi (8 nolu kaynaktan uyarlanmıştır).

AT'nin iki ana kategorisi anatomik yerleşime göre sınıflandırılır. Bu sınıflandırma; insersiyonel (kalkaneus-aşıl tendon bileşkesinde) ve insersiyonel olmayan (aşıl tendonunun kalkaneusa yerleştirilmesinin 2 ila 6 cm proksimalinde) tendinopatiyi içerir (88). İnsersiyonel tendinopati; daha aktif kişilerde ortaya çıkma eğilimi gösterirken, insersiyonel olmayan tendon yaralanması daha yaşlı, daha az aktif ve fazla kilolu kişilerde ortaya çıkma eğilimindedir (89).

2.3.2.Aşıl tendinopati patogenezi

AT'nin patogenezinin; mikroskopik olarak kollajen liflerinin yapısal hasarına yol açan, tekrarlayan tendon aşırı yüklenmeleri ile başladığı görünmektedir. Normal şartlar altında, tendon matriks yaralanması erken dönemde etkili bir iyileşme sürecini tetikler; bununla birlikte, tendonun azalmış intrinsek iyileşme yeteneği veya yetersiz iyileşme, zaman içinde matriks hasarının oluşmasına yol açabilir (8). Parçalanmış kollajen lifleri, düzensiz kollajen demetleri, GAG'lerin birikmesi ve artan mikrovaskülatüreden oluşur (5). Tenositlerin hacmi azalır, tenositler uzar ve incilir. Tenositlerdeki çekirdek/sitoplazma oranı artar ve hücre daha az ECM üretir. Tip III kollajen yoğunluğunda artış olur (8).

Tendinopatideki matriks deęişiklikleri; kollajenin yapısal organizasyonunun kaybı, fibro-kıkırdak kompozisyonundaki deęişiklikler ve matriks proteinlerinin birikmesiyle ile karakterize edilir (32). Hasarın ilk aşamasında Tip III kollajen üretilir. Tip III kollajen; gelişigüzel, düzensiz hizalanmalar gösterir. Hasarlı tendonda daha düşük biyomekanik güce neden olur (90). Zamanla Tip I kollajen, Tip III kollajenin yerini alır ve doğrusal yapılandırılmış düzenlemeyi sürdürür (69).

Tendon patolojisinde, özellikle büyük PG'lerin artan üretimi; hücre yapışmasını, göçünü ve çoğalmasını tehlikeye atabilir ve hücre-matris etkileşimini engelleyebilir. Artan PG'ler suyu çeker ve bağlar. Bu durum tendonun şişmesine neden olur ve mekanik transdüksiyonu bozabilir (91). Paralel sıralanan tenositler arasındaki gap junctionların bozulmasına sebep olur (92). Tendinopatide tenositler; çoğalır, daha yuvarlak hale gelir ve yüksek oranda protein üreten organeller içerir (93).

Hücre kültürlerinde ve hayvanlarda yapılan çeşitli deneyler, tendinopatilerin patogeneğinde oksidatif stresin de önemli bir rol oynadığını göstermektedir (94). Tendon yaralanmaları, genellikle artan oksidatif stres ve mitokondriyal disfonksiyon ile karakterize hipoksik kritik bölgede meydana gelir (95). Ayrıca, hipoksik durum mitokondriyal homeostazı düzensizleştirir. Bu durum yüksek seviyelerde Reaktif Oksijen Türleri (ROS), nükleer faktör (NF)- κ B dimerizasyonu ve mitofajiye neden olur (96,97). Mekanik aşırı yüklenme; yaşam tarzı ve kalıtsal faktörlerle birlikte tendon bütünlüğünü etkileyen ve dejenerasyona katkıda bulunan ROS üretimini uyarır (98). Artan ROS; lipit peroksidasyonu, DNA hasarı ve protein modifikasyonu yoluyla tendinopati patolojisinde yer almaktadır (99). Oksidatif stres, tendon progenitör hücrelerinin iyileşmesini ve yaşam süresini azaltır. MMP-1 ekspresyonunda artışa ve hücre apoptozuna yol açar (100,101,102).

2.3.3. Aşil tendinopati risk faktörleri

Aşil tendonu, vücuttaki en büyük ve en güçlü tendon olup, koşma ve zıplama sırasında vücudun ağırlığının 12,5 katı kadar ağırlığa dayanabilir (103). Ancak, Aşil tendonunun spontan rüptür insidansı oldukça yüksektir (104). Dejeneratif deęişikliklerin ve tendondaki gerim kuvvetini azaltan tekrarlı mekanik yüklerin aşil tendonu rüptürüne neden olan faktörler olduğuna inanılmaktadır (105). AT, daha çok

atletlerde karşılaşılan aşırı kas kullanımına bağlı bir patolojidir. Tendon hasarları akut veya kronik olabilir. Tek başına veya kombinasyon halinde içsel veya dışsal faktörlerden kaynaklanabilir (106).

Tendinopati için risk faktörleri, intrinsik veya ekstrinsik faktörleri içerir. İntrinsik faktörler, tendonun sağlığını ve bileşimini doğrudan etkiler. Sistemik intrinsik risk faktörleri arasında ileri yaş, obezite, artmış bel çevresi, diyabet, hipertansiyon, dislipidemi, genetik yatkınlık sayılabilir. Yaşlanma süreci, tendinopatide görülenlere benzer veya aynı histolojik bulgularla sonuçlanabilir, bu da hastaları kısmi yırtıklara ve ağrı gelişimine yatkın hale getirir. Obezite, artmış bel çevresi, diyabet, hipertansiyon ve dislipidemi; mikrovaskülariteyi etkileyebilir ve bu nedenle tendinopati gelişiminde önemli bir rol oynayabileceği belirtilmiştir. AT'de görülen lipit profilinin, artan insülin direnciyle ilişkili lipit profiline çok benzediği ayrıca tendinopatili deneklerden alınan biyopsilerde lipit birikimi bulunduğu bilinmektedir. Tendinopatide yer alan genetik risk faktörlerinin, tendinopati geliştirme olasılığını artırabileceği düşünülmektedir. Bunların yanı sıra sistemik olmayan intrinsik risk faktörleri arasında anormal biyomekanik, kas esnekliği, azalmış kas gücü ve eklem gevşekliği yer almaktadır. (89,107-109).

Ekstrinsik risk faktörleri; aşırı mekanik yük, antrenman hataları (ör. aşırı antrenman), hızlı ilerleme, koşu yüzeyi ve kötü teknik, uygun olmayan ekipman (ör. ayakkabı, raketler ve koltuk yüksekliği) ve çalışma, tekrarlayan hareketler, sigara kullanımı ve lateral dirsek tendinopatisi ile ilişkilendirilmiştir. Florokinolonlar, steroidler, hormon replasman tedavisi, oral kontraseptifler, nonsteroid antiinflatuar (NSAI) ilaçlar, retinoidler gibi ilaçlar da ekstrinsik risk faktörleri olarak tendon patolojisi ile ilişkilendirilmiştir (89,109-111).

Sitokin salınımı ve kümülatif mikrotravmalar gibi farklı stres faktörlerine bağlı olarak tendon hasarı oluşabileceği düşünülmektedir. Hasarın aktif onarımı gerçekleşmediği durumlarda, tekrarlayan aşırı yüklere uyum sağlayamama ve hücre aktivitesinin modülasyonuna yol açan sitokin salınmasına bağlı olarak tendonlarda zayıflama veya ilerleyen dönemlerde yırtılmalar oluşabilir (112).

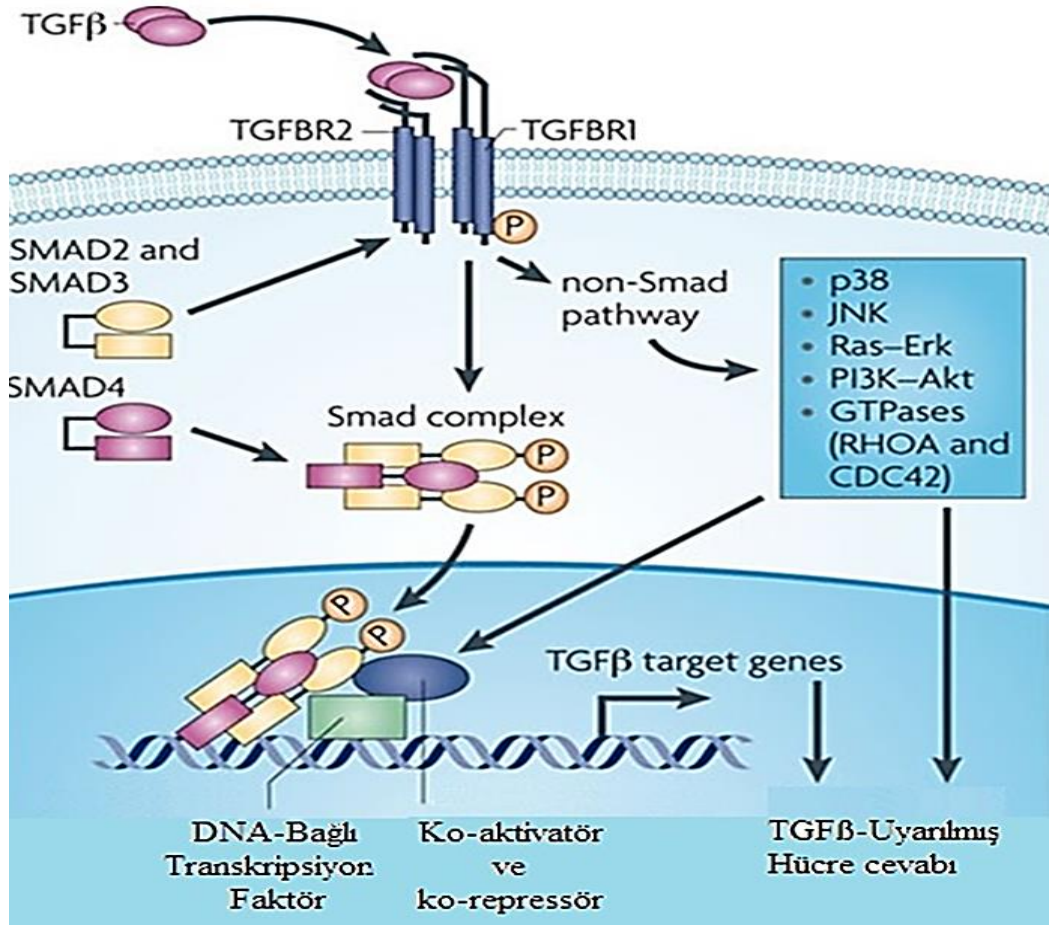
2.3.4.Büyüme Faktörleri

Hücre yüzeyindeki spesifik reseptörlere bağlanarak hücre içi sinyal iletimi, hücre proliferasyonu, migrasyonu, matriks sentezi ve diğer büyüme faktörlerinin sekresyonuna neden olan küçük polipeptidler büyüme faktörleri olarak bilinmektedir (113). Tendon iyileşme süreci, doku iyileşmesinin karmaşık biyolojisini düzenleyen çeşitli büyüme faktörleri (GF) tarafından düzenlenmektedir. GF'lere örnek olarak CTGF, insülin benzeri büyüme faktörü (IGF), trombosit kaynaklı büyüme faktörü (PDGF), vasküler endotelial büyüme faktörü (VEGF), temel fibroblast büyüme faktörü (bFGF), BMP'ler ve TGF- β verilebilir (38, 114).

TGF- β

TGF- β , hücre büyümesi ve hücre dışı matriksin oluşumunda yer alan güçlü bir immünomodülatördür (115). TGF- β ailesi skar formasyonu ve kemik iyileşmesi ile ilişkili büyüme faktörü ailesidir. TGF- β ailesi altı korunmuş sistein kalıntısı ile karakterize olup homodimerler veya heterodimerler olarak salgılanan BMP'ler, aktivinler, büyüme ve farklılaşma faktörleri gibi birçok yapısal olarak benzer proteini içermektedir (116,117). TGF- β 'nın; tüm iyileşme süreci boyunca eksprese edilerek aktif kaldığı ve matris metaloproteinaz aktivitesi aracılı hücre dışı matriks degradasyonunu ve yeniden organizasyonunu düzenlediği bildirilmiştir. Bunun yanı sıra tenosit göçünü, mitogenezi ve hücre dışı matris üretiminin uyarılmasıyla da Tip III'ten Tip I kollajene erken geçişi destekler (118).

TGF- β ; TGF- β RI ve TGF- β RII olarak adlandırılan iki transmembran serin/treonin kinaz içeren reseptör komplekslerine bağlanarak hücre içi sinyal yollarını uyarmaktadır (117) (Şekil 8).



Şekil 8: TGF-β sinyali yolu (119 nolu kaynaktan uyarlanmıştır).

Başlangıçta hücre proliferasyonunu uyardığı düşünülse de, tıpkı birçok büyüme faktörü gibi, TGF-β'nin hücre proliferasyonunu inhibe eden veya uyaran iki işlevli bir düzenleyici olduğu kabul edilmiştir. TGF-β'nin fizyolojik olarak çeşitli anahtar olayları düzenlediği kabul edilmektedir; TGF-β sinyalinin bozulması, bağ dokusu bozuklukları, fibrozisi gibi hücresel olayları etkileyerek hastalıkların patojenezinde rol oynamaktadır. Hücresel fonksiyon ve gen ekspresyonu Smad yolunun aktivasyonu ile sağlanır (120).

TGF-β'nin 3 formu (β1, β2 ve β3) bulunmaktadır. TGF-β1'in angiogenez, onarım ve adhezyon ile ilişkili olduğu gösterilmiştir (121). TGF-β1'in; fibroblast ve makrofajları artırarak kollajen üretimini stimüle ederek, tendon iyileşmesini arttıran bir rolü vardır. TGF-β1 ekspresyonu, moleküler düzeyde iyileşme göstergesi olarak kullanılmıştır (120, 122). TGF-β2 hasarlı dokuda agresif inflamatuvar yanıtı uyarır. IL-

2 bağımlı T hücre büyümesini kontrol eder. Kırık ve tümör iyileşmesinde önemli rol oynar. TGF- β 3 ise hücre farklılaşması ve embriogenez de yer almaktadır. Yara iyileşmesinde de görevi olduğu düşünülmektedir (123).

Smad

Smad proteinleri olarak adlandırılan TGF- β ligandları, hücre içi sinyallemenin transdüksiyonuna aracılık etmektedir (124). Smad'lar 3 grup halinde incelenmektedirler: reseptör ilişkili olan RSmadlar (Smad 1, 2, 3, 5 ve 8), ortak mediatör Co-Smad (Smad 4) ve inhibitör özellikte olan I-Smadlar (Smad 6 ve 7) (125). Spesifik olarak, TGF- β R1, reseptörle aktive olan Smads (R-Smads) olarak bilinen Smad alt grubunu tanıır, Smad2 ve Smad3' ü içerir (126). Bu R-Smad'ler 2 korunmuş alandan oluşur; N-terminal MH1 alanı, DNA-bağlama aktivitesine sahipken, C-terminali MH2 alanı, çekirdeğe translokasyonu yönlendirir ve transkripsiyon düzenleyici aktiviteye sahiptir (125).

TGF- β 1; Smad2 ve Smad3'ün TGF- β R1 tarafından fosforilasyonunu ve aktivasyonunu içeren, çok iyi tanımlanmış olan, klasik sinyal yolağı ile etki eder. Smad4, aktive Smad2/3'ü bağlar ve bu kompleksi çekirdeğe translokasyon yapmak ve spesifik genleri kopyalamak için etkinleştirir (127). TGF- β sinyali ile uyarılan yollara PI3K, Wnt/ β -katenin, Smad ve MAPK örnek verilebilir. Ancak başlıca tercih edilen TGF- β sinyal iletimi Smad temelli sinyal yolağıdır (Şekil 9) (125).

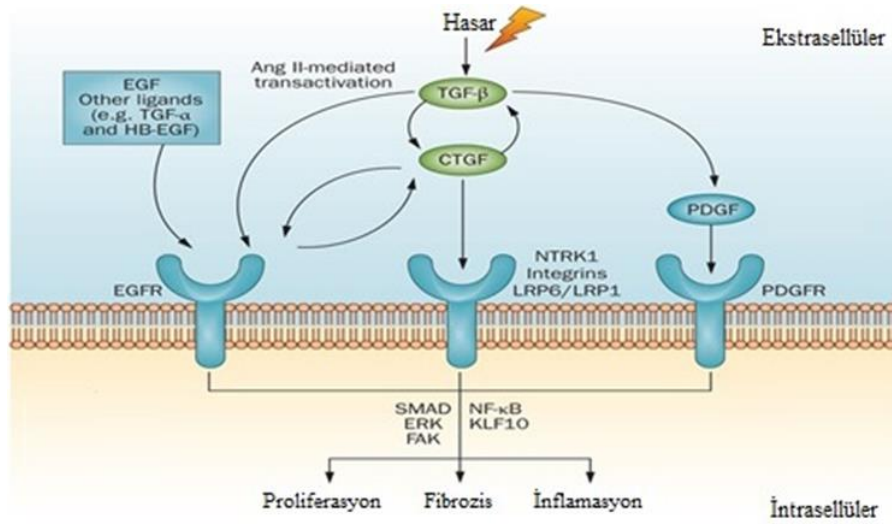
CTGF

CCN2 olarak da bilinen CTGF; büyüme, proliferasyon, adezyon, migrasyon, ECM sentezi ve apoptoz gibi hücre fonksiyonları düzenlemek için otokrin veya parakrin yollar aracılığıyla hareket eden, çeşitli hücre tipleri tarafından üretilen, çok işlevli bir proteindir (40 kD) (128). CTGF, diğer hücre dışı proteinlerdeki alanlara benzeyen ve birçok temel biyolojik işlevi düzenleyen dört korunmuş modül içermektedir (129).

Modül 1, insülin benzeri büyüme faktörü bağlayıcı protein homologudur. Modül 2, BMP ve TGF β 1'i bağlayan von Willebrand faktör C/kordin benzeri sistein bakımından zengin motif içerir (130). Modül 3, düşük yoğunluklu lipoprotein

reseptörü ile ilgili proteini, integrinleri ve heparan sülfat proteoglikanlarını ve vasküler endotelial büyüme faktörünü bağlayan bir trombospondin motifi içerir (131). Modül 4, sistein düğümü olarak bilinir. Bu modülün VEGF bağlanmasına yardımcı olduğu, heparin ve integrin bağlanmasına dahil ettiği rapor edilmiştir (132). Bu modüller, TGF- β , yüksek glikoz, hipoksi ve basınç gibi mekanik stresler tarafından aktive edilebilir (129).

TGF- β , proksimal promotor içinde yer alan bir Smad bağlanma yoluyla "klasik" Smad yolu ile CTGF'yi güçlü bir şekilde indükler (Şekil 9) (129). C-terminal alanı, fibroblast proliferasyonunu düzenler. N-terminal alanı miyofibroblast farklılaşmasına ve kollajen sentezine aracılık eder (133). CTGF; TGF- β ile etkileşim yoluyla dolaylı olarak Smad yolunu modüle edebilir. Böylece reseptör bağlanmasını artırabilir veya anti-Smad seviyelerini değiştirerek TGF- β sinyallemesini uzatabilir (129).



Şekil 9: CTGF sinyal yolu (134 nolu kaynaktan uyarlanmıştır)

2.3.5.Aşıl Tendinopati İyileşme Süreci

Tendon yapısı bozulduğunda başlayan iyileşme süreci için ekstrinsik ve intrinsik iyileşme olmak üzere iki teori bulunmaktadır. Tendon iyileşmesi, epitenon ve endotenon tenositlerin proliferasyonu ve migrasyonu ile intrinsik olarak veya çevreleyen kılıf ve sinoviyumdan gelen hücreler yoluyla ekstrinsik olarak gerçekleşebilir (135). Ekstrinsik iyileşmede skar dokusu, tendonun kaymasını bozan

adezyon oluşumuna neden olur. İntrinsik iyileşme daha az komplikasyonla sonuçlanır. (136).

Ekstrinsik iyileşme; damarlardan çevre dokulara oluşan hücre migrasyonu ile başlatılmaktadır ve periferik yapışıklık görülebilmektedir. Tendon uçlarındaki tenositler pasif durumda kalması nedeniyle iyileşmeye katılamazlar ve yapışıklık oluşmasına neden olurlar. Bölgeye invaze olan fibroblastlar proliferasyon olabiliyor, tendon hücreleri diferansiyasyon olarak ECM üretirler (137).

İntrinsik iyileşme; tenositler proliferasyon olarak aktif tenoblastlara dönüşüm kollajen üretimini sağlarlar. Tendonda yapışıklık oluşturmadan, kollajen sentezi ve fibroplazi oluşmaktadır. Burada endotenon ve epitenon hücre aktivitesi ile tendon kılıfından bağımsız bir şekilde iyileşme gerçekleşmektedir (137).

2.3.6. Aşil Tendinopati İyileşme Evreleri

AT'nin iyileşmesindeki temel hedef kollajen liflerinin tekrar oluşmasını sağlayabilmektir. Genel olarak iyileşme süreci yaklaşık 6-8 hafta devam eder ve tipik yara iyileşme sürecini takip eder; erken inflamasyon, proliferatif ve remodasyon aşamaları olmak üzere birbirini takip eden 3 safhaya ayrılır (138).

1. İnflamasyon Fazı (1-4 gün): Hasarlı bölgede kan akımı artar. Kemotaktik faktörler lökositleri aktive eder ve bu lökositlerin bölgeye hızlı göç etmesi sağlanır (7). İlk 24 saat de makrofaj ve monositlerin yoğunluğu ortaya çıkar. Oluşan nekrotik materyallerin fagositosis edilir. Vasküler geçirgenlik, vazodilatasyon ve kemotaktik faktörlerin salınımıyla artar ve anjiyogenez başlar. Tenositler (fibroblastlar) proliferasyona uğrar ve yara yerine göç ederler. Tip III kollajen sentezi ile onarım dokusu yeniden oluşturulur (7).

2. Kollajen Sentez (Proliferatif) Fazı (5-21 gün): Baskın hücre tipleri fibroblastlar, daha az sayıda makrofaj ve mast hücrelerdir. Aktif ECM sentezinin göstergesi olarak fibroblastların endoplazmik retikulumunda artış, Tip III kollajen ve DNA konsantrasyonlarının onarım sürecinde en yüksek seviyelerine ulaştığı gösterilmiştir (139). Oluşan matrikste belirgin bir kollajen fibril yönelimi ve oluşturulan

tropokollajende çapraz bağlanmalar yoktur. Tropokollajen molekülündeki hidrojen bağlarının yerini güçlü çapraz bağların alması sonucunda kollajen lifleri şekillenir ve gerilme kuvvetinde artış görülür. İyileşmenin ilk üç haftasında fibroblastlar artarken ve üçüncü haftanın sonunda bölge belirgin bir granülasyon dokusuyla çevrelenir. Kollajenin miktar ve yönelimi tendonun dayanıklılığını oluşturur. Dördüncü haftada oluşan yeni kollajenler tendon aksına paralel dizilirler (7).

3. Remodelasyon Fazı: Sellülarite ile kollajen ve glikozaminoglikan sentezi de azalmaya başlar (7). Kollajen sentez hızı azalmasına rağmen gerilme ve kırılma kuvveti artmaya devam etmektedir (43). Remodelasyon fazı; konsolidasyon ve matürasyon olmak üzere iki bölüme ayrılabilir.

Konsolidasyon; altı ile onuncu hafta arasında oluşur. Tamir dokusunda sellülarite azalırken fibröz bir yapı oluşur ve tenosit metabolizmasındaki artış devam eder. Tenositler ve kollajen lifleri, yük eksenini doğrultusunda dizilim gösterirken yüksek oranda Tip I kollajen sentezi oluşur.

Matürasyon; onuncu hafta sonunda başlar ve tamir dokusu skar benzeri tendon dokusuna dönmeye başlar (7). Kollajen molekülleri arasındaki çapraz bağların sayısı ve kalitesi artar (43). Matürasyon dönemi yaklaşık bir yıl sürer (7).

2.4.Aşıl Tendinopati Tedavi Yöntemleri

Akut aşıl tendon rüptürünün tedavisi konusunda fikir birliği yoktur (140). Tedavi seçenekleri, operatif ve konservatif (fizik tedavi, steroid enjeksiyonları gibi) olmak üzere iki ana yaklaşımı içerir. Operatif tedavide ameliyat sonrası enfeksiyon riskinin yüksek olması (141), konservatif tedavide ise rüptür riski yüksek olması nedeniyle her iki yaklaşımda dezavantajlara sahiptir. (142,143). Her ikisi de 7–9 hafta hareketsizleştirme gerektirir, bu da baldır kaslarının kuvvetini tehlikeye atabilir (144). Ek olarak, tedavi tipine bakılmaksızın aşıl tendon rüptürü sonrası 2. yılda bile tamamen düzelemeyeceği bildirilmiştir (145).

Tendinopatinin tedavisi için fizyoterapi ve farmakoterapi dahil çeşitli konservatif tedaviler önerilmiştir (146). Akut fazda, alevlendirici faktörleri kontrol etmek için

dinlenme ve immobilizasyon düşünülebilir, ancak uzun süreli immobilizasyondan kaçınılmalıdır (147). Aşıl tendinopati tedavisi için çeşitli yöntemler kullanılmasına rağmen tedavi sonrası iyileşmedeki başarısızlıklar ve komplikasyonların gözlemlenmesi nedeniyle alternatif tedaviler araştırma konusu olmuştur.

AT için araştırılan yeni tedavi alanlarına Gen terapisi, doku mühendisliği uygulamaları ve mezenşimal kök hücreler, sklerozan maddeler, sitokinler ve büyüme faktörleri, hyaluronik asit, heparin, insan amniotik sıvısı örnek verilebilir (7, 67,148-151)

Tendinopati tedavisinde NSAİ ilaçlar sık kullanılmaktadır. Fakat literatürde kullanımı ile ilgili çalışmalar sınırlıdır (152). NSAİ ilaçların tendon hücre göçünü ve proliferasyonunu engelleyebileceği ve tendon iyileşmesini bozabileceği gösterilmiştir (153).

NSAİ ilaçlar, siklooksijenaz-1 (COX-1) ve siklooksijenaz-2 (COX-2) enzimlerini inhibe ederek etki gösterirler. NSAİ'lerin asıl antiinflamatuvar etki mekanizması, COX'lerin inhibisyonu yoluyla prostoglandinlerin sentezinin bloke edilmesidir (154). COX araziidonik asit metabolizmasının ve dolayısıyla prostoglandin ve tromboksan sentezinin katalizörüdür. PGE2, inflamasyonda üretilen baskın prostanoitdir ve sentezinin NSAİ ilaçlar tarafından inhibisyonuyla güçlü analjezik ve antiinflamatuvar özelliklerinin ana mekanizması olduğuna inanılmaktadır (155). Prostaglandin sentezinin inhibe olmasıyla NSAİ'nin hem ağrı kesici hem de antiinflamatuvar etkileri ortaya çıkar. Prostaglandinler ayrıca vasodilatasyona ve hücre zarı geçirgenliğinin artmasına sebep olurlar. NSAİ inflamatuvar cevaptaki diğer mediatörleri etkilememelerine rağmen inflamasyonun klinik olarak azalmasını sağlarlar (154)

NSAİ grubu bir ajan olan diklofenak sodyumun; inflamatuvar ve dejeneratif eklem hastalıkları, posttravmatik ağrı, enflamasyon, romatizmal hastalıklar veya yumuşak doku hastalıkları gibi durumlarda etkili olduğu gösterilmiştir (156,157). Diklofenagin anti-inflamatuvar ve diğer farmakolojik etkilerinin çoğunun, genellikle prostoglandin sentezinin inhibisyonu ile ilişkili olduğu düşünülmektedir. Diklofenak,

in vitro ve in vivo olarak güçlü bir siklooksijenaz inhibitörüdür. Böylece prostaglandinler, prostasiklin ve tromboksan ürünlerinin sentezini azaltır (158).


Oral uygulamayı takiben, diklofenağın sistemik absorpsiyonu genellikle hızlı ve dozla doğru orantılıdır. Diklofenağın yaklaşık %60'ı ilk geçiş metabolizması nedeniyle sistemik dolaşıma ulaşır. Dozun yaklaşık %65'i idrarda ve %35'i safrada değişmemiş diklofenak ve metabolitlerinin konjugatları olarak atılır. Diklofenak glukorokonjuge ve sülfat metabolitlerine biyotransformasyonu takiben idrarla atılır (159).

Diklofenak, diğer asidik NSAİİ'lere benzer şekilde, sadece sistemik dolaşımda değil, aynı zamanda zayıf asidik ortamın plazma protein bağlanmasını azalttığı iltihaplı dokularda da konsantre olur. Böylece ilacın serbest fraksiyonunu artar ve diklofenağın hücre içi boşluklara difüzyonunu kolaylaştırarak terapötik etkisini gösterebilir (160). 1980'lerin sonlarında tanıtılan diklofenak sodyum enterik kaplı (gecikmeli salınımlı) tabletler, gastrik maruziyeti azaltmayı amaçlayan ilk diklofenak ilaç ürünüdür (161).

2.5.SERİSİN

Serisin, Lepidoptera takımına ve Bombycidae familyasına ait holometabol olan ipekböceği *Bombyx mori* tarafından üretilen bir proteindir. Koza tekstil endüstrisinde işlenir (16). Fibroin ham ipeğe dönüştürülür, iplik ve ipek kumaş üretiminde kullanılır (162). Serisin, zamk giderme adı verilen bir işlemle büyük ölçüde uzaklaştırılmaktadır. Dünya genelinde 400.000 ton kuru koza, 50.000 ton serisin üretildiği tahmin edilmekte ve serisin çoğunlukla atık su ile atılmaktadır (163).

Serisin ve Fibroin iki farklı ana protein ailesinden oluşmaktadır. Fibroin lifi; yaklaşık 350 kDa'lık ağır (H) zinciri, 27 kDa'lık hafif zincir (L) ve 25 kDa'lık P25'ten oluşan moleküler kompleks bir glikoproteindir (164). İnce ikiz iplik şeklinde, disülfür bağları ile bağlanmış ve yapışkan serisin tabakaları ile sarılmıştır (Şekil 10) (165). Serisinin *B. mori* kozasından ekstrakte edilme yöntemleri; yüksek sıcaklık, yüksek basınç altında otoklavlama, asit, baz ve üre gibi kimyasal kullanımıyla diğer bileşenlerden ayırmadır (16).

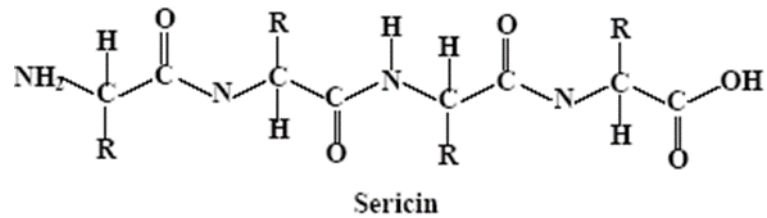

Şekil 10: İpek Fibrillin yapısı (166 nolu kaynaktan uyarlanmıştır).

2.5.1. Serisinin Yapısı

Sericin, ipek ipliği oluşturmak için iki fibroin filamentini birleştiren doğal bir polimerdir (167). Polarizasyon mikroskobu incelemelerinde fibroin lifi çevresinde üç katman oluşturduğu gösterilmiştir. Kozu ağırlığının yaklaşık %25 ila %30'unu oluşturmaktadır (168).

Sericin 18 amino asitten oluşmakta ve sentezinde Ser1, Ser2 ve Ser3 olmak üzere üç gen tanımlanmıştır. Organik bileşimi; %46.5 karbon, %31 oksijen, %16.5 azot ve %6 hidrojen oluşturmaktadır (169). Yapısal olarak ise rastgele halka ve β -tabakalarından oluşan globular bir proteindir (16). Molekül ağırlığı 20-400 kDa arasında değişir ve oldukça hidrofilik bir yapıya sahiptir (21). Hidrofilik karakterdeki makromolekül yapısında; çapraz bağlar, kopolimerizasyonlar ve diğer polimerlerle kombinasyonlar oluşturabilen hidroksil, karboksil ve amino grupları gibi güçlü polar gruplar bulunmaktadır (şekil 11) (19).



Şekil 11: Serisinin yapısı (170 nolu kaynaktan uyarlanmıştır).

2.5.2.Serisin Özellikleri ve Biyomedikal Uygulamaları

Serisinin, çeşitli biyolojik aktivitelere (anti-diyabetik, hipokolesterolemik, anti-oksidan, immünoregülatör, anti-tümör, anti-viral, anti-bakteriyel gibi), UV ışınlarına dayanıklılık ve anti-apoptotik gibi özelliklere sahip olduğu gösterilmiştir (171, 172).

Serisin, hidroksil grubu (esas olarak serin ve treoninden olmak üzere) bulundurduğu için serbest radikalleri ve reaktif oksijen türevlerini (ROS) bağlayarak antioksidan enzimlerin aktivitesini arttırdığı bildirilmiştir (173-175). Peptit yapısı nedeniyle, anti-elastaz, anti-tirosinaz, nemlendirici ve mitojenik gibi biyoaktif özelliklere de sahip olduğu tespit edilmiştir. Serisinin doku hasar onarımı üzerine olumlu etkilere sahip olduğu, keratinositlerin ve fibroblastların büyümesini sağladığı, yara iyileşme sürecinde düzenleyici sitokinler üretmenin yanı sıra yeniden epitelizasyona ve iyileşmede kritik rol oynayan ECM proteinlerinin üretimine katıldığını ve kollajen oluşumunu uyardığı gösterilmiştir. (21,22,176). Serisinin, alkolün neden olduğu karaciğer ve mide hasarına karşı koruyucu etkisi yapılan çalışmalarda bildirilmiştir (177).

Yapılan hücre kültürü çalışmaları ile yara iyileşmesi üzerindeki etkinliği gösterilmiş, hasarlı bölgeye fibroblast göçünü arttırdığı, hücre proliferasyonu ve yapışmasını arttırmada etkili olduğu tespit edilmiştir. (178-181). Serisinin, memeli hücre kültürlerinde (murin hibridomları 2E3-0, insan hepatoblastoma HepG2, insan epitelyal HeLa hücreleri ve insan embriyonal böbrek 293 hücreleri) kültür ortamında tek başına veya BSA ile birleştirildiğinde hücre proliferasyonunu ve canlılığını arttırdığı gösterilmiştir (182). Bu nedenle hücre kültürü ortamında yeni takviye ve kriyoprezervasyon yöntemlerinin geliştirilmesi için alternatif olmuştur (182,183).

Serisinin, antioksidan belirteçleri artırarak ve Malondialdehit (MDA) 'yı inhibe ederek oksidatif stresi azalttığı, apoptozu önemli ölçüde baskılayabildiği ayrıca lipid peroksidasyonunu azalttığı bildirilmiştir (184,185).

Serisinin proinflamatuvar sitokinler olan TNF- α ve IL-1 β 'yi inhibe ederek ve anti-inflamatuvar faktör IL-10'u artırarak inflamasyonu azalttığı gösterilmektedir (184,186). Serisinin antiinflamatuvar sitokinler, IL-4, IL-10 ve TGF- β üretimini arttırdığını,

iyileşme süreci sırasında anjiyogenezi uyardığı, TGF-β1 ve TGF-β3 ekspresyonlarını düzenleyerek skar dokusu oluşumunu engellediği gösterilmiştir (187,188).

Serisinin TGF-β1/Smad3 sinyal yolunun aktivasyonunu inhibe ettiği, fibrozisi hafiflettiği aynı zamanda da iyileşme sürecini hızlandırdığı gösterilmiştir (178,179,189,190). Diyete serisin eklenmesinin kolesterol, trigliseritler, serbest yağ asitleri, fosfolipidler, çok düşük yoğunluklu lipoproteinler (VLDL) ve düşük yoğunluklu lipoprotein (LDL) serum konsantrasyonlarını azalttığı; karaciğerdeki trigliseritleri ve lipojenik enzimleri azalttığı, serum adiponektinini arttırdığı ve glikoz toleransını iyileştirdiği gösterilmiştir (191). Serisin kullanımının çinko, demir, magnezyum ve kalsiyum iyonlarının emilimini artırarak bu elementlerin biyoyararlanımını artırdığı bildirilmiştir (192).

Serisinin krem ve şampuan gibi kozmetik formülasyonlarda kullanılması, nemlendirme, elastikiyet etkilerinin artmasına neden olur. Daha az tahriş ile temizleme, yaşlanma ve kırışık önleme gibi özellikler kazandırırken, ayrıca tırnakların çatlamasını ve kırılmasını önler (193). Bu uygulamalar özellikle, serin (%30-33) gibi hidrofilik yan gruplara (%80) sahip amino asitlerin varlığından kaynaklanmaktadır ve bu amino asitler büyük su emme kapasitesine sahiptir. Serisin ayrıca cildin yüzeyinde yumuşak ve pürüzsüz bir film oluşturarak su kaybını önlemektedir (16).

Biyomateryaller geçici implantlar olarak kullanılır ve yeni doku oluşumu için kullanılır (194). Tedaviye uygun olan biyomateryallerin seçimi doğal hücre dışı matriksinin (ECM) hem biyolojik hem de mekanik fonksiyonlarını taklit edebilmesi açısından önem arz etmektedir (195). Kollajen, aljinatlar ve kitosan gibi doğal olarak türetilmiş, biyolojik olarak uyumlu biyomateryallerdir. İpek proteinleri de son yıllarda doğal, ucuz, kolay ulaşılabilir, biyolojik olarak parçalanabilen ve uyumlu bir ürün olması nedeniyle araştırmacıların ilgi odağı haline gelmiş bir biyomateryaldir (196).

Serisinin doku onarımı/rejenerasyon etkinliğini, anti-oksidan ve anti-inflamatuar etkinliğini gösteren çeşitli çalışmalar mevcut olmasına rağmen AT tedavisinde etkinliğini değerlendiren, AT tedavisi üzerine etkinliğini gösteren herhangi bir çalışma literatürde mevcut değildir.

AMAÇLAR

Serisinin keratinositlerin ve fibroblastların büyümesini sağladığı, doku onarımı/rejenerasyonda etkili olduğu, anti-oksidan ve anti-inflamatuar etkinliğe sahip olduğu bilinmektedir. Bu yüzden günümüzün yaygın bir hastalığı olan AT tedavisinde de serisinin kullanılabileceği düşünülmüştür.

Bu bilgiler ışığında, mevcut tez kapsamında, Tip-1 kollajenaz enzimi ile AT modeli oluşturulan sıçanlarda gelişmiş olan inflamasyonun giderilmesi/azaltılması/iyileştirilmesi üzerinde serisinin etkinliğinin araştırılması, bu etkinliğinin TGF- β /Smad yolağı üzerinden belirlenmesi ve tendinopatinin semptomatik tedavisinde yaygın olarak kullanılan diklofenak sodyum ile karşılaştırılması amaçlanmıştır. Bu çalışmada, ilk kez serisin ile AT tedavisi sonrasında tendon hasarının ve AT bulgularının değişimi incelenecektir. Böylece AT tedavisine yönelik ileriki klinik çalışmalarda doğal, kolay ulaşılabilir, hasta uyumu açısından daha avantajlı yeni bir bileşik olan serisinin yer alması hedeflenmiştir.

GEREÇ VE YÖNTEMLER

Bu çalışma Pamukkale Üniversitesi Hayvan Deneyleti Etik Kurulu tarafından (PAÜHADYEK-2021/10.150.1.102- 106831) onay alınarak Hayvan Deneyleti Etik Kurulu yönetmeliğine uygun olarak yapılmıştır. Çalışmada kullanılan deney hayvanlarının bakımı, deneysel AT modelinin oluşturulması ve örnek alma aşamaları için Pamukkale Üniversitesi Hayvan Deneyleti Araştırma Birimi (DEHAB) kullanılmıştır. Serum Dekorin, TGF-β1, Smad2 ve CTGF konsantrasyonlarının tayini için gerçekleştirilen solid faz sandwich enzim immunoassay (ELISA) ölçümleri Pamukkale Üniversitesi Tıp Fakültesi Fizyoloji Anabilim Dalı laboratuvarlarında yapılmıştır. Histopatolojik Analizler Pamukkale Üniversitesi Tıp Fakültesi Histoloji Anabilim Dalı laboratuvarı kullanılmıştır.

3.1. Kullanılan Kimyasallar

Çalışmada kullanılan Dekorin, TGF-β1, Smad2, CTGF ELISA test kitleri Elabscience (Texas/ABD), Total Antioxidant Status (TAS) Assay Kit, Total Oxidant Status (TOS) Assay Kit (BT Lab, Zhejiang/China), TGF-β1, Smad2/3, Col1A1 primer antikor ve Goat Anti-Rabbit IgG (Santa Cruz, Texas/ABD), Tip-1 kollajenaz, NaH₂P₀₄, NaCl, Etil alkol, Fosfatlı tampon çözeltisi (PBS), Formaldehid, Ksilen, Serisin (Sigma-aldrich , Missouri, ABD), Voltaren 50 mg (Novartis, İstanbul/Türkiye; Ketamine hydrochloride (Eczacıbaşı, Parke-Davis, İstanbul, Türkiye); Xylazine hydrochloride (Alfasan International B.V. Woerden, Holland) firmasından temin edilmiştir

3.2. Deney hayvanlarının seçimi ve gruplandırılması

12-16 haftalık 250-300 g ağırlığındaki Spraque Dawley erkek sıçanların temini Pamukkale Üniversitesi Deney Hayvanları Araştırma birimi (DEHAB)'dan sağlanmıştır. Sıçanlar çalışma süresince standart şartlar altında havalandırılmalı, sabit ısı, %50 nem ortamı ve 12 saatlik aydınlık-karanlık siklusu bulunan odalarda özel hazırlanmış kafeslerde yem ve su kısıtlaması yapılmadan veteriner hekim kontrolü

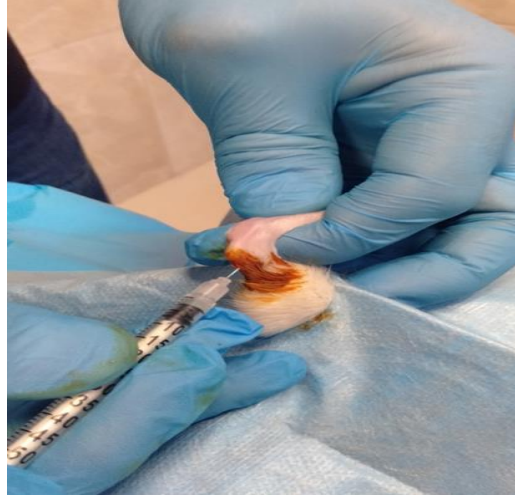altında barındırılmıştır. Toplam 40 adet sıçan her grupta 8 adet olacak şekilde rastgele 5 gruba ayrılmıştır.

3.2.1. Aşil Tendinopati modeli oluşturulması

Tip-1 kollajenaz çözeltisi, 10 mg Tip-1 kollajenaz (Sigma, SCR 103) 1 ml 50 mM NAH₂P₄ (Sigma, S0751) , 150 mM NaCl(Sigma, S9888) içeren steril fosfat tamponu (ph 7.1) içinde çözülerek hazırlanmıştır.

Sıçanlarda deneysel AT modeli geliştirmek için Tip-1 kollajenaz kullanılmıştır. Literatürde sıçanlarda deneysel olarak AT oluşturulması amacıyla en sık kullanılan yöntem Tip-1 kollajenaz'ın peritendinous alanlarına enjeksiyonudur (23).

Deneysel AT modeli oluşturmak için sıçanlar bir gece önce aç bırakılıp, suya serbestçe ulaşmaları sağlanmıştır. Sıçanlara deneysel AT modeli, intraperitoneal olarak ketamine (30 mg/kg) ve %2'lik xylazine (6 mg/kg) ile anestezisi altında, her bir sıçan için 30 µl Tip-1 kollajenaz çözeltisi (30 g enjektörle) sıçanların sol peritendinous alanlarına tek seferde uygulanarak oluşturulmuştur (Şekil 12).



Şekil 12: Tip-1 kollajenaz ile deneysel AT modelinin oluşturulması

3.2.2. Deneysel Prosedürü

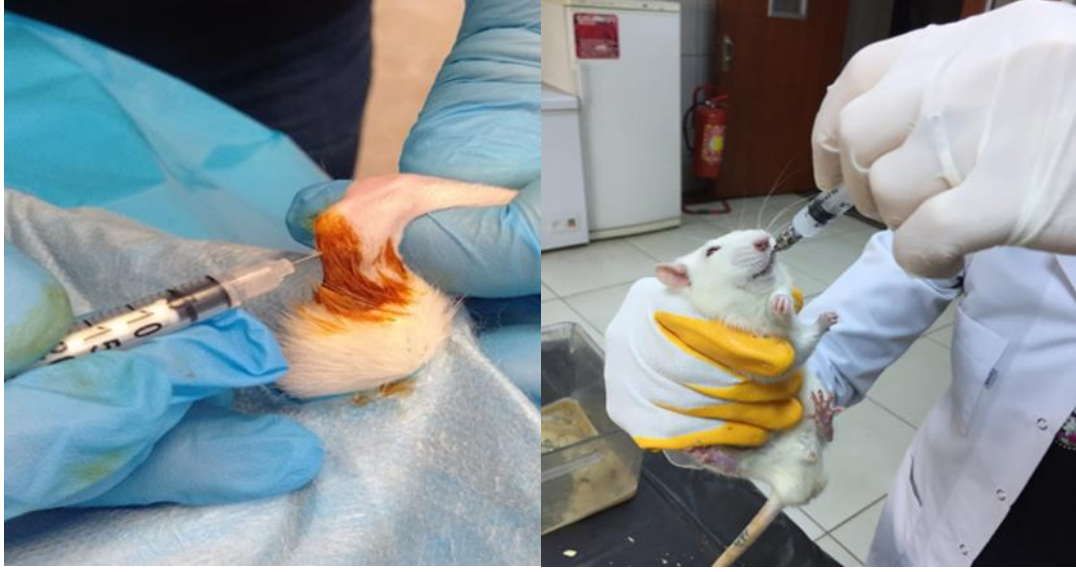Deneysel AT modeli oluşturulduktan 1 gün sonra sıçanlar rastgele seçilerek 5 eşit gruba ayrılmış ve deneysel prosedürü başlatılmıştır. Deneysel grupları Tablo 1' de gösterilmiş ve çalışma Tablo 1'de belirtilen sıçan sayıları ile tamamlanmıştır.

Tablo 1: Deney Grupları

| Grup Adı | Uygulanan tedavi | Denek sayısı (n) |
|---|---|-------------------------|
| K grubu Kontrol+ SF | Sıçanların sol peritendinous alanlarına 30 µl hacminde enjektörle (30 G) tek sefer SF uygulanmıştır. Sağ bacak sağlıklı kontrol olarak kullanılmıştır. | 8 |
| AT grubu AT | Sıçanlarda AT modeli oluşturulduktan sonra 3. ve 6. günlerde 100 µL PBS intratendinöz olarak uygulanmıştır. | 8 |
| ATS grubu AT + Serisin | Sıçanlarda AT modeli oluşturulduktan sonra 3. ve 6. günlerde 100 µl (0,8 g/kg/mL) serisin intratendinöz olarak uygulanmıştır (Şekil 13). | 8 |
| ATN grubu AT + Diklofenak Sodyum | Sıçanlarda AT modeli oluşturulduktan sonra 14 gün boyunca günde 2 kez 1 mL diklofenak sodyum (1,1 mg/kg) gavaj ile oral olarak uygulanmıştır (Şekil 13). | 8 |
| ATSN grubu AT + Serisin + Diklofenak Sodyum | Sıçanlarda AT modeli oluşturulduktan sonra 3. ve 6. günlerde 100 µl (0,8 g/kg/mL) serisin intratendinöz olarak uygulanırken, 14 gün boyunca günde 2 kez 1 mL diklofenak sodyum (1,1 mg/kg) gavaj ile oral olarak uygulanmıştır. | 8 |

Serisinin Hazırlanması: Serisin proteini ticari olarak satın alınmış (Sigma, S5201) ve 5 gr serisin proteini 35 °C’de 2 saat süresince 20 ml PBS (Ph:8.5) içerisinde çözülmüştür.

Diklofenak Hazırlanması: Ticari olarak satın alınmış olan diklofenak sodyum (Voltaren 50 mg Novartis / İstanbul) iyice parçalandıktan sonra distile su içinde 1 ml de 1,1 mg/kg olacak şekilde çözümlenerek her tedavi öncesi taze olarak hazırlanmıştır (157).

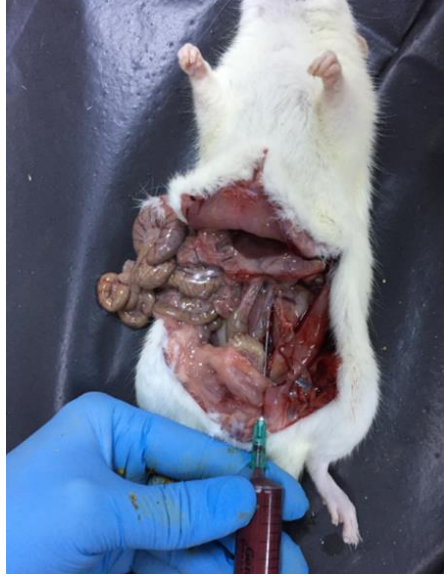

Şekil 13: Sıçanlara Serisin ve Diklofenak uygulaması

3.3.Deneyin Sonlandırılması, Kan ve Doku Örneklerinin Alınması

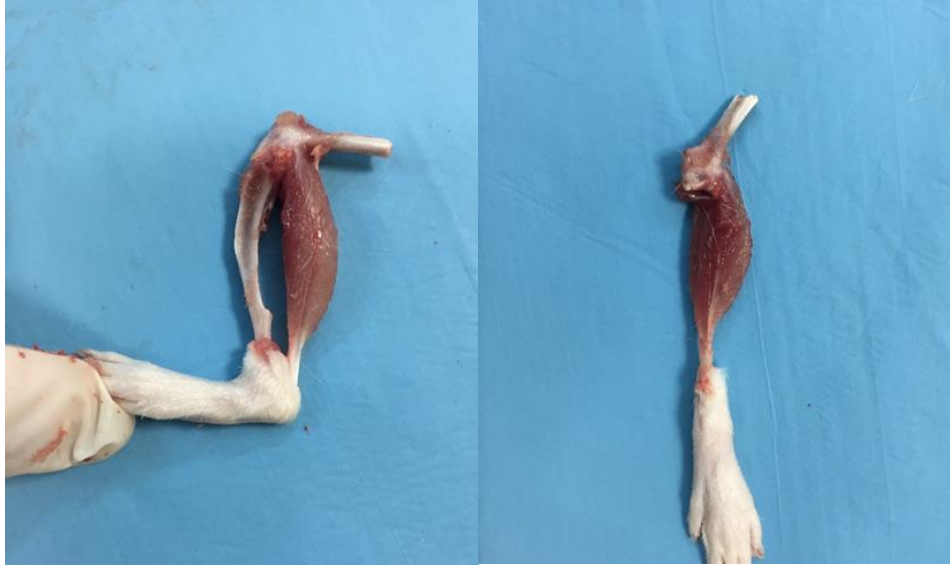AT modeli oluşturulmasını takiben 4 hafta sonra (tedaviden 2 hafta sonra) sıçanlar bir gece önce aç bırakılıp, suya serbestçe ulaşmaları sağlanmıştır. Tüm sıçanların ağırlıkları ölçülmüş, sıçanlar 30 mg/kg ketamine hydrochloride (Ketalar, Parke-Davis, İstanbul, Türkiye) ve 6 mg/kg %2'lik xylazine hydrochloride (Rompun, Bayer, İstanbul, Türkiye) kombinasyonun i.p. olarak uygulanmasıyla sağlanan genel anestezi altında sakrifiye edilmiştir.

Kanlar abdominal aortadan alınarak 2000 g, 2-8 °C de 15 dakika santrifüj edilmiş ve elde edilen serum örnekleri -80 °C derin dondurucuda saklanmıştır (Şekil 14).



Şekil 14: Genel anestezi altında dekapitasyon ile sakrifiye edilen sıçanların abdominal aortasından kan örneği alınması

Sakrifiye edilen sıçanlarda serisin ve NSAİ ilaçların tedavi etkinlikleri, aynı zamanda da inflamatuvar etkiyi araştırmak için aşil tendonları alınarak histopatolojik işlemler için içerisinde %10'luk formalin bulunan tüplere konularak Pamukkale Üniversitesi Tıp Fakültesi Histoloji ve Embriyoloji ABD laboratuvarına getirilmiştir (Şekil 15).



Şekil 15: Genel anestezi altında dekapitasyon ile sakrifiye edilen sıçanlardan histopatolojik işlemler için aşil tendonlarının çıkarılması

3.4.Biyokimyasal analizler

3.4.1.Serum Dekorin, TGF- β 1, Smad2 ve CTGF Düzeyinin Ölçülmesi

Serum Dekorin, TGF- β 1, Smad2 ve CTGF konsantrasyonlarının tayini için gerçekleştirilen ELISA ölçümleri Pamukkale Üniversitesi Tıp Fakültesi Fizyoloji Anabilim Dalı laboratuvarlarında yapılmıştır.

Serum Dekorin (Elabscience E-EL-R0321), TGF- β 1 (Elabscience, E-EL-0162), Smad2/MADH2 (Elabscience, E-EL-R2582) ve CTGF (Elabscience, E-EL-R0259) düzeyleri -80 °C'de bekletilen serum örnekleri kullanılarak solid faz sandwich ELISA prensibine dayanan hazır ölçüm kitleri kullanılarak belirlenmiştir. Kit içerisinde yer alan 96 kuyucuktan oluşan mikrolateler, Dekorin, TGF- β 1, Smad2 ve CTGF'ye karşı geliştirilmiş olan spesifik monoklonal antikorlar ile kaplanmıştır. Örneklerde bulunan Dekorin, TGF- β 1, Smad2 ve CTGF molekülleri bu kaplı olan antikorlara bağlanacaktır. Antikorlar ile kaplanmış 96 kuyucuktan oluşan mikrolatelere 100 μ L serum ve seri dilüsyonlarda azalan konsantrasyonlarda elde edilen standart çözeltiler konulmuş ve sırası ile aşağıdaki işlemlere yapılmıştır.

- 37 °C'de 90 dakika inkübasyona bırakılmış
- Tüm kuyucuklar yıkama işlemi yapılmadan boşaltılmış ve 100 μ L spesifik ve biotin ile işaretlenmiş olan ikinci bir antikor (Biotinylated Detection Ab) kuyucuklara ilave edilmiştir.
- 37 °C'de 60 dakika inkübasyona bırakılmış
- 3 defa yıkama işlemi ile bağlanmayan moleküller uzaklaştırılmıştır.
- 100 μ L HRP Konjugat Çalışma Solüsyonu eklenmiş
- 37 °C'de 30 dakika inkübasyona bırakılmış.
- 5 defa yıkama işlemi gerçekleştirilmiş
- Ardından tüm kuyucuklara 90 μ L Substrate Reaktif eklenmiş
- 37 °C'de karanlıkta 15 dakika inkübasyona bırakılmış.
- Daha sonra reaksiyonu durdurmak için her bir kuyucuğa 50 μ L Stop Solüsyonu eklenmiştir.
- Ardından her bir kuyucuğa ait absorbans değerleri spektrofotometre ile 450 nm dalga boyunda ölçülmüştür (Thermo scientific elisa reader).

3.4.2. Total Antioksidan Seviye (TAS), Total Oksidan Seviye (TOS) ve Oksidatif Stres İndeksi (OSİ) Düzeyinin Ölçülmesi

3.4.2.1. TAS ve TOS Ölçümü

Serum TAS ve TOS düzeyi -80 °C de bekletilen serum örnekleri kullanılarak solid faz sandwich ELISA prensibine dayanan rat TAS ELISA hazır ölçüm kitleri (BT LAB, E1710Ra) ve rat TOS ELISA (BT LAB, E1512Ra) kullanılmış ve sırası ile aşağıdaki işlemler yapılmıştır.

- 96 kuyucuktan oluşan mikrotelere seri dilüsyonlarda azalan konsantrasyonlarda hazırlanan standart solüsyonlardan 50 µL, serum örneklerinden 40 µL eklenmiştir.
- Serum örnekleri üzerine 10 ul anti-TOS veya anti-TAS antikoru eklenmiştir.
- Ardından blank hariç serum ve standart solüsyonlarının üzerine 50 µL streptavidin-HRP solüsyonu eklenmiştir.
- 37 °C'de 60 dakika inkübasyona bırakılmış
- Tüm kuyucuklar boşaltılıp 5 defa yıkama işlemi gerçekleştirilmiş
- Yıkama işlemi yapıldıktan sonra kuyucuklara 50 µL substrate solüsyon A ve 50 µL substrate solüsyon B eklenmiştir.
- 37 °C'de 10 dakika inkübasyona bırakılmış
- Daha sonra reaksiyonu durdurmak için her bir kuyucuğa 50 µL Stop Solüsyonu eklenmiştir.
- Ardından her bir kuyucuğa ait absorbans değerleri spektrofotometre ile 450 nm dalga boyunda ölçülmüştür (Thermo scientific elisa reader).

3.4.2.2. Oksidatif Stres İndeksi (OSİ)

Oksidatif Stres İndeksi (OSİ), total oksidan seviyenin total antioksidan seviyeye bölünmesi ile elde edilen değer 100 ile çarpılması ile hesap edilmiştir.

$$OSİ = \frac{TOS \left(\frac{U}{mL} \right)}{TAS \left(\frac{U}{mL} \right)} \times 100$$

3.5.Histolojik ve İmmünohistokimyasal Değerlendirme

Histolojik ve immünohistokimyasal değerlendirmeler için her bir gruptan 6'şar adet toplamda 30 adet sıçanın tendonu kullanılmıştır.

3.5.1.Doku takip yöntemi

Histopatolojik işlemlerin yapılması için Pamukkale Üniversitesi Tıp Fakültesi Histoloji ve Embriyoloji AD laboratuvarına içinde %10'luk tamponlu formaldehit bulunan ve etiketlenmiş şişeler içerisinde getirilen aşıl tendon örnekleri 72 saat bekletilmiştir. Akarsuda 60 dakika yıkandıktan sonra sırasıyla %50, 70, 80, 90, 100'lük etil alkol serilerinde 1'er saat ksilen I ve II'de 1'er saat, parafinde 2 defa 1'er saat bekletilmiştir. Daha sonra dokulara, parafinle gömme ve etiketleme işlemi yapılmıştır.

Kesite hazır hale gelen parafin bloklardan histopatolojik ve histolojik incelemeler için ayrı ayrı leica marka (RM2125RT) mikrotom ile 5 mikron kalınlığında kesitler lamlara alınarak etüve konulmuştur. Histopatolojik değerlendirmeler için hematoksilin-eozin boyaması, histokimyasal boyamalar için Masson's trichrome boyaması yapılmıştır.

3.5.2.Hematoksilen & Eozin Boyama Protokolü:

Deney gruplarına ait tendon dokuları, etüvde 60 dk bekletilerek deparafinizasyon yapılmıştır. Etüvden alınan dokular sırayla;

- Ksilen I ve II de (şeffaflaştırma amacı ile) 30'ar dakika,
- %100, %96, %80, %70 lik etil alkol serilerinde 10' ar dk.
- Distile suda 10 dk bekletme işlemi yapılmıştır.
- Hematoksilin de 3 dk bekletilmiştir.
- Akarsuda yıkama yapılmıştır.
- Asit-alkol'e batırıp çıkarma işlemi yapılmıştır.
- Amonyak da 1-2 saniye bekletilmiş.
- Akarsuda yıkama yapılmış.

- 10 sn Eozin de bekletilmiş.
- Sırasıyla %70, %80, %96, %100' lük etil alkol serilerinde 10 ar dk bekletilmiş.
- Ksilen de 10 dk bekletilmiştir.
- Ksilen den alınan lamalar üzerine entellan damlatılıp ve üzerinde hava kabarcığı kalmayacak şekilde lamellerle kapatılarak Olympus Bx51 kullanılarak yüksek güçlü ışık mikroskobu altında histolojik olarak incelenmiş ve resimleri çekilmiştir.

3.5.3. Masson's Trichrome boyama Prosedürü

Aşıl tendon doku örnekleri hazır masson's trichrome boyama kiti kullanılarak boyama yapılmıştır. Trichrome boyama kiti bağ dokudaki kas ve kollajen fibrinleri incelemek için kullanılmıştır.

- Preparatlar deparafinize edilmiş ve boyanmaya hazır hale getirilmiştir.
- Eşit miktarda A ve B solüsyonlarından karıştırılmış ve preparatların üzerine damlatılıp 10 dk bekletilmiştir.
- Preparatlar hızlıca distile sudan geçirilmiş.
- Preparatların üzerine C solüsyonundan damlatılmış ve 4 dakika bekletilmiştir.
- Preparatlar distile sudan geçirilmiştir.
- D solüsyonundan damlatılmış ve 15 dakika bekletilmiştir.
- Preparatlar distile sudan geçirilmiş.
- E solüsyonundan damlatılmış ve 5 dakika bekletilmiştir.
- Preparatların üzerindeki solüsyon dökülmüş ve yıkamadan F sol. damlatılmış ve 7- 8 dk arasında bekletildi.
- Preparatlar distile sudan geçirilmiş.
- Preparatlar sırayla %96 ve %99,9 derecedeki alkollerden geçirilmiş
- Ksilen ile 2 defa 2 şer dakika arayla geçirilmiş.
- Mounting medium ile lamalar kapatılarak Olympus Bx51 kullanılarak yüksek güçlü ışık mikroskobu altında histolojik olarak incelenmiş ve resimleri çekilmiştir.

3.5.4.İmmunohistokimyasal Boyama Yöntemi

Doku takip yöntemi tamamlanan doku bloklarından, mikrotom cihazıyla 5 µm' lik kesitler alınmış ve kesitlere immunohistokimyasal işlem uygulanmıştır. Kesitlere uygulanan immunohistokimyasal protokol sırası aşağıdaki gibidir:

- Kesitler etüvde 60°C'de 1 gece bekletilmiş.
- Ksilende, deparafinizasyon işlemi için 1 saat bekletilmiş.
- Ksilenden çıkarılıp havada kurutularak PAP pen ile dokular işaretlenmiş.
- Kesitler sırasıyla %100, %96, %80, %70, %50'lik etil alkol serilerinde 2' şer dakika bekletilmiştir.
- Alkolden çıkan preparatlar distile su ile 3 kez 5 dakika süreyle yıkanmış.
- Antijen retrieval işlemi için önceden hazırlanmış ve 37°C de bekletilen Tripsin solüsyonu (200cc PBS + 0,2gr Tripsin) ile 37°C'de 30 dakika bekletilmiştir.
- 10 dakika PBS'de bırakılmış.
- Dokulardaki endojen peroksidaz aktivitesi, %30' luk H₂O₂ uygulanmış (H₂O₂ Metanol (1: 9) karışımı ile) 10 dakikalık uygulamayla ortadan kaldırılmıştır.
- PBS ile yıkanan kesitler, üzerlerine ilave edilen serum bloklama solüsyonu ile 10 dakika oda sıcaklığında bekletilmiştir.
- Kesitler üzerine TGF-β1, Smad2/3 ve Col1A1 primer antikorum ilave edilerek 1 gece inkübasyona bırakılmıştır.
- Bütün primer antikorumlar 1:50 oranında PBS ile dilüe edilmiştir.
- Tekrar PBS ile yıkanması yapılan kesitlere, biotinlenmiş- sekonder antikorumlarla 20 dakika muamele edilmiş
- Tekrar PBS ile yıkanması yapılan kesitlere, biotinlenmiş-sekonder antikorumlara kolayca bağlanabilen horse radish peroksidaz konjugatı streptavidin (HRP-SA) 10 dakika kadar muamele edilmiştir.
- Kesitler son kez PBS ile yıkandıktan sonra kromojen boyası DAB ile 3-10 dakika kadar muamele edilmiştir.
- Antijenin lokalizasyonunun daha iyi gözlenmesi için kesitlere hematoksilen boyası ile zıt boyama yapılmıştır.
- Kesitler akan suda yıkanmıştır.

- Sırasıyla %50, %70, %80, %96, %100' lük etil alkol serilerinde 2' şer dakika bekletilmiştir.
- Alkol serilerinden çıkan dokular ksilen I ve ksilen II 'de 2 şer dakika bekletilmiştir. Ksilenden alınan dokuların üzeri kuruması beklenilmeden entellan ile kapatıldıktan sonra Olympus Bx51 kullanılarak yüksek güçlü ışık mikroskobu altında incelenmiş ve resimleri çekilmiştir. TGF-β1, Smad2/3 ve CollA1'in boyanma lokalizasyonları her sıçan için ayrı ayrı değerlendirilmiştir.

Görüntü analizi

Doku örnekleri, bir Olympus Bx51 kullanılarak yüksek güçlü ışık mikroskobu ile değerlendirilmiştir. Her örnek, 40X büyütme ile rastgele seçilen 10 alanın değerlendirilmesi ile incelenmiştir. Skorlar, her sıçandan elde edilen preparatlarda ışık mikroskopisi kullanılarak yarı kantitatif olarak elde edilmiş ve boyamanın değerlendirilmesinde aşağıdaki skala kullanılmıştır;

- (+++) : Kuvvetli boyanma,
- (++) : Orta derecede boyanma,
- (+) : Zayıf boyanma,
- (-) : Boyanma yok.

Bonar skorlaması

Rutin Hematoksilen Eosin (HE) boyaması yapılan kesitler değerlendirmesi aşıl tendonunun değerlendirildiği Bonar'a göre Olympus BX51 mikroskobu ile değerlendirilmiş ve mikroskopik kesitler fotoğraflandırılmıştır.

Bonar histopatolojik skorlamasında deney gruplarına ait tendon kesitleri; tenositler, zemin maddesi, kollajen ve vaskülarite açısından değerlendirilmiştir (197). Bonar skorlama sisteminin detayları Tablo 2'de gösterilmiştir. Bonar skorlama sistemine göre 0 (çok iyi) ve 12 (çok kötü) arasında puanlamalar yapılmıştır.

Tablo 2: Bonar Skorlaması

| Skor | 0 | 1 | 2 | 3 |
|----------------------|--|--|--|--|
| Tenositler | Belirgin sitoplazma yok Uzun iğ şekilli çekirdekler | Belirgin sitoplazma yok Yuvarlak çekirdekler | Daha büyük ve yuvarlak çekirdekler, Az miktarda sitoplazma | Yuvarlak ve büyük çekirdek Bol miktarda stoplazma Laküna oluşumu |
| Zemin Maddesi | Boyanabilir zemin maddesi yok | Lifler arasında boyanabilir müsin mevcut | Demetlerin net sınırlarının kaybolması ile lifler arasında boyanabilir müsin | Göze çarpmayan kollajen boyama ile birlikte bol miktarda musin |
| Kollajen | Normal yapıda kollajen, Homojen polarizasyon | Demetler korunmuş, Lifler ayrılmış, Azalmış polarizasyon | Demetlerin sınırlarının kaybı, Ayrılmış lifler, Polarizasyon kaybı | Kollajen liflerin tamamen ayrılması |
| Vaskülarite | Demetler arasında belirli olmayan kan damarları | 10'luk büyütmede sahada 1'den az kapiller | 10'luk büyütmede sahada 1-2 arası kapiller | 10'luk büyütmede sahada 2'den fazla kapiller |

3.6.İstatiksel Analiz

Veriler SPSS 21.0 (IBM SPSS Statistics 21 software (Armonk, NY: IBM Corp.) paket programıyla analiz edilecektir. Sürekli değişkenler ortalama \pm standart sapma ve kategorik değişkenler sayı ve yüzde olarak verilecektir. Parametrik test varsayımları sağlandığında bağımsız grup farklılıkların karşılaştırılmasında tek yönlü varyans analizi; parametrik test varsayımları sağlanmadığında ise bağımsız grup farklılıkların karşılaştırılmasında Kruskal Wallis Varyans Analizi ve gruplar arası karşılaştırmalar için Mann Whitney U testi kullanılmıştır. Tüm analizlerde $P < 0.05$ istatiksel olarak anlamlı kabul edilmiştir.

BULGULAR

Önce ve sonra ağırlık incelemelerinde 5 grup arasında istatistiksel olarak anlamlı farklılık bulunmamıştır. Önce ve sonra değişimlerinden elde edilen fark değerleri incelendiğinde de 5 grup arasında istatistiksel olarak anlamlı farklılık bulunmamıştır.

Her grubun kendi içindeki değişimlere bakıldığında ise tüm gruplarda önce ve sonra değişimleri istatistiksel olarak anlamlıdır. Tüm gruplarda anlamlı yükseliş olduğu saptanmıştır. En fazla değişim olan grup AT grubu, en az değişim olan grup ise ATN grubudur (Tablo 3).

Tablo 3: Deney hayvanlarının çalışma öncesi ve çalışma sonundaki vücut ağırlıkları

| | | ağırlık önce | ağırlık sonra | Grup içi p | ağırlık fark |
|-----------------|------------|-------------------------|-------------------------|---------------------|-------------------------|
| K | A.O ± S.S | 238.88 ± 7.53 | 284.25 ± 17.93 | | -45.38 ± 15.32 |
| | Med (IQR) | 239 (232.25 - 242.5) | 281.5 (268.5 - 302.75) | 0.0001* (t=-8.38) | -39.5 (-60.75 - -36.75) |
| | min - maks | 229 - 253 | 264 - 310 | | -69 - -23 |
| AT | A.O ± S.S | 232.63 ± 15.82 | 287.5 ± 11.96 | | -54.88 ± 12.46 |
| | Med (IQR) | 230.5 (217.75 - 248.75) | 285.5 (284.25 - 297.5) | 0.0001* (t=-12.456) | -54.5 (-67.25 - -44.25) |
| | min - maks | 216 - 254 | 265 - 305 | | -69 - -39 |
| ATS | A.O ± S.S | 244.63 ± 14.6 | 300.88 ± 10.86 | | -56.25 ± 18.88 |
| | Med (IQR) | 245.5 (234.25 - 253.25) | 297.5 (293 - 312) | 0.0001* (t=-8.426) | -63 (-71.75 - -43.25) |
| | min - maks | 222 - 270 | 289 - 319 | | -75 - -19 |
| ATN | A.O ± S.S | 235.5 ± 14.17 | 301 ± 29.9 | | -65.5 ± 33.11 |
| | Med (IQR) | 239.5 (221 - 248.75) | 289 (276.75 - 332.25) | 0.001* (t=-5.596) | -62.5 (-94.25 - -35) |
| | min - maks | 215 - 251 | 271 - 351 | | -116 - -26 |
| ATSN | A.O ± S.S | 247.25 ± 9.87 | 301.25 ± 22.71 | | -54 ± 23.76 |
| | Med (IQR) | 247.5 (237.5 - 256.25) | 299.5 (282.25 - 324.75) | 0.0001* (t=-6.428) | -48.5 (-78.5 - -46.25) |
| | min - maks | 234 - 262 | 269 - 334 | | -85 - -11 |
| Gruplar arası p | | 0.145 (F=1.828) | 0.25 (F=1.412) | | 0.502 (F=0.853) |

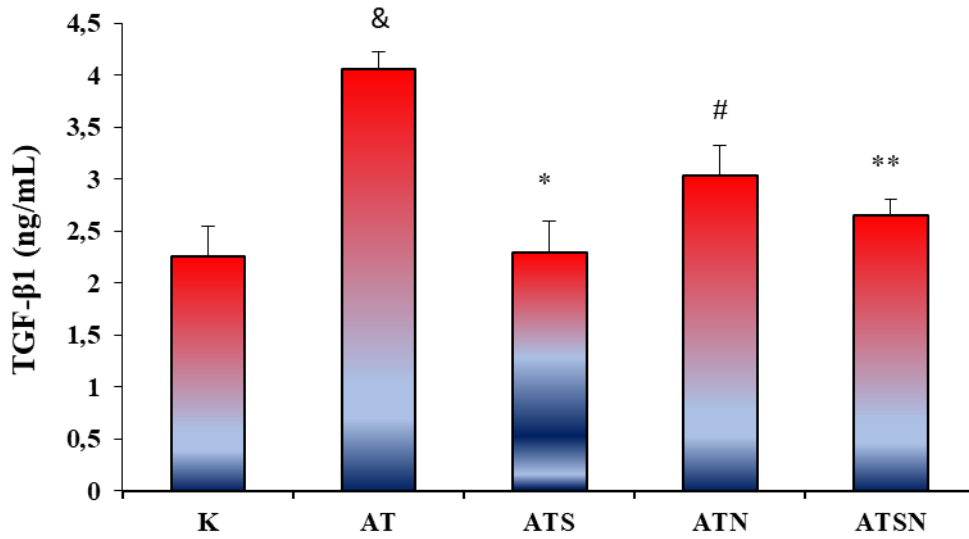
* $P < 0.05$ istatistiksel olarak anlamlı farklılık; A.O: Aritmetik ortalama; S.S: standart sapma; Med(IQR): Ortanca (25. Ve 75. Yüzdeler); min – maks: En küçük – en büyük değerler; F: Tek yönlü varyans analizi; t: Bağımlı gruplarda t testi

K: kontrol grubu; AT: Aşil tendinopati grubu; ATS: Aşil tendinopati + serisin grubu; ATN: Aşil tendinopati + diklofenak sodyum grubu; ATSN: Aşil tendinopati + serisin + diklofenak sodyum grubu

4.1. Biyokimyasal sonuçlar

4.1.1. Serum TGF- β 1 Düzeyinin Belirlenmesi

Serum TGF- β 1 düzeyi ELISA kit yardımı ile ng/mL düzeyinde belirlenmiştir. Serum TGF- β 1 konsantrasyonunda, AT grubunda (4.058 ± 0.171) kontrol grubuna (2.263 ± 0.289) göre istatistiksel olarak artış tespit edilmiştir ($P = 0.001$). Tedavi gruplarına bakıldığında tüm gruplarda TGF- β 1 düzeyinin AT grubuna göre azalma tespit edilmiştir. Ancak, ATS ve ATSN grubunda istatistiksel olarak anlamlı düzeyde azalırken (sırasıyla, $P = 0.001$, $P = 0,039$), ATN grubunda anlamlı bir fark saptanamamıştır ($P > 0.05$) (Şekil 16).

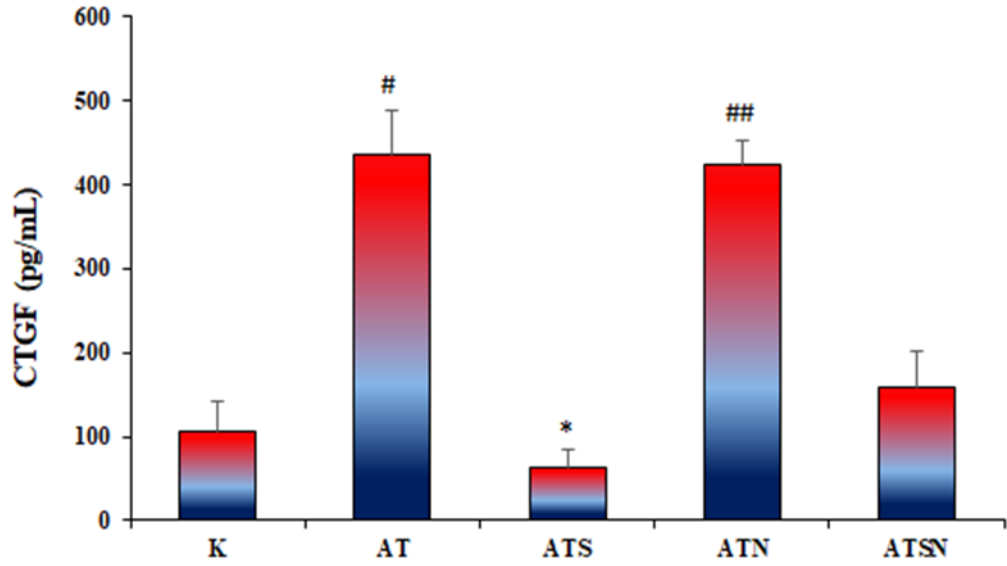


Şekil 16: Deney gruplarında serum TGF- β 1 Düzeyi (ng/mL)

(Ortalama \pm standart sapma; n=8, *: $P < 0.001$ düzeyinde AT grubundan fark; **: $P < 0.05$ düzeyinde AT grubundan fark; &: $P < 0.001$ düzeyinde K grubundan fark; #: $P < 0.01$ düzeyinde K grubundan fark; K: kontrol grubu; AT: Aşil tendinopati grubu; ATS: Aşil tendinopati + serisin grubu; ATN: Aşil tendinopati + diklofenak sodyum grubu; ATSN: Aşil tendinopati + serisin + diklofenak sodyum grubu).

4.1.2. Serum CTGF Düzeyinin Belirlenmesi

Serum CTGF düzeyi ELISA kit yardımı ile pg/mL düzeyinde belirlenmiştir. Serum CTGF konsantrasyonunda, AT grubunda ($436,3 \pm 52,830$) kontrol grubuna ($105,6 \pm 35,481$) göre istatistiksel olarak artış tespit edilmiştir ($P = 0.006$). Tedavi gruplarına bakıldığında tüm gruplarda CTGF düzeyinin AT grubuna göre azalma tespit edilmiştir. Ancak, bu azalmanın sadece ATS grubunda istatistiksel olarak anlamlı düzeyde olduğu görülmüştür ($P = 0.001$) (ŞEKİL 17)

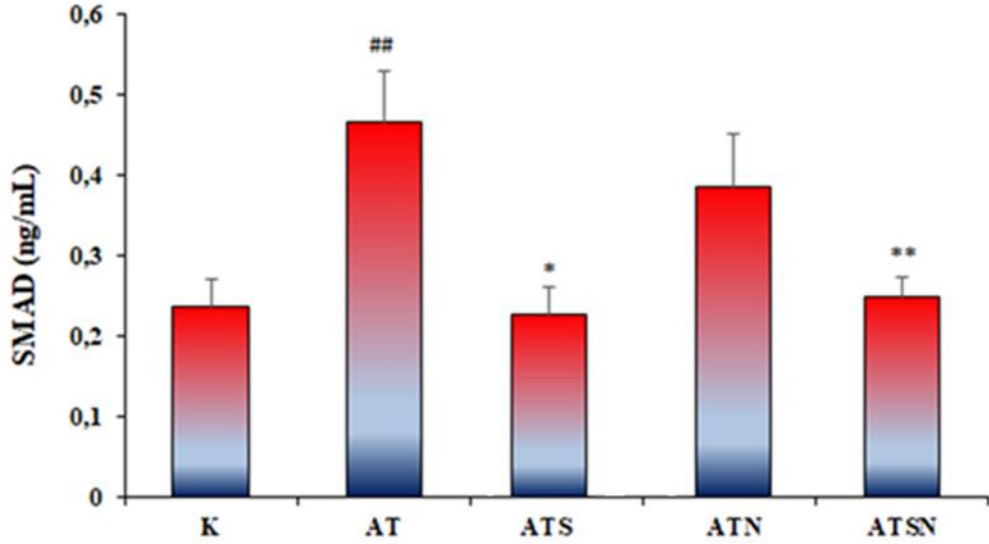


Şekil 17: Deney gruplarında serum CTGF Düzeyi (pg/ml)

(Ortalama \pm standart sapma; n=8, *: $P < 0.001$ düzeyinde AT grubundan fark; #: $P < 0.01$ düzeyinde K grubundan fark; ##: $P < 0.05$ düzeyinde K grubundan fark; K: kontrol grubu; AT: Aşil tendinopati grubu; ATS: Aşil tendinopati + serisin grubu; ATN: Aşil tendinopati + diklofenak sodyum grubu; ATSN: Aşil tendinopati + serisin + diklofenak sodyum grubu).

4.1.3. Serum Smad2 Düzeyinin Belirlenmesi

Serum Smad2 düzeyi ELISA kit yardımı ile ng/mL düzeyinde belirlenmiştir. Serum Smad2 konsantrasyonunda, AT grubunda (0.466 ± 0.062) kontrol grubuna (0.235 ± 0.035) göre istatistiksel olarak artış tespit edilmiştir ($P = 0.001$). Tedavi gruplarına bakıldığında tüm gruplarda Smad2 düzeyinin AT grubuna göre azalma tespit edilmiştir. Ancak, bu azalmanın ATS ve ATSN gruplarında istatistiksel olarak anlamlı düzeyde iken (sırasıyla, $P = 0.001$, $P = 0.008$, ATN grubunda anlamlı fark saptanamamıştır ($P > 0.05$)) (ŞEKİL 18)

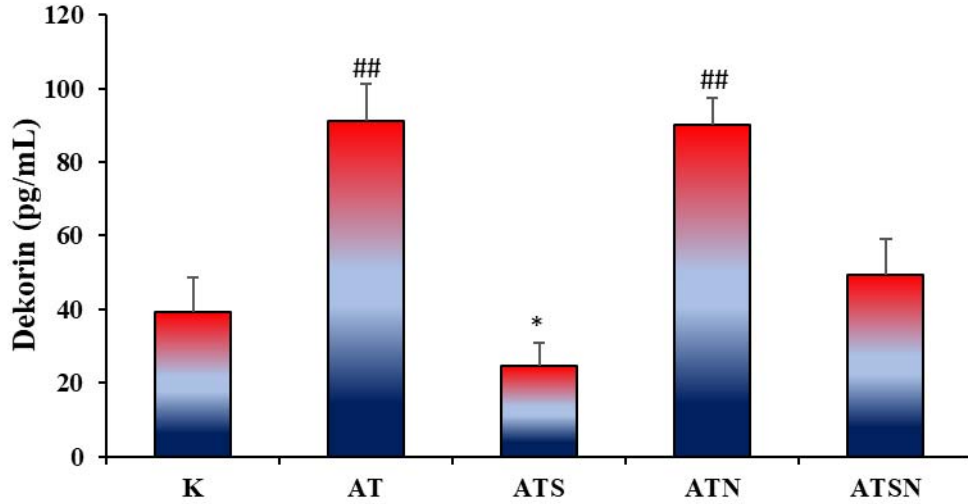


Şekil 18: Deney gruplarında serum Smad2 Düzeyi (pg/ml)

(Ortalama ± standart sapma; n=8, *: $P < 0.001$ düzeyinde AT grubundan fark; **: $P < 0.05$ düzeyinde AT grubundan fark; ##: $P < 0.05$ düzeyinde K grubundan fark; K: kontrol grubu; AT: Aşil tendinopati grubu; ATS: Aşil tendinopati + serisin grubu; ATN: Aşil tendinopati + diklofenak sodyum grubu; ATSN: Aşil tendinopati + serisin + diklofenak sodyum grubu).

4.1.4. Serum Dekorin Düzeyinin Belirlenmesi

Serum Dekorin düzeyi ELISA kit yardımı ile pg/mL düzeyinde belirlenmiştir. Serum Dekorin konsantrasyonunda, AT grubunda ($91,02 \pm 10,400$) kontrol grubuna ($33,47 \pm 8,129$) göre istatistiksel olarak artış tespit edilmiştir ($P = 0.001$). Tedavi gruplarına bakıldığında serum Dekorin düzeyi ATS grubunda istatistiksel olarak anlamlı düzeyde azalırken ($P = 0.001$), ATN ve ATSN gruplarında anlamlı bir fark saptanamamıştır ($P > 0.05$). (Şekil 19)

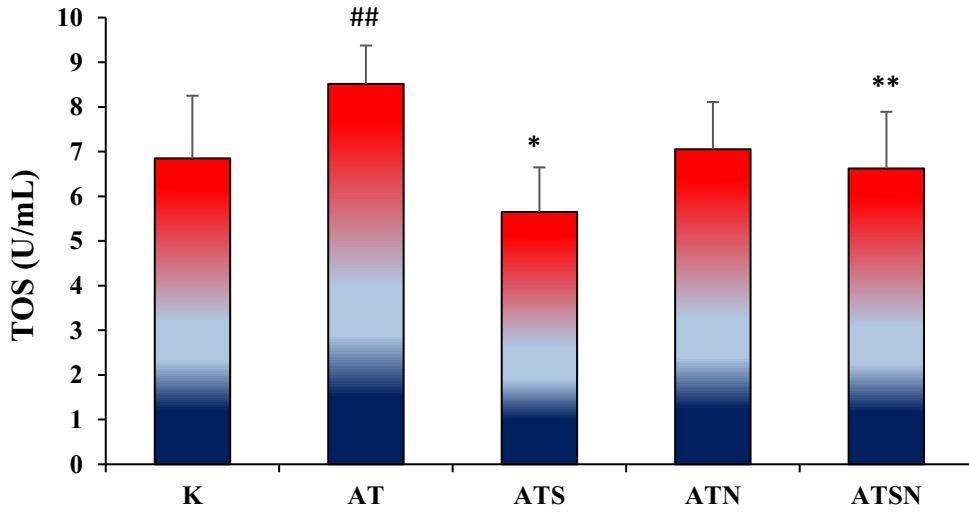


Şekil 19: Deney gruplarında serum Dekorin düzeyi (pg/ml)

(Ortalama \pm standart sapma; n=8, *: $P < 0.001$ düzeyinde AT grubundan fark; ##: $P < 0.05$ düzeyinde K grubundan fark; K: kontrol grubu; AT: Aşil tendinopati grubu; ATS: Aşil tendinopati + serisin grubu; ATN: Aşil tendinopati + diklofenak sodyum grubu; ATSN: Aşil tendinopati + serisin + diklofenak sodyum grubu).

4.1.5. Serum TOS Düzeyinin Belirlenmesi

Serum TOS düzeyi ELISA kit yardımı ile U/mL düzeyinde belirlenmiştir. Serum TOS konsantrasyonunda, AT grubunda ($8,514 \pm 0,859$) kontrol grubuna ($6,848 \pm 1,402$) göre istatistiksel olarak artış tespit edilmiştir ($P = 0.034$). Tedavi gruplarına bakıldığında tüm gruplarda TOS düzeyinin AT grubuna göre azalma tespit edilmiştir. Ancak, ATS ve ATSN grubunda istatistiksel olarak anlamlı düzeyde azalırken (sırasıyla, $P = 0.001$, $P = 0.042$), ATN grubunda anlamlı bir fark saptanamamıştır ($P > 0.05$). (ŞEKİL 20)

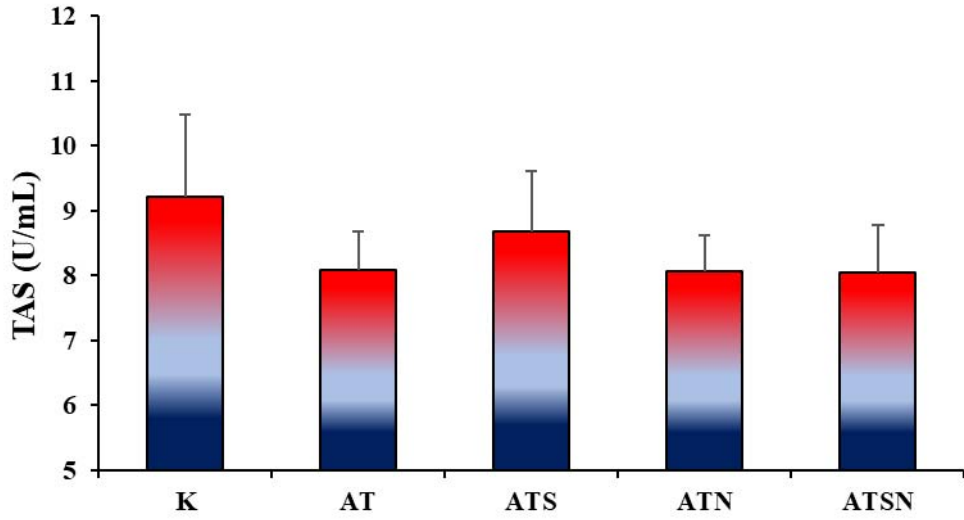


Şekil 20: Deney gruplarında serum TOS Düzeyi (U/mL)

(Ortalama \pm standart sapma; n=8, *: $P < 0.001$ düzeyinde AT grubundan fark; **: $P < 0.05$ düzeyinde AT grubundan fark; #: $P < 0.05$ düzeyinde K grubundan fark; K: kontrol grubu; AT: Aşil tendinopati grubu; ATS: Aşil tendinopati + serisin grubu; ATN: Aşil tendinopati + diklofenak sodyum grubu; ATSN: Aşil tendinopati + serisin + diklofenak sodyum grubu).

4.1.6. Serum TAS Düzeyinin Belirlenmesi

Serum TAS düzeyi ELISA kit yardımı ile U/mL düzeyinde belirlenmiştir. Serum TAS konsantrasyonunda, AT grubunda kontrol grubuna göre azalma tespit edilmiştir ($P>0.05$). Tedavi gruplarına bakıldığında tüm gruplarda TAS düzeyinde artış tespit edilse de anlamlı bir fark saptanamamıştır ($P > 0.05$). (ŞEKİL21)

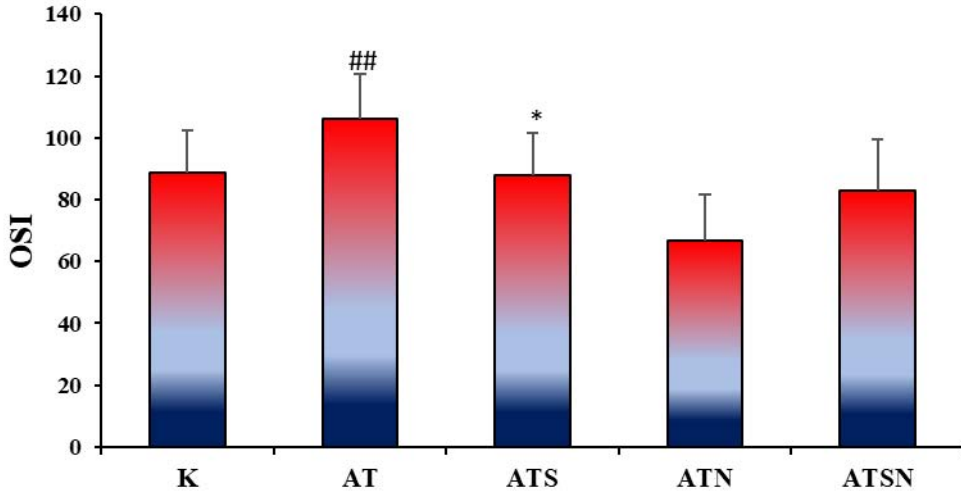


Şekil 21: Deney gruplarında serum TAS Düzeyi (U/mL)

(Ortalama \pm standart sapma; n=8; K: kontrol grubu; AT: Aşil tendinopati grubu; ATS: Aşil tendinopati + serisin grubu; ATN: Aşil tendinopati + diklofenak sodyum grubu; ATSN: Aşil tendinopati + serisin + diklofenak sodyum grubu).

4.1.7. Serum OSİ Düzeyinin Belirlenmesi

Serum OSİ düzeyinde, AT grubunda ($106,05 \pm 14,39$) kontrol grubuna ($88,71 \pm 13,65$) göre istatistiksel olarak artış görülmüştür ($P = 0.024$). Tedavi gruplarına bakıldığında tüm gruplarda OSI düzeyinin AT grubuna göre azalma tespit edilmiştir. Ancak, sadece ATS grubunda istatistiksel olarak anlamlı düzeyde ulaşmıştır ($P = 0.001$) (ŞEKİL 22)

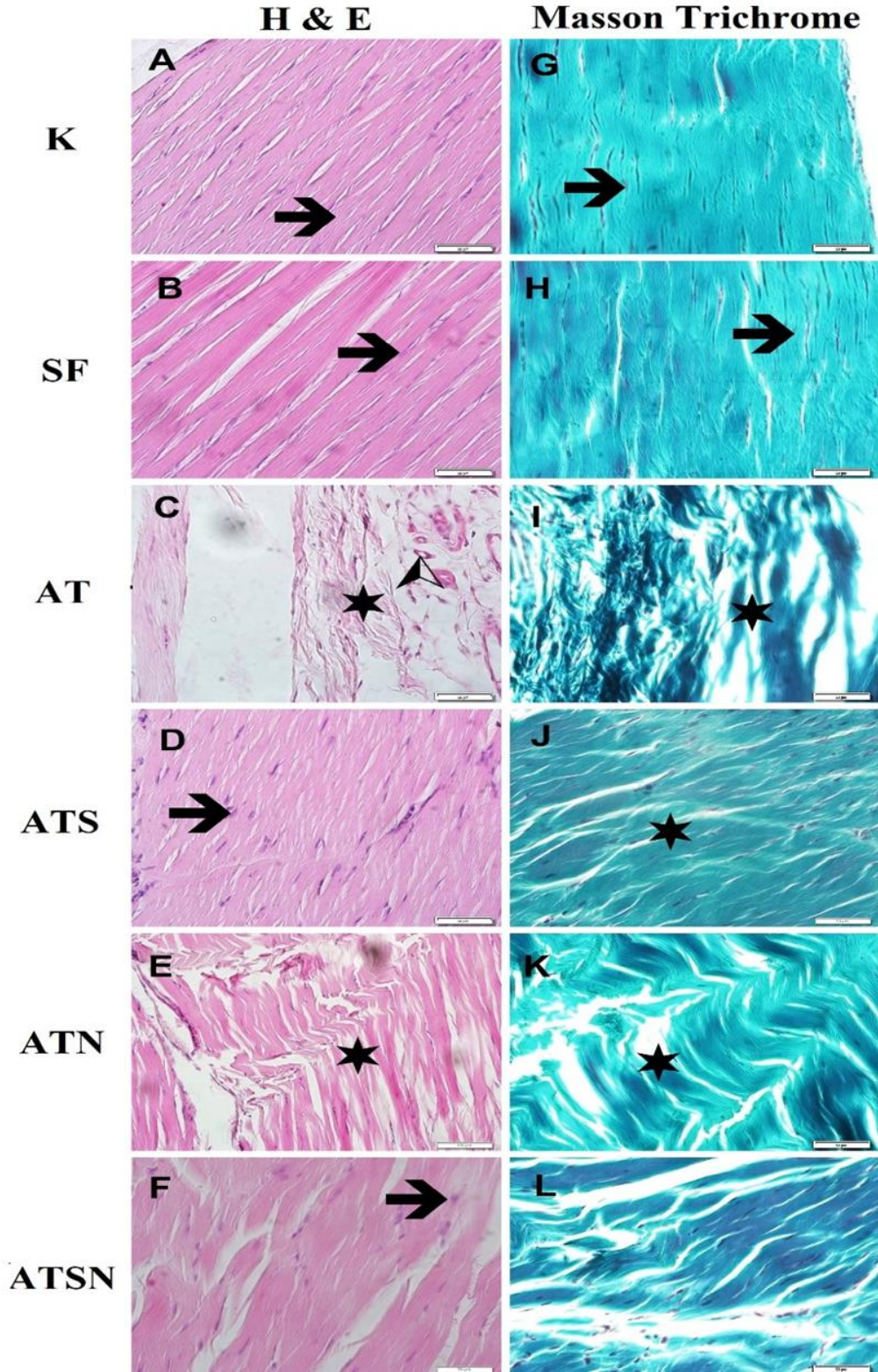


Şekil 22: Deney gruplarında serum OSİ Düzeyi

(Ortalama \pm standart sapma; n=8, *: P < 0.001 düzeyinde AT grubundan fark; ##: P < 0.05 düzeyinde K grubundan fark; K: kontrol grubu; AT: Aşil tendinopati grubu; ATS: Aşil tendinopati + serisin grubu; ATN: Aşil tendinopati + diklofenak sodyum grubu; ATSN: Aşil tendinopati + serisin + diklofenak sodyum grubu).

4.2.Hematoksilen & Eozin Boyama ve Masson Trichrome boyama sonuçları

K ve SF grubundaki kollajen liflerinin düzenli olduğu, demetlerin sıkı olarak düzenlendiği ve sürekli olduğu izlenmiştir. Tendon hücrelerinin çekirdek yapısının beklendiği gibi iğsi şekilli olduğu gözlenmiştir. AT grupta dejenerasyon oldukça belirgindi. Liflerde düzen kaybolmuş ve lifler dağılmış olarak izlenmiştir. Çekirdeklerin çoğunun yuvarlaklaştığı hatta bazı alanlarda lakunalar oluşturduğu belirlenmiştir. Bu grupta damarlanmanın da oldukça arttığı dikkati çekmiştir. ATS grubunda liflerin düzenli olduğu ve sıkıca paketlenildiği izlenmiştir. Çekirdekler kontrol grubundakilere benzer olarak iğsi şekildedir. ATN grubundaki liflerin çoğunluğunun alanda düzensiz olduğu, lifler arasında ayrılmaların olduğu, bazı liflerde kopmaların olduğu ve sürekliliğin kaybolduğu, çekirdeklerin de çoğu alanda yuvarlak olduğu gözlenmiştir. ATSN grubunda lifler ATN grubuna karşın daha düzenliydi ancak bazı liflerde ayrılmaların olduğu, hücre çekirdeklerinin bazı alanlarda iğsi yapısını korumasına karşın bazı alanlarda yuvarlak şekilde olduğu göze çarpmıştır (Şekil 22).



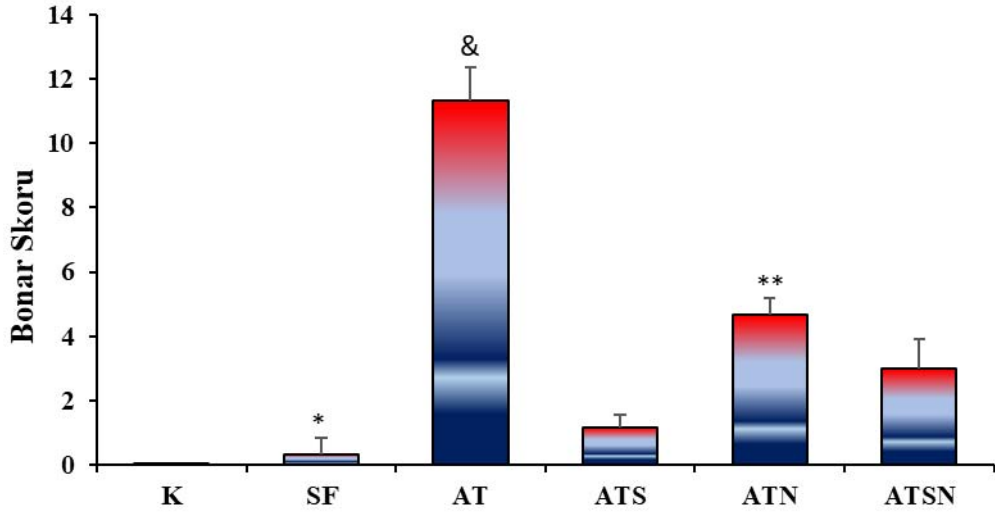
Şekil 23: Deney gruplarına ait aşıl tendonlarının histolojik görünüşleri

(K: kontrol grubu; SF: Serum Fizyolojik grubu; AT: Aşıl tendinopati grubu; ATS: Aşıl tendinopati + serisin grubu; ATN: Aşıl tendinopati + diklofenak sodyum grubu; ATSN: Aşıl tendinopati + serisin + diklofenak sodyum grubu; Yıldız: kollajen lifler; Ok: çekirdek; Ok başı: damar yapıları; Boya: A,B,C,D,E,F: H&E; G,H,I,J,K,L: Masson trichom boyama; Büyütme: X500).

4.2.1. Bonar skorlama sonuçları

Bonar skorlama sisteminin detayları Tablo 2’te gösterilmiştir. Bonar skorlama sistemine göre 0 (çok iyi) ve 12 (çok kötü) arasında puanlamalar yapılmıştır.

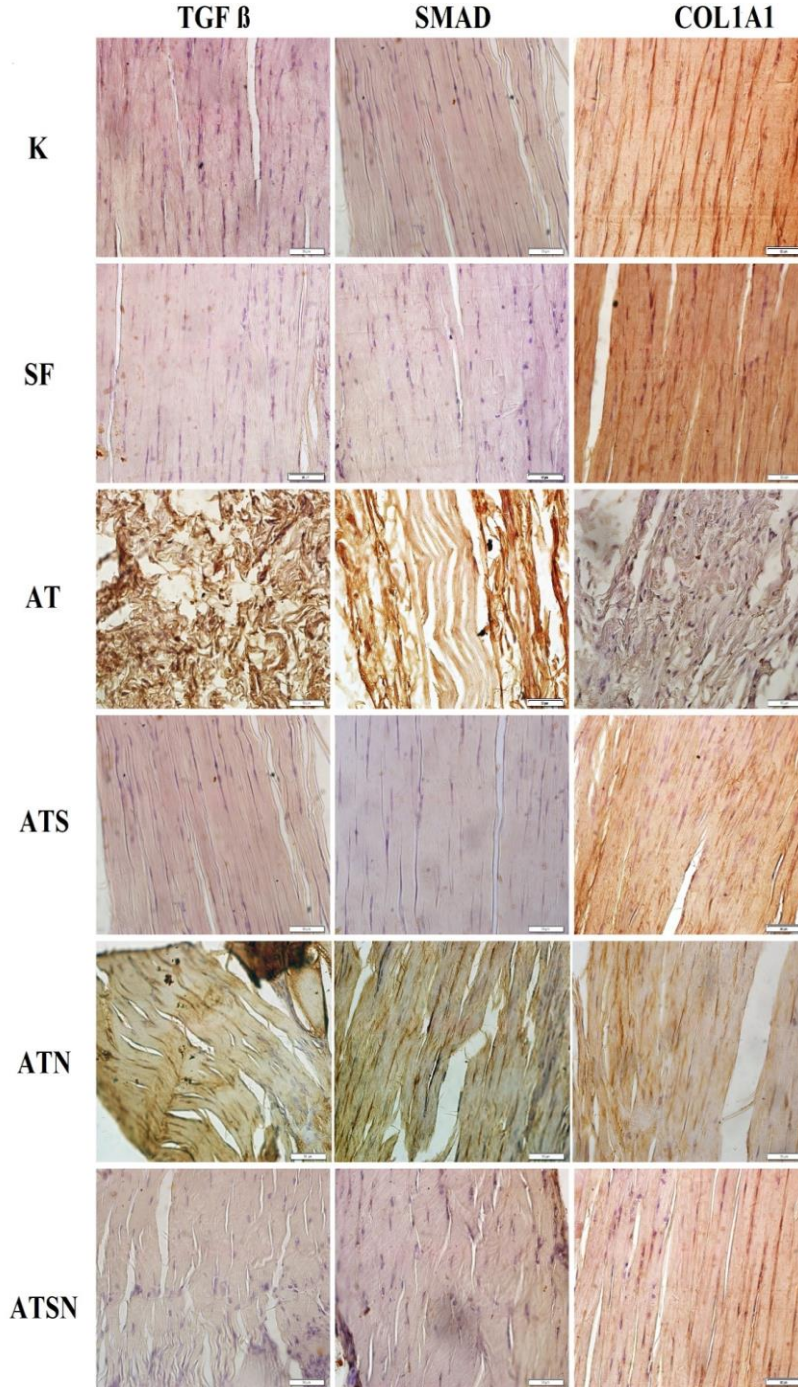
AT grubunda ($11,333 \pm 1,032$) kontrol grubuna göre ve SF grubuna göre ($0,333 \pm 0,516$) istatistiksel olarak artış tespit edilmiştir ($P = 0.001$). Tedavi gruplarına bakıldığında tüm gruplarda AT grubuna göre Bonar skorunda azalma tespit edilmiştir. Ancak, ATS grubunda istatistiksel olarak anlamlı düzeyde azalırken ($P = 0.027$), ATN ve ATSN grubunda anlamlı bir fark saptanamamıştır ($P > 0.05$).



Şekil 24: Deney gruplarında Bonar Skorlama Düzeyi

(Ortalama ± standart sapma; n=6, *: $P < 0.001$ düzeyinde AT grubundan fark; **: $P < 0.05$ düzeyinde AT grubundan fark; &: $P < 0.001$ düzeyinde K grubundan fark; K: kontrol grubu; SF: Serum Fizyolojik grubu; AT: Aşil tendinopati grubu; ATS: Aşil tendinopati + serisin grubu; ATN: Aşil tendinopati + diklofenak sodyum grubu; ATSN: Aşil tendinopati + serisin + diklofenak sodyum grubu).

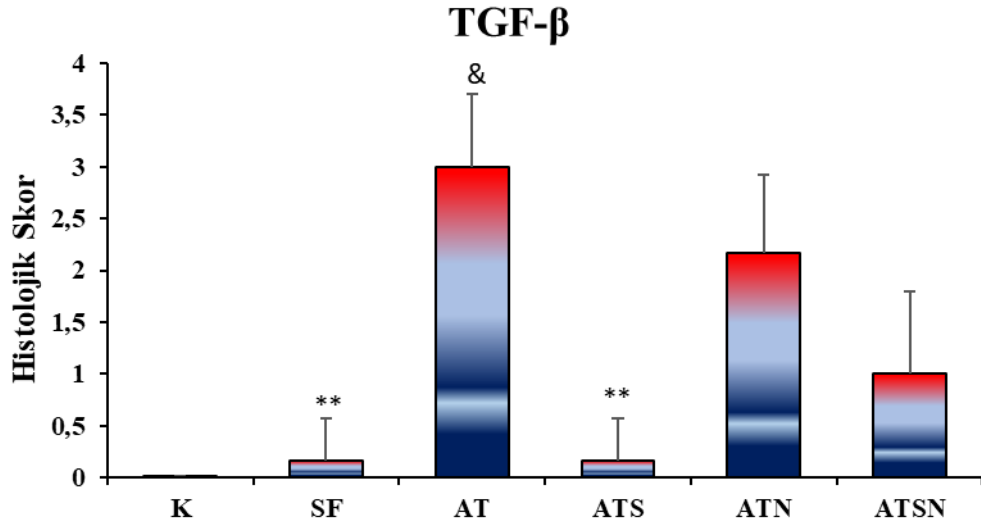
4.3. İmmünohistokimyasal Boyama ile TGF- β , Smad2/3 ve Col1A1 ekspresyonlarının Belirlenmesi



Şekil 25 : Deney gruplarına ait aşil tendonlarının immunohistokimyasal boyama ile TGF- β , Smad2/3 ve Col1A1 ekspresyonlarının immunohistokimyasal görünüşleri

(K: kontrol grubu; SF: Serum Fizyolojik grubu; AT: Aşil tendinopati grubu; ATS: Aşil tendinopati + serisin grubu; ATN: Aşil tendinopati + diklofenak sodyum grubu; ATSN: Aşil tendinopati + serisin + diklofenak sodyum grubu; Büyütme: X500)

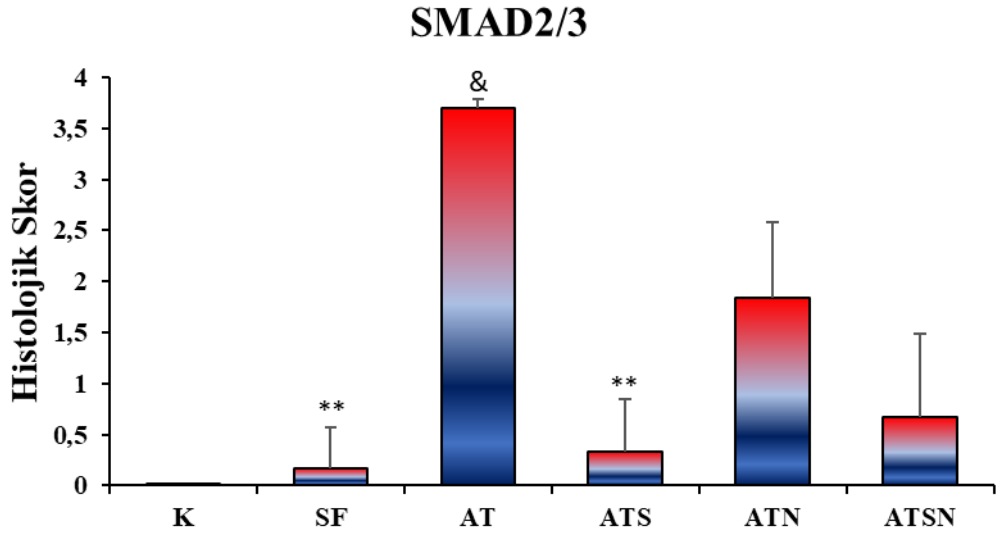
İmmunohistokimyasal boyamada TGF- β ekspresyonunda, AT grubunda kontrol grubu ve SF grubuna göre istatistiksel olarak artış tespit edilmiştir (sırasıyla, $P = 0.001$, $P = 0.003$). Tedavi gruplarına bakıldığında tüm gruplarda TGF- β ekspresyonunda AT grubuna göre azalma tespit edilmiştir. Ancak, ATS grubunda istatistiksel olarak anlamlı düzeyde azalırken ($P = 0.003$), ATN ve ATSN gruplarında anlamlı bir fark saptanamamıştır ($P > 0.05$).



Şekil 26: İmmunohistokimyasal Boyama ile Deney gruplarının aşil tendonlarında TGF- β ekspresyonunun histolojik skoru

(Sonuçlar Ortalama \pm standart sapma olarak verilmiştir; $n=6$, **: $P < 0.05$ düzeyinde AT grubundan fark; &: $P < 0.001$ düzeyinde K grubundan fark; K: kontrol grubu; SF: Serum Fizyolojik grubu; AT: Aşil tendinopati grubu; ATS: Aşil tendinopati + serisin grubu; ATN: Aşil tendinopati + diklofenak sodyum grubu; ATSN: Aşil tendinopati + serisin + diklofenak sodyum grubu).

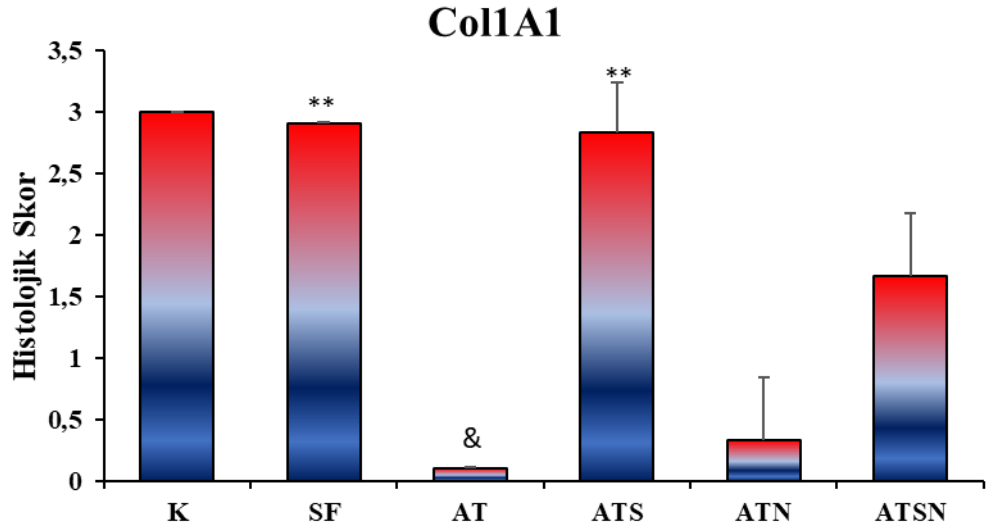
İmmünohistokimyasal boyamada Smad2/3 ekspresyonunda, AT grubunda kontrol grubu ve SF grubuna göre istatistiksel olarak artış tespit edilmiştir (sırasıyla, $P=0.001$, $P=0,002$). Tedavi gruplarına bakıldığında tüm gruplarda Smad2/3 ekspresyonunda AT grubuna göre azalma tespit edilmiştir. Ancak, ATS grubunda istatistiksel olarak anlamlı düzeyde azalırken ($P =0.027$), ATN ve ATSN grubunda anlamlı bir fark saptanamamıştır ($P > 0.05$) (Şekil 26).



Şekil 27: İmmünohistokimyasal Boyama ile Deney gruplarının aşil tendonlarında Smad2/3 ekspresyonunun histolojik skoru

(Sonuçlar Ortalama ± standart sapma olarak verilmiştir; n=6, **: $P < 0.05$ düzeyinde AT grubundan fark; &: $P < 0.001$ düzeyinde K grubundan fark; K: kontrol grubu; SF: Serum Fizyolojik grubu; AT: Aşil tendinopati grubu; ATS: Aşil tendinopati + serisin grubu; ATN: Aşil tendinopati + diklofenak sodyum grubu; ATSN: Aşil tendinopati + serisin + diklofenak sodyum grubu).

İmmünohistokimyasal boyamada Col1A1 ekspresyonunda, AT grubunda, kontrol ve SF gruplarına göre istatistiksel olarak artış tespit edilmiştir (sırasıyla, $P = 0.001$, $P = 0.003$). Tedavi gruplarına bakıldığında tüm gruplarda Col1A1 düzeyinin AT grubuna göre artma tespit edilmiştir. Ancak, ATS grubunda istatistiksel olarak anlamlı düzeyde artarken ($P = 0.004$), ATN ve ATSN grubunda anlamlı bir fark saptanamamıştır ($P > 0.05$).



Şekil.28: Deney gruplarında Col1A1 İmmünohistokimyasal Boyama

(Sonuçlar Ortalama \pm standart sapma olarak verilmiştir; $n=6$, **: $P < 0.05$ düzeyinde AT grubundan fark; &: $P < 0.001$ düzeyinde K grubundan fark; K: kontrol grubu; SF: Serum Fizyolojik grubu; AT: Aşil tendinopati grubu; ATS: Aşil tendinopati + serisin grubu; ATN: Aşil tendinopati + diklofenak sodyum grubu; ATSN: Aşil tendinopati + serisin + diklofenak sodyum grubu).

TARTIŞMA

Aşil tendonu, insan vücudundaki en güçlü ve en kalın tendon olmasına karşın, diğer tendonlara göre daha yüksek in vivo stresle karşılaşan ve en sık travmaya uğrayan tendondur (198). Koşma ve zıplama gibi aktiviteler sırasında vücut ağırlığının 12,5 katı kadar kuvvete dayanabilmesine rağmen spontan rüptür insidansı oldukça yüksektir (103, 104).

AT; inflamatuvar olmayan, düzensiz kollajen yapısı ile dejeneratif bir süreci gösteren, ağrı, şişlik ve fonksiyonel bozulma olmak üzere üç unsurla karakterize edilen klinik bir sendrom olarak tanımlanmıştır (199). Oluşan dejeneratif değişikliklerin ve tendondaki gerim kuvvetini azaltan tekrarlı mekanik yüklerin AT'ye neden olan faktörler olduğu gösterilmiştir (105). AT, daha çok atletlerde karşılaşılan, aşırı kas kullanmaya bağlı bir patolojidir. Sporcular arasında tendinopati prevalansı %23,9, genel popülasyonda ise %2,1 olarak bildirilmiştir (200).

AT'nin patolojisi oldukça kompleks ve multifaktöriyel olmakla birlikte mekanizması tam olarak aydınlatılamamıştır (201,202). Tendon dokusunun yenilenme hızı düşüktür. Zayıf vaskülariteden dolayı iyileşmesi genellikle uzun sürer. Tamir edilen doku yaralanma öncesi normal düzeyini elde edemez ve tekrar yaralanmaya yatkındır (203). Tedavi seçenekleri, operatif ve konservatif (fizik tedavi, steroid enjeksiyonları ve anti-inflamatuvar ilaçlar) olmak üzere iki ana yaklaşım içerir ve tedavilerin etkinliği sınırlıdır (3). Bu nedenle mevcut uygulamalara yeni ışık tutabilen potansiyel tedavi alternatiflerini keşfetmeye ihtiyaç vardır.

Tendinopatide hayvan modellerinin kullanımı, bu karmaşık hastalığı anlamamıza yardımcı olmak için kritik öneme sahiptir. Biyopsi veya cerrahi rezeksiyon ile elde edilen insan dokusunun aksine, tendinopatinin her evresinin kontrolünün ve tekrarının yapılmasına olanak sağlar (204). Tendonlarının boyutu, cerrahi veya perkütan işlemlerin gerçekleştirilmesi ve laboratuvar analizi için yeterli miktarda doku toplanması için uygundur (205). Ek olarak, sıçanlar kolay eğitilebilir ve tekrarlayan egzersizlere tabi tutulabilir (206).

Hayvan modellerinde tendinopatiyi indüklemek için kullanılan en yaygın iki teknik; mekanik aşırı yükleme ve kimyasallar (kollajenaz, kortikosteroid, sitokin gibi) kullanılarak yapılan indüksiyonlardır (207). Tendinopati modelinin hızlı oluşması ve kolay uygulanabilir olması nedeniyle kollajenaz enzimi, çalışmalarda en yaygın kullanılan modellerdendir (206). Kollajenaz, kollajenin parçalanması yoluyla tendon dejenerasyonunu indükler. İnsan tendinopatisine benzer bir şekilde yıkılan kollajen demetlerinin hücresel, moleküler ve biyomekanik değişikliklerle sonuçlandığı gösterilmiştir (204, 207,208). Bu avantajlarından dolayı çalışmamızda, Tip-1 kollajenaz ile sıçanlarda oluşturulan AT modeli tercih edilmiştir.

Çalışmamızda, Tip-1 kollajenaz enzimi ile AT modeli oluşturulan sıçanlarda gelişmiş olan inflamasyonun giderilmesi, azaltılması ve iyileştirilmesi üzerinde serisinin etkinliğinin araştırılması, bu etkinliğinin TGF- β /Smad yolağı üzerinden belirlenmesi ve tendinopatinin semptomatik tedavisinde yaygın olarak kullanılan diklofenak sodyum ile karşılaştırılması amaçlanmıştır.

Bu amaçla, tendinopati modeli oluşturmak için sıçanlar seçilmiş, Tip-1 kollajenaz enziminin peritendinöz alana uygulanması ile sıçanlarda AT modeli oluşturulmuş ve sıçanlar gruplara ayrılmıştır. Sıçanlara serisin 3. ve 6. günlerde peritendinöz ve/veya diklofenak sodyum 14 gün oral olarak uygulanmıştır. 4 hafta sonrasında hayvanlar dekapite edilerek serum ve aşil tendon doku örnekleri toplanmıştır. Elde edilen serum ve doku örneklerinden histopatolojik, immünohistokimyasal ve ELİSA yöntemleriyle analizler yapılmıştır.

Literatüre bakıldığında TGF- β ailesi, çok sayıda çalışmaya konu olmuş ve yoğun olarak araştırılmıştır. TGF- β , hücre çoğalması, farklılaşması, apoptozu ve ECM sentezinin uyarılmasında rol oynayan güçlü fibrojenik bir faktördür (209). Temel olarak hedef hücrelerde gen ekspresyonlarının değişimine sebep olur (210).

TGF- β RI ve TGF- β RII olmak üzere iki reseptör bulunmaktadır (117). TGF- β klasik yolağında, ikincil mesajcılar olarak Smad moleküllerini kullanmaktadır. Smad proteinleri hücre içi sinyalleme transdüksiyonuna aracılık etmektedir (124). Smad'lar 3 grup halinde incelenmektedirler; reseptör ilişkili RSmadlar (Smad 1, 2, 3, 5 ve 8), Co-Smadlar (Smad 4) ve inhibitör I-Smadlar (Smad 6 ve 7) (211). TGF- β ,

Smad yolu ile CTGF'yi indüklemektedir (De Winter P, 2008). Yaygın olarak ifade edilen CTGF, embriyonik gelişimde, hücre ve bağ dokusu fonksiyonlarının korunmasında rol almaktadır. Ateroskleroz, fibrotik bozukluklar ve kanser gibi hastalıklarla ilişkilendirilmiştir (129). TGF- β 'nın neden olduğu fibrojenez için Smad/CTGF sinyalleri gereklidir (14).

Ou ve ark. insan akciğer epitel hücre dizisi (A549) kullanarak kronik pulmoner fibrozis hastalığının progresyonunda rol alan yolakları incelemişler, hücre kültür ortamına TGF- β uygulanmasından sonra CTGF protein ekspresyonunun arttığını göstermişlerdir (212). Mori ve ark çalışmalarında; farelere eksojen uyguladıkları büyüme faktörleriyle deri fibrozu oluşturmuşlar; tek doz veya 7 gün uygulanan TGF- β enjeksiyonu sonrası geçici granülasyon dokusu oluşurken, TGF- β ile CTGF enjeksiyonu sonrasında en az 14 gün süren, uzun süreli fibrotik doku oluşturmuşlardır. Yaptıkları analizlerde de CTGF mRNA'nın ekspresyonunun arttığını tespit etmişlerdir (213). Başka bir çalışmada da omurilik travması sonrası hasarlı doku bölgesinde TGF- β 1 ve reseptörlerinin arttığını, anti- TGF- β 1 antikoruna ile tedavi edilen sıçanların, yaralanmış omurilik kaudalinde TGF- β 1'in inhibisyonu ile glial skar oluşumunun baskılandığını göstermişlerdir (214). Diğer bir çalışmada, diyabetik sıçan modelinde fosfo-Smad2 ekspresyonunun, diyabetik sıçanların düz kas hücrelerinde ve fibroblastlarında yükseldiğini, TGF- β 1/Smad/CTGF sinyal yolunun yukarı regülasyonunun ve diyabetin neden olduğu fibröz-kas yapısal değişikliklerinde önemli bir rol oynayabileceğini bildirmişlerdir (215).

TGF- β dahil olmak üzere çok sayıda hücre içi ve hücreler arası sinyal yolunun, tendon homeostazına yönelik adaptif yanıtı aracılık ettiği gösterilmiştir (216,217). Fareler üzerinde yapılan bir çalışmada, TGF- β 'nın aşil tendonu entezopatisinin başlangıcı ile ilişkili olduğunu, TGF- β -nötralize edici antikor verdikten sonra, kalkaneal ve fibrokartilaj patolojik değişikliklerini azalttığını tespit edilmişlerdir (218). Sıçan aşil tendon onarım modelinin oluşturulduğu bir çalışmada ise, skar oluşumu sürecinde, TGF- β 1 protein ekspresyon seviyelerinin ameliyattan sonra önemli ölçüde arttığını göstermişlerdir (219). Goodier ve ark. rotator kas tendon kopması olan hastalardan topladığı tendon örnekleri ile yaptıkları çalışmada; TGF- β aile üyelerinin düzensiz olduğunu, TGF- β 1, TGF- β R1 ve TGF- β R2 proteinlerinin

azaldığını, mRNA düzeylerinde ise TGF- β R1 önemli ölçüde azalırken, TGF- β R2 arttığını tespit etmişlerdir (217). Havis ve ark. ise, civciv embriyosu üzerindeki çalışmalarında, civciv bacak gelişiminde TGF- β 'nın, mezodermal hücrelerin tendon bağlanması ve tendon farklılaşmasını düzenlediğini bildirmişlerdir (220).

Suda çözünür bir protein olan serisin, 18 amino asitten oluşur ve hidroksil, karboksil ve amino gibi güçlü polar yan grupları bulunur (19). Antioksidan, anti-inflamatuar, tirozinaz inhibisyonu, antikoagülasyon, antikanser aktiviteleri gibi benzersiz biyolojik fonksiyonları nedeniyle, gıda, farmakolojik ve kozmetik ürünler gibi birçok ticari üründe yaygın olarak kullanılmaktadır (186,221,222). Qi ve ark yara modelinde, serisin tedavisinin inflamasyonu inhibe ettiğini, anjiyogenezi uyardığını, TGF- β 1-3 ekspresyonlarını düzenleyerek skar dokusu oluşumunu engellediğini göstermişlerdir (188). Diyabetik nefropatili bir sıçan modelinde ise serisin tedavisinin, sıçan böbreklerinde TGF- β 1/Smad3 sinyal yolunun inhibisyonuyla glomerüloskleroz ve renal interstisyel fibrozisi azalttığı tespit edilmişlerdir (189).

Günümüzde NSAID'ler, tendon ve bağ doku yaralanmalarında ve cerrahi işlemler sonrasında sık kullanılan analjezikler ilaçlardır. Terapötik etki mekanizması, siklooksijenaz aktivitesinin baskılanması sonucunda proinflamatuar prostaglandin sentezinin inhibisyonuna bağlı olarak inflamasyonun azalmasıdır. Diklofenak, hızlı ve uzun süreli analjezik etkiye sahip olmasının yanı sıra yan etkilerinin daha az görülmesi nedeniyle NSAID grubunda en çok tercih edilen ilaçtır (158).

Literatürde diklofenak tedavisinin TGF- β ekspresyonu üzerindeki etkisiyle ilgili çelişkili çalışmalar mevcuttur. Opitz ve ark. domuzlar üzerinde mekanik plevral abrazyon oluşturmuşlar, diklofenak ile sistemik tedavi sonrası plevral sıvıda TGF- β seviyesinin anlamlı olarak azaldığını göstermişlerdir (223). Eid ve ark yaptığı çalışmada, diklofenakın topikal uygulanması, artan TGF- β 1 ekspresyonu ile sonuçlandığını, bu da diklofenakın TGF- β 1 ekspresyonunu artırarak yara iyileşmesine katkıda bulunduğunu göstermişler (224). Bununla birlikte, Pingel ve ark. 27 tendinopatili hastadan andıkları tendon biyopsi örnekleri üzerinde yaptıkları çalışmada; TGF- β , kollajen-I, kollajen-III, CTGF, IL-6 için mRNA ekspresyonlarına baktıklarında NSAİİ kullanımının sonuçlar üzerinde belirgin bir etkisinin olmadığını göstermişlerdir (225).

Serisin ve diklofenak sodyumun farklı hastalık gruplarında TGF- β /Smad yolağı üzerinde etkinliğinin gösterildiğı çeşitli çalışmalar mevcuttur (189). Fakat AT tedavisinde serisin TGF- β / Smad yolağı üzerinde etkinliğini gösteren çalışma literatürde mevcut değildir.

Bu çalışmada, serisinin etkinliğini göstermek için serum örnekleri kullanılarak ELİSA yöntemi ile TGF- β , Smad2 ve CTGF düzeyleri belirlenmiştir. Serum TGF- β , Smad2 ve CTGF düzeylerinin AT grubunda en yüksek olduğu tespit edilmiştir. Serisin ve/veya diklofenak sodyum tedavisi ile bu düzeylerde azalma olduğu görülmüş, fakat en anlamlı azalmanın ATS grubunda olduğu tespit edilmiştir (Şekil 16, 17, 18). Tedaviye diklofenak sodyum eklenmesinin serisinin etkinliğini antagonize ettiği belirlenmiştir.

Ayrıca yine serisinin TGF- β / Smad yolağı üzerinde etkinliğini göstermek için sıçanların aşıl tendon doku örnekleri kullanılarak immunohistokimyasal parametrelerden TGF- β ve Smad2/3 ekspresyonları immunohistokimyasal olarak değerlendirilmiştir. İmmunohistokimyasal olarak değerlendirildiğinde ise, AT grubunda TGF- β ve Smad2/3 ekspresyonlarında belirgin artış ve immun pozitiflik gözlenmiştir. Serisin ve/veya diklofenak sodyum kullanımı ile TGF- β ve Smad2/3 ekspresyonlarında AT grubuna göre azalma görülürken, sadece ATS grubundaki azalma istatistiksel düzeye ulaşmıştır (Şekil 25, 26). Tedaviye diklofenak sodyum eklenmesinin serisinin etkinliğini antagonize ettiği görülmüştür. Bu çalışma ile ilk defa serisin bileşiminin AT'de TGF- β /Smad yolağı üzerinde etkinliği gösterilmiştir.

Aşırı kullanıma bağlı tendon hasarına yanıt olarak, tendon dokusu metabolik aktivitesini artırır; tenositler çoğalır, ECM dönüşümü düzenlenir (206). Tendinopatide, patolojik bölge hem matriks hem de hücrel değişikliklerle normal tendondan farklıdır; hücrelerde artma, yuvarlaklaşma, matrikste kollajen düzensizliği ve kan damarlarının artan infiltrasyonu vardır. Biyokimyasal ve moleküler değişiklikler; matrikste, GAG, SLRP, tip I ve III kollajen ekspresyonunda artma gözlenmektedir (5).

Tendinopatik lezyonlar; kollajen, matriks ve tenositleri etkiler (85). Tenositlerin hacmi azalır, uzar ve incilir, çekirdek/sitoplazma oranı artar ve daha az ECM üretir,

tip III kollajen yoğunluğunda artış olur (8). Tip III kollajen, gelişigüzel, düzensiz hizalanmalar gösterir (90). Tendinopatide kollajen liflerinin paralel yönelimi kaybolmuştur. Kollajen lifi çapında ve toplam kollajen yoğunluğunda bir azalma olduğu yapılan çalışmalarda bildirilmiştir (86,87,226). Tip III kollajen, hızlı bir yama sağlamak için tendon hasarının ilk aşamasında üretilir, ancak biyomekanik gücü düşüktür ve daha dirençli bir doku elde etmek için kademeli olarak Tip I kollajen ile değiştirilmesi gerekmektedir (206). Tendinopatide, tenositlerin gelişigüzel proliferasyonu, tendon hücrelerinde dejenerasyon, kollajen liflerinde bozulma ve ECM de artış ile yetersiz bir iyileşme görülmektedir (Şekil 7) (84,85,139).

Serisinin doku onarımı üzerine olumlu etkilere sahip olduğu, keratinositlerin ve fibroblastların büyümesinde, sitokin üretiminde, epitelizasyonda ve ECM proteinlerinin üretiminde etkili olduğu daha önceki çalışmalarda bildirilmiştir (176). Tip 2 diyabetli hayvan modelinde kornea lezyonunun tedavisi olarak salin içinde seyreltilmiş serisinin hasarlı kornea üzerine damlatıldığında iyileşme sürecini hızlandırdığı gösterilmiştir. Ayrıca, insan kornea epitel hücre hattı ortamına serisin ilave edildiğinde hücre proliferasyonu ve yapışmasını arttırmada etkili olduğu tespit edilmiştir (178,179,190). Song ve ark. diyabetik hayvan modelinde 35 gün oral verilen serisinin kan glikozunu düşürdüğü ve diyabetin oluşturduğu siyatik sinir hücre hasarına karşı koruduğunu tespit edilmiştir (189).

Yapılan çalışmalarla serisinin yara iyileşmesinde kollajen oluşumunu uyardığı gösterilmiştir (21,22). Aramwit ve ark. toplam vücut yüzey alanının en az %15'ini kaplayan yanık yarası olan 29 hasta üzerinde yaptıkları çalışmada, tedavide gümüş sülfadiazin ve/veya serisin uygulanmış ve serisinin yanık hastalarında kollajen üretimini arttırdığını ve ağrıyı azalttığı bildirilmiştir (181). Aramwit, P.ve ark hem in vitro hem de in vivo olarak serisinin kollajen üretiminin aktivasyonunu ve fare fibroblast hücre dizisi L929'un büyümesini uyarabildiğini bildirmişlerdir (186). Sıçanlarda oluşturulan bir yara modelinde topikal olarak uygulanan %8'lik serisin kremin 7 günlük tedaviden sonra, dokuda TNF- α ve IL-1 β ekspresyonunda azalma ve tedavi edilen hayvanlarda yara iyileşmesi hızlandırdığı gösterilmiştir (21).

Diklofenak sodyumun kollajen sentezini engellediği, yapılan bir hücre kültürü çalışmasında bildirilmiştir (227). Zhang, Y ve ark in-vitro olarak yaptıkları çalışmada

NSAİİ'nin insan tenosit proliferasyonunu ve kollajen oluşumunu inhibe ettiğini bildirmişlerdir (23). Kültürlenmiş tendon hücreleri kullanılarak yapılan bir çalışmada NSAİİ tedavisinden sonra Tip I ve III kollajenin mRNA ve protein ekspresyonunun sabit kaldığını, tendon hücre göçünü ve proliferasyonunu inhibe ettiğini göstermişlerdir (153).

Fredriksson ve ark yaptıkları bir çalışmada, mezenkimal kök hücrelerinde farklılaşmanın diklofenak maruziyeti sonrasında, tenositik kökenden adipositik kökene doğru değişim gösterdiğini bulmuşlardır. Bu nedenle progenitör hücre düzeyinde tendon rejenerasyonu üzerinde olumsuz etkileri olduğunu tespit etmişlerdir (228). Yapılan bir başka çalışmada, sıçan derisinde oluşturulan eksizyonel yaralanmanın ardından COX-2 spesifik veya spesifik olmayan COX inhibisyonu yapan NSAİİ ile tedavi sonrasında sıçan derisinde COX-2 inhibitörünün uygulanmasının yara iyileşmesinin erken fazında yeniden epitelizasyonu geciktirdiği ve ayrıca anjiyojenezi inhibe ettiğini gösterilmiştir (229). Marsolais ve ark. kollajenaz ile indüklenen sıçan tendon hasarı modelinde; tendon yaralanması sonucunda diklofenak ile tedavinin, kollajen bozulmasını ve gerilme kuvveti kaybını önlemediğini, Diklofenek tedavisinin kollajenin onarımında yeterli etkinliğe sahip olmadığını bildirmişlerdir (230). Benzer şekilde Çabuk ve ark. rotator manşet yaralanmasında diklofenak tedavisinin hem erken evre hem de yeniden şekillenme evresi sırasında normal tendon iyileşmesi üzerinde olumsuz etkisi olduğunu göstermişlerdir (231).

AT tedavisinde serisinin tendon iyileşmesi üzerine etkinliğini gösteren çalışma literatürde mevcut değildir. Bu çalışmada, serisinin etkinliğini göstermek için aşıl tendon doku örnekleri kullanılarak, H & E ve Masson's Trichrome boyamaları kullanılarak bonar skoru ile histopatolojik olarak ve Col1A1 antikoru ile immunohistokimyasal olarak değerlendirilmiştir. Bonar Skoruna göre, deney gruplarına ait aşıl tendon kesitleri tenositler, zemin maddesi, kollajen ve vaskülarite açısından değerlendirilmiş (197), 0 (çok iyi) ve 12 (çok kötü) arasında puanlamalar yapılmıştır.

Çalışmamızda histopatolojik incelemede, kontrol grubunda herhangi bir lezyon gözlemlenmemiştir. AT grubunda tendon hücrelerinde dejeneratif değişiklik, liflerde

düzensizlik, çekirdeklerde yuvarlaklaşma ve damarlanmada artış tespit edilmiştir. Yine bonar skoruna göre, AT grubunda kontrol grubuna göre istatistiksel olarak anlamlı artış gözlemlenmiştir. Tedavi edilen gruplarda dejenerasyonda, lif düzensizliklerinde ve yuvarlak çekirdeklerde azalmalar tespit edilmiştir. Ancak en belirgin düzelme ATS grubunda gözlemlenmiş, bu grupta lifler oldukça düzenli, işçi çekirdeklerde artma ve kontrole yakın bir görünüm tespit edilmiştir. Yine bonar skorunda ATS grubunda AT grubuna göre anlamlı düzeyde azalma belirlenmiştir (Şekil 23).

İmmunohistokimyasal olarak ise, AT grubunda kontrol grubuna göre Col1A1 ekspresyonunda istatistiksel olarak anlamlı azalma tespit edilmiştir. Tüm tedavi grubunda Col1A1 ekspresyonunda artış tespit edilirken, sadece ATS grubunda anlamlı düzeye ulaşmıştır (Şekil 27). Histopatolojik sonuçlarımızda diklofenak sodyumun AT tedavisinde serisinin etkinliğini antagonize ettiği tespit edilmiştir.

Hücre kültürü ve hayvanlarda yapılan çeşitli çalışmalar, tendinopati patogenezinde OS'in önemli bir rol oynadığını göstermektedir (94). Mekanik aşırı yüklenme, yaşam tarzı tendon bütünlüğünü etkiler ve dejenerasyona katkıda bulunan ROS üretimini uyarır (98). Artan ROS, protein ve lipidlerin oksidatif modifikasyonları yoluyla tendon hasarına yol açmaktadır (99). Fu ve ark. yaptığı çalışmada H₂O₂ ile oluşturulan tendon hasarında, hipoekojenik değişiklikler, yapısal anormallikler ve iyileşmenin bozulması ile tendinopatik değişikliklere neden olduğunu bildirmişlerdir (232). Benzer bir çalışmada, H₂O₂ ile oluşturulan tendon hasarında, OS' in kaspaz-3 aktivasyonu yoluyla tendon hücrelerinin apoptotik ölümüne neden olduğu gösterilmiştir (100). Lee ve ark'nın çalışmasında ise, tendondan türetilen kök hücreleri H₂O₂ ile oksidatif hasara maruz bırakıldığında verilen H₂O₂'nin apoptozu artırdığı, hücre canlılığını ve göçünü baskıladığı tespit edilmiştir (102).

Artan kronik OS koşulları altında, ROS üretimi, özellikle aşırı basınç yüklenmesi sırasında kardiyak hücresel fonksiyonlarda bozulmaya yol açtığı, ateroskleroza neden olduğu bildirilmiştir (233). Dai ve ark. fareler üzerinde anjiyotensin II ile indüklenen kardiyomiyopati oluşturdukları çalışmada, ROS'un hücre dışı matris üretimini, mitokondriyal yapısal ve membran potansiyel hasarını doğrudan artırabildiğini ve kardiyak fibrozise yol açtığını gösterilmiştir (234).

Serisin, bulundurduğu hidroksil gruplarıyla serbest radikalleri ve ROS'ları bağlayarak antioksidan enzimlerin aktivitesini arttırdığı gösterilmiştir (173,175). Yapılan çalışmalarda serisinin, süperoksit dismutaz (SOD) ve glutatyon peroksidaz (GPx) antioksidan belirteçleri artırarak ve MDA' yı inhibe ederek OS'i azalttığı, apoptozu önemli ölçüde baskılayabildiği ayrıca lipid peroksidasyonunu azalttığı tespit edilmiştir (184,185,235,236). Serisinin, 1,2-dimetilhidrazin ve UVB ile indüklenen akut hasara ve fare derisinde tümör gelişimine karşı OS'i, inflamatuvar tepkileri ve TNF-alfa'yı baskılayarak koruyucu etkiye sahip olduğu gösterilmiştir (174).

Deori ve ark. yaptıkları çalışmada yüksek yağlı diyet ile besleyerek oluşturulan hiperkolesterolemik sıçanlara, 28 gün oral yolla verilen serisinin serebral ve periferik dokularındaki oksidatif hasarı azalttığını aynı zamanda hiperkolesterolemiyi de iyileştirdiğini tespit etmişlerdir (237). Ersel ve ark. 28 Wistar-Albino sıçan dorsal cilt flebi ile oluşturulan yara modelinde, serisinin epidermal kalınlık, damarlanmada artış, inflamasyonda, nekrozda, MDA seviyeleri azalma; SOD, katalaz ve GPx aktiviteleri artma olduğunu göstermişlerdir (238).

COX enzim inhibisyonunun OS'i indüklediği bilinmektedir (239). Normalde vücutta oksidanlar ile antioksidanlar denge durumundadır ve kullanılan NSAİİ'ler vücuttaki oksidatif dengelyi değiştirebilir (240). Bununla birlikte, aspirin gibi bazı NSAİİ'lerin insan endotel hücrelerinde ROS düzeylerini azalttığı öne sürülmüştür. Salimi ve ark yaptıkları çalışmada diklofenağın ROS oluşumunu, mitokondriyal hasarı, lipid peroksidasyonunu ve glutatyon tüketimini artırdığı göstermişlerdir (241, 242). Bir başka çalışmada diklofenağın sıçan karaciğer mitokondrilerinde oksidatif fosforilasyonu ve ATP sentezini inhibe ettiği tespit edilmiştir (243). Diklofenak ile uzun süre tedavi, oksidatif dengesizliği indüklediği ve nörotoksisiteye neden olduğu önceki çalışmalarla bildirilmiştir (244). Fattori ve ark. diklofenağın indüklediği akut böbrek hasarı üzerine yaptıkları çalışmada; artmış renal hasar biyobelirteçleri ve OS plazma seviyeleri ile beraber, doku oksidatif stresi, histopatolojik hasar, proinflamatuvar sitokin üretimi ve apoptoz oluşturduğunu göstermişlerdir (245).

Serisinin antioksidan özelliğe sahip olduğu daha önce birçok çalışmada (238, 236) çeşitli hastalıklar üzerinde gösterilmiş ancak AT'de bu etkinliği ile ilgili bir çalışma literatürde rastlanmamıştır. Bu çalışmada, antioksidan etkinliği, Ticari bir kit

yardımıyla ELISA yöntemi kullanılarak TOS-TAS ve OSİ değerleri ile belirlenmiştir. Serum TOS düzeyi en fazla AT grubunda tespit edilmiştir. Serisin verilen gruplarda (ATS ve ATSN) TOS düzeyinde AT grubuna göre istatistiksel olarak anlamlı azalma tespit edilmiş ve bu etkinliğin diklofenak sodyumun kullanımı ile antagonize edildiği belirlenmiştir (Şekil 20). Çalışmamızda TOS düzeyleri hem diklofenak sodyumun hem de serisinin etkisi literatürle uyumlu olarak tespit edilmiştir.

Serum TAS düzeyi ise en düşük AT grubunda görülmüştür. Tedavi verilen gruplarda TAS düzeyi AT grubuna göre artmış ancak bu artış istatistiksel düzeye ulaşamamıştır (Şekil 21). Bu çalışma ile serisinin antioksidan etkinliği AT tedavisinde de bir kez daha gösterilmiştir

Serum OSİ düzeyinde ise AT grubunda istatistiksel olarak artış görülmüştür. Serisin verilen grupta (ATS) OSI düzeyinde azalma tespit edilmiştir.

SLPR'ler, kollajen fibrillerin düzenlenmesinde, tendon yapı ve işlevinde yer almaktadırlar (246). Tendondaki baskın SLRP'ler, bir veya iki GAG zincirine sahip olan dekorin ve biglikan (sınıf I SLRP) dır (247). Biglikanın, tendon yapısının özellikle erken gelişimi sırasında yüksek seviyelerde eksprese edildiği, dekorin ekspresyonu ise olgun tendonda yükselip ve sabit kaldığı bildirilmiştir (248). Dekorinin, kollajen fibrillerinin hem boyutu hem de yoğunluğu ile ilişkili olduğu gösterilmiştir (249). Dekorin 'lerin genel olarak, kollajen fibril büyümesi, inflamasyon ve hücre ile matriks ilişkisi dahil olmak üzere sayısız işlem üzerinde etkili olduğu kabul edilmektedir (250).

Birçok çalışmada, dekorin ekspresyonunun ve sentezinin kollajen fibrillogenezi, yara iyileşmesi ve skar oluşumu sırasında değiştiğini göstermektedir (251). Danielson ve ark. Dekorin-null fareler (Dcn-/-) üzerinde yaptıkları çalışma sonucunda, farelerde kırılabilir cilt ve anormal fibril morfolojisi sergilediği, kollajen fibrillerinin lateral füzyonunun neden olduğu lif asimetrisi ve boyut değişkenliği gösterdiği tespit etmişlerdir (252). Dekorin içermeyen fareler üzerinde yapılan başka bir çalışmada, fibrillerin daha büyük, fibril çaplarının düzensiz olduğu ve fibrillerin işlevsiz düzenlendiği gösterilmiştir (248). Fibrotik hastalıklarda dekorin uygulamasının ise güçlü anti-fibroz etkiye sahip olduğu bildirilmiştir (253).

Pingel ve ark. yaptıkları çalışmada, NSAİİ'nin dekorin ekspresyonu üzerinde etkisinin olmadığını bildirmişlerdir (225).

Bu çalışmada, serum dekorin düzeyi, ticari bir kit yardımıyla ELİSA yöntemi kullanılarak belirlenmiştir. Serum dekorin düzeyi en fazla AT grubunda tespit edilmiştir. Serum dekorin düzeyi tedavi gruplarında azalırken sadece ATS grubunda istatistiksel olarak anlamlı düzeye ulaşmıştır (Şekil 19). Serum dekorin düzeyinin AT grubunda en yüksek olma nedeninin dokuda oluşan yıkıma bağlı kana geçmesi ile olduğu düşünülmüş ancak doku seviyelerinin bakılmaması çalışmamızı sınırlandırmıştır.

Serisinin doku onarımı/rejenerasyonu, anti oksidan ve anti-inflamatuar etkinliğini gösteren çeşitli çalışmalar mevcut olmasına rağmen AT tedavisi üzerine etkinliğini gösteren herhangi bir çalışma literatürde mevcut değildir.

Bu bağlamda, ilk kez serisin ile AT tedavisi sonrasında tendon hasarı ve buna bağlı oluşan AT bulgularının değişimi incelenmiştir. AT tedavisinde serisinin, doku onarım düzeyinde önemli bir yolak olan TGF- β /Smad yolağı üzerinden etkili olduğu hem ELİSA hemde immunohistokimyasal olarak gösterilmiştir. Ayrıca, serisinin kollajen sentezini arttırdığı, tendonun lif yapısını düzenlediği ve dejenerasyonu azalttığı histopatolojik olarak belirlenmiştir. Bilindiği gibi oksidan stres ile antioksidan sistem arasında bir denge vardır. Oksidatif stresin ortaya çıkması bu dengenin oksidanlar lehine bozulması ile ortaya çıkar. Oksidatif stres AT patogenezinde önemli rol oynar. Daha önce bahsedildiği gibi serisinin antioksidan etkinliği çeşitli hastalıklarda bildirilmiştir. Nitekim bu çalışmada da serisinin antioksidan etkinliğini AT tedavisinde bir kez daha gösterilmiştir. Bu sonuçlar AT tedavisinde serisinin önemli yer alma nedeninin antioksidan etkinliğinin de yer alabileceğini düşündürmüştür. Son olarak bu çalışma ile serisinin tüm bu etkilerin NSAİİ kullanımı ile antagonize edildiği gösterilmiştir.

Bu çalışma serisinin AT bulgularını azaltabileceğini ve bu etkinliğinin TGF- β /Smad yolağı üzerinden gerçekleştirebileceğini gösteren ilk çalışmadır. Ayrıca, serisinin kullanılması ile hastaların uzun süreli NSAİİ kullanmasına bağlı tendon morfolojisinin bozulması, elastikiyetinin azalması ve tendonun yeniden kopma

ihtimalini arttırmasının ve kardiyovasküler hastalıklar veya gastrointestinal bozukluk gibi sekonder komplikasyonların oluşmasının önüne geçilmiş olacaktır.

Mevcut tez kapsamında genel sonuçlar ile birlikte bu çalışmanın, tez önerisinde belirtilen hedeflerini gerçekleştirdiği söylenebilir. Serisinin antiinflamatuvar, antinosiseptif ve kollajen sentezini artırıcı etkilere sahip olduğu ve bu özellikleri sayesinde çeşitli hastalıklarda etkin olduğu ile ilgili çalışmalar mevcuttur. Ancak son yıllarda oldukça yaygınlaşan bir sağlık problemi haline gelen AT tedavisinde kullanılmasına yönelik çalışma yoktur. Sonuç olarak bu tez çalışması ile serisinin ve/veya kombine olarak AT tedavisinde rahatlıkla kullanılabilecek doğal, etkin ve hasta uyumu açısından daha avantajlı alternatif bir bileşik olabileceğini öngörmekteyiz. Ayrıca bu çalışmanın, başka projelerin geliştirilmesi konusunda olanak sağladığı ve gelecekteki klinik ve epidemiyolojik çalışmalara yol gösterici olduğu kanısındayız.

SONUÇLAR

1. Bu çalışma ile ilk defa doğal, ulaşılabilir ve hasta uyumu açısından daha avantajlı bir biyomateryal olan serisin bileşiminin önemli bir sağlık problemi olan AT tedavisinde kullanılabileceği gösterilmiştir.
2. AT patogeneğinde TGF- β /Smad yolağının rol oynadığı ve TGF- β 1, Smad2, CTGF düzeylerinin yükseldiği tespit edilmiştir.
3. Serisinin TGF- β /Smad yolağında etkili olduğu AT tedavisinde gösterilmiş olup, serisin uygulanması ile hem ELİSA hemde immunohistokimyasal olarak TGF- β 1 ve Smad düzeylerinde azalma tespit edilmiştir.
4. Bu çalışma ile serisinin fibroblast oluşumunu ve kollajen sentezini arttırdığı, lif yapısında düzelmeleri ve çekirdek yuvarlaklaşmalarında azalmaları sağladığı, hemotoksilen eozin ve masson's trichom boyaları ile histopatolojik olarak ve Col1A1 antikoru ile İmmünohistokimyasal olarak gösterilmiştir.
5. Serisinin antioksidan etkinliği AT tedavisinde de tespit edilmiştir.
6. Diklofenak sodyum kullanımının AT tedavisinde yeterince etkili olmadığı hatta serisinin etkinliğini de antagonize ettiği belirlenmiştir.
7. Son olarak serum dekorin konsantrasyonunun AT grubunda en yüksek olduğu ve serisin uygulanması ile azaldığı gösterilmiştir.

KAYNAKLAR

1. Lin, T. W., Cardenas, L., & Soslowky, L. J. Biomechanics of tendon injury and repair. *Journal of biomechanics*, 2004;37(6), 865-877.
2. Lantto, I., Heikkinen, J., Flinkkilä, T., Ohtonen, P., & Leppilahti, J. Epidemiology of Achilles tendon ruptures: Increasing incidence over a 33- year period. *Scandinavian journal of medicine & science in sports*, 2015;25(1), e133-e138.
3. Kedia, M., Williams, M., Jain, L., Barron, M., Bird, N., Blackwell, B., et al. The effects of conventional physical therapy and eccentric strengthening for insertional Achilles tendinopathy. *International journal of sports physical therapy*, 2014;9(4), 488.
4. Benjamin, M., Kaiser, E., & Milz, S. Structure- function relationships in tendons: a review. *Journal of anatomy*, 2008;212(3), 211-228.
5. Riley, G. Tendinopathy—from basic science to treatment. *Nature clinical practice Rheumatology*, 2008;4(2), 82-89.
6. Aström, M., & Rausing, A. Chronic Achilles tendinopathy. A survey of surgical and histopathologic findings. *Clinical orthopaedics and related research*, 1995;(316), 151-164.
7. Sharma, P., & Maffulli, N. Tendon injury and tendinopathy: healing and repair. *JBJS*, 2005;87(1), 187-202.
8. Millar, N. L., Silbernagel, K. G., Thorborg, K., Kirwan, P. D., Galatz, L. M., Abrams, G. D., et al. Tendinopathy. *Nature reviews Disease primers*, 2021;7(1), 1-21.
9. Silver, F. H., Freeman, J. W., & Seehra, G. P. Collagen self-assembly and the development of tendon mechanical properties. *Journal of biomechanics*, 2003;36(10), 1529-1553.
10. Massagué, J. TGF β in cancer. *Cell*, 2008;134(2), 215-230.

11. Massagué, J., & Chen, Y. G. Controlling TGF- β signaling. *Genes & development*, 2000;14(6), 627-644.
12. Morikawa, M., Derynck, R., & Miyazono, K. TGF- β and the TGF- β family: context-dependent roles in cell and tissue physiology. *Cold Spring Harbor perspectives in biology*, 2016; 8(5), a021873.
13. Burke, J. P., Watson, R. W. G., Mulsow, J. J., Docherty, N. G., Coffey, J. C., & O'Connell, P. R. Endoglin negatively regulates transforming growth factor β 1-induced profibrotic responses in intestinal fibroblasts. *British journal of surgery*, 2010;97(6), 892-901.
14. Lee, H. S. Paracrine role for TGF- β -induced CTGF and VEGF in mesangial matrix expansion in progressive glomerular disease. *Histology and histopathology*, 2012;27(9), 1131-1141.
15. Tang, L. X., He, R. H., Yang, G., Tan, J. J., Zhou, L., Meng, X. M., et al. Asiatic acid inhibits liver fibrosis by blocking TGF-beta/Smad signaling in vivo and in vitro. *PloS one*, 2012;7(2), e31350.
16. Kunz, R. I., Brancalhão, R. M. C., Ribeiro, L. D. F. C., & Natali, M. R. M. Silk worm sericin: Properties and biomedical applications. *BioMed research international*, 2016.
17. Eslah, S., Tavanai, H., & Morshed, M. Electrospinning and characterization of poly (vinyl alcohol)–sericin nanofibers as a potential for tissue engineering applications. *The Journal of The Textile Institute*, 2016;107(8), 949-957.
18. Shahid, M., & Mohammad, F. Green Chemistry Approaches to Develop Antimicrobial Textiles Based on Sustainable Biopolymers • A Review. *Industrial & Engineering Chemistry Research*, 2013;52(15), 5245-5260.
19. Zhang, Y. Q. Applications of natural silk protein sericin in biomaterials. *Biotechnology advances*, 2002;20(2), 91-100.

20. Gholipourmalekabadi, M., Sapru, S., Samadikuchaksaraei, A., Reis, R. L., Kaplan, D. L., & Kundu, S. C. Silk fibroin for skin injury repair: where do things stand?. *Advanced drug delivery reviews*, 2020;153, 28-53.
21. Aramwit, P., Kanokpanont, S., De-Eknamkul, W., Kamei, K., & Srichana, T. The effect of sericin with variable amino-acid content from different silk strains on the production of collagen and nitric oxide. *Journal of Biomaterials Science, Polymer Edition*, 2009;20(9), 1295-1306.
22. Kanokpanont, S., Damrongsakkul, S., Ratanavaraporn, J., & Aramwit, P. An innovative bi-layered wound dressing made of silk and gelatin for accelerated wound healing. *International journal of pharmaceutics*, 2012;436(1-2), 141-153.
23. Wang, Y., He, G., Wang, F., Zhang, C., Ge, Z., Zheng, X., et al. Aspirin inhibits adipogenesis of tendon stem cells and lipids accumulation in rat injury tendon through regulating PTEN/PI3K/AKT signalling. *Journal of cellular and molecular medicine*, 2019;23(11), 7535-7544.
24. Benjamin M, Ralphs J. Functional and developmental anatomy of tendons and ligaments. In: Gordon SL, Blair SJ, Fine LJ, editors. *Repetitive motion disorders of the upper extremity*. Rosemont, IL: American Academy of Orthopaedic Surgeons; 1995. p 185-203.
25. Kannus, P. Structure of the tendon connective tissue. *Scandinavian journal of medicine & science in sports*, 2000;10(6), 312-320.
26. Hess, G. P., Cappiello, W. L., Poole, R. M., & Hunter, S. C. Prevention and treatment of overuse tendon injuries. *Sports medicine*, 1989;8(6), 371-384.
27. Kastelic J, Galeski A, Baer E. The multicomposite structure of tendon. *Connect Tissue Res* 1978; 6:11-23.
28. Jozsa, L., Kannus, P., Balint, J. B., & Reffy, A. Three-dimensional infrastructure of human tendons. *Cells Tissues Organs*, 1991;142(4), 306-312.
29. Weiss, J. A., & Gardiner, J. C. Computational modeling of ligament mechanics. *Critical Reviews™ in Biomedical Engineering*, 2001;29(3).

30. Chansky, H. A., & Iannotti, J. P. The vascularity of the rotator cuff. *Clinics in sports medicine*, 1991;10(4), 807-822.
31. Sharma, P., & Maffulli, N. Tendon injury and tendinopathy: healing and repair. *JBJS*, 2005;87(1), 187-202.
32. Kannus, P. J. L. J. M., Jozsa, L., & Järvinen, M. Basic science of tendons. In *Principles and practice of orthopaedic sports medicine 2000*; (pp. 21-37).
33. O'Brien, M. Structure and metabolism of tendons. *Scandinavian journal of medicine & science in sports*, 1997;7(2), 55-61.
34. Schneider, M., Angele, P., Järvinen, T. A., & Docheva, D. Rescue plan for Achilles: Therapeutics steering the fate and functions of stem cells in tendon wound healing. *Advanced drug delivery reviews*, 2018;129, 352-375.
35. Kannus, P. E. K. K. A., & Jozsa, L. Histopathological changes preceding spontaneous rupture of a tendon. A controlled study of 891 patients. *The Journal of bone and joint surgery. American volume*, 1991;73(10), 1507-1525.
36. Sharma, P., & Maffulli, N. Biology of tendon injury: healing, modeling and remodeling. *Journal of musculoskeletal and neuronal interactions*, 2006;6(2), 181.
37. Abrahamson, S. O. Tendon healing: Cellular turnover and matrix metabolism. *Tendon and nerve surgery in the hand*. 1st Ed. Hunter JM, editor. Mosby, St Louis, 1997;297-320.
38. Maffulli, N., & Benazzo, F. Basic science of tendons. *Sports Medicine and Arthroscopy Review*, 2000;8(1), 1-5.
39. Nguyen, P. K., Pan, X. S., Li, J., & Kuo, C. K. Roadmap of molecular, compositional, and functional markers during embryonic tendon development. *Connective tissue research*, 2018;59(5), 495-508.
40. Riley, G. P. Gene expression and matrix turnover in overused and damaged tendons. *Scandinavian journal of medicine & science in sports*, 2005;15(4), 241-251.

41. Bekhouche, M., & Colige, A. The procollagen N-proteinases ADAMTS2, 3 and 14 in pathophysiology. *Matrix Biology*, 2015;44, 46-53.
42. Bekhouche, M., Leduc, C., Dupont, L., Janssen, L., Delolme, F., Goff, S. V. L., et al. Determination of the substrate repertoire of ADAMTS2, 3, and 14 significantly broadens their functions and identifies extracellular matrix organization and TGF- β signaling as primary targets. *The FASEB Journal*, 2016;30(5), 1741-1756.
43. Chiu, D. T., & Edgerton, B. W. Repair and grafting of tendon. *Plastic Surgery*. 1st ed. Saunders, Philadelphia. 1990
44. Aytekin Y (çeviri). *Temel Histoloji*. Barış Kitapevi, İstanbul 1998, 88–119
45. Sampath, U. G., Ching, Y. C., Chuah, C. H., Sabariah, J. J., & Lin, P. C. Fabrication of porous materials from natural/synthetic biopolymers and their composites. *Materials*, 2016;9(12), 991.
46. Ritty, T. M., Roth, R., & Heuser, J. E. Tendon cell array isolation reveals a previously unknown fibrillin-2-containing macromolecular assembly. *Structure*, 2003;11(9), 1179-1188.
47. Pang, X., Wu, J. P., Allison, G. T., Xu, J., Rubenson, J., Zheng, M. H., et al. Three dimensional microstructural network of elastin, collagen, and cells in Achilles tendons. *Journal of Orthopaedic Research*, 2007;35(6), 1203-1214.
48. Green, E. M., Mansfield, J. C., Bell, J. S., & Winlove, C. P. The structure and micromechanics of elastic tissue. *Interface focus*, 2014;4(2), 20130058.
49. Gesslbauer, B., Rek, A., Falsone, F., Rajkovic, E., & Kungl, A. J. Proteoglycanomics: tools to unravel the biological function of glycosaminoglycans. *Proteomics*, 2007;7(16), 2870-2880.
50. Couchman, J. R. Transmembrane signaling proteoglycans. *Annual review of cell and developmental biology*, 2010;26, 89-114.
51. Li, L., Ly, M., & Linhardt, R. J. Proteoglycan sequence. *Molecular bioSystems*, 2012;8(6), 1613-1625.

52. Iozzo, R. V., & Schaefer, L. Proteoglycan form and function: A comprehensive nomenclature of proteoglycans. *Matrix biology*, 2015;42, 11-55.
53. Samiric, T., Ilic, M. Z., & Handley, C. J. Characterisation of proteoglycans and their catabolic products in tendon and explant cultures of tendon. *Matrix biology*, 2004;23(2), 127-140.
54. Iozzo, R. V., & Murdoch, A. D. Proteoglycans of the extracellular environment: clues from the gene and protein side offer novel perspectives in molecular diversity and function. *The FASEB Journal*, 1996;10(5), 598-614.
55. Orgel, J. P., Eid, A., Antipova, O., Bella, J., & Scott, J. E. Decorin core protein (decoron) shape complements collagen fibril surface structure and mediates its binding. *PloS one*, 2009;4(9), e7028.
56. Scott, J. E. Proteoglycan: collagen interactions and corneal ultrastructure. *Biochem Soc Trans.* 1991;19(4):877–81.
57. Douglas, T., Heinemann, S., Bierbaum, S., Scharnweber, D., & Worch, H. Fibrillogenesis of collagen types I, II, and III with small leucine-rich proteoglycans decorin and biglycan. *Biomacromolecules*, 2006;7(8), 2388-2393.
58. Cribb, A. M., & Scott, J. E. Tendon response to tensile stress: an ultrastructural investigation of collagen: proteoglycan interactions in stressed tendon. *Journal of anatomy*, 1995;187(Pt 2), 423.
59. Sorosky, B., Press, J., Plastaras, C., & Rittenberg, J. The practical management of Achilles tendinopathy. *Clinical Journal of Sport Medicine*, 2004;14(1), 40-44.
60. O'Brien, M. Functional anatomy and physiology of tendons. *Clinics in sports medicine*, 1992;11(3), 505-520.
61. Susan S, Collins P, Wigley C: *Gray's Anatomy* (Elsevier, Philadelphia). 2005.S :62, 1531-1536
62. O'Brien, M. The anatomy of the Achilles tendon. *Foot and ankle clinics*, 2005;10(2), 225-238.

63. Maffulli, N., Ajis, A., Longo, U. G., & Denaro, V. Chronic rupture of tendo Achillis. *Foot and ankle clinics*, 2007;12(4), 583-596.
64. Spang, C., Alfredson, H., Ferguson, M., Roos, B., & Bagge, J. The plantaris tendon in association with mid-portion Achilles tendinosis–Tendinosis-like morphological features and presence of a non-neuronal cholinergic system. 2013
65. Gollnick, P. D., Sjödin, B., Karlsson, J., Jansson, E., & Saltin, B. Human soleus muscle: a comparison of fiber composition and enzyme activities with other leg muscles. *Pflügers Archiv*, 1974;348(3), 247-255.
66. Cumhur M (çeviri) Netter İnsan Anatomisi Atlası, Nobel Kitapevi, Ankara 2005, 498-500
67. O'Brien, T. The needle test for complete rupture of the Achilles tendon. *The Journal of Bone and Joint surgery. American Volume*, 1984;66(7), 1099-1101.
68. Kader, D., Saxena, A., Movin, T., & Maffulli, N. Achilles tendinopathy: some aspects of basic science and clinical management. *British journal of sports medicine*, 2002;36(4), 239-249.
69. Movin, T. Aspects of aetiology, pathoanatomy and diagnostic methods in chronic mid-portion achillodynia. 1999
70. Maffulli, N., Ewen, S. W., Waterston, S. W., Reaper, J., & Barrass, V. Tenocytes from ruptured and tendinopathic achilles tendons produce greater quantities of type III collagen than tenocytes from normal achilles tendons: an in vitro model of human tendon healing. *The American journal of sports medicine*, 2000;28(4), 499-505.
71. Ebinesan, A. D., Sarai, B. S., Walley, G. D., & Maffulli, N. Conservative, open or percutaneous repair for acute rupture of the Achilles tendon. *Disability and rehabilitation*, 2008;30(20-22), 1721-1725.
72. Wong, J. K., Metcalfe, A. D., Wong, R., Bush, J., Platt, C., Garcon, A., et al. Reduction of tendon adhesions following administration of Adaprev, a hypertonic

solution of mannose-6-phosphate: mechanism of action studies. *PloS one*, 2014;9(11), e112672.

73. Winnicki, K., Ochała-Kłos, A., Rutowicz, B., Pękala, P. A., & Tomaszewski, K. A. Functional anatomy, histology and biomechanics of the human Achilles tendon—A comprehensive review. *Annals of Anatomy-Anatomischer Anzeiger*, 2020;229, 151461.

74. Åstroöm, M., & Westlin, N. Blood flow in the human Achilles tendon assessed by laser Doppler flowmetry. *Journal of orthopaedic research*, 1994;12(2), 246-252.

75. Benjamin, M., & Theobald, P. The achilles tendon: Achilles tendon anatomy.2007

76. Leitze, Z., Sella, E. J., & Aversa, J. M. Endoscopic decompression of the retrocalcaneal space. *JBJS*, 2003;85(8), 1488-1496.

77. Blackmon, J. A., Atsas, S., Clarkson, M. J., Fox, J. N., Daney, B. T., Dodson, S. C., & Lambert, H. W. Locating the sural nerve during calcaneal (Achilles) tendon repair with confidence: a cadaveric study with clinical applications. *The Journal of Foot and Ankle Surgery*, 2013;52(1), 42-47.

78. Uncommon injuries: sural nerve neuropathy by Chris Mallac in *Acute injuries, Ankle and foot injuries, Leg injuries, Overuse injuries*

79. Hughes, T., & Rochester, P. The effects of proprioceptive exercise and taping on proprioception in subjects with functional ankle instability: a review of the literature. *Physical Therapy in Sport*, 2008;9(3), 136-147.

80. Maffulli, N., & Kader, D. Tendinopathy of tendo achillis. *The Journal of bone and joint surgery. British volume*, 2002;84(1), 1-8.

81. Aicale, R., Tarantino, D., & Maffulli, N. Non-insertional Achilles tendinopathy: state of the art. *Sports Injuries of the Foot and Ankle*, 2019;359-367.

82. Li, H. Y., & Hua, Y. H. Achilles tendinopathy: current concepts about the basic science and clinical treatments. *BioMed research international*, 2016.

83. Williams, J. G. P. Achilles tendon lesions in sport. *Sports Medicine*, 1986;3(2), 114-135.
84. Maffulli, N. Overuse tendon conditions: time to change a confusing terminology. *Arthroscopy: The Journal of Arthroscopic & Related Surgery*, 1998;14(8), 840-843.
85. Longo, U. G., Franceschi, F., Ruzzini, L., Rabitti, C., Morini, S., Maffulli, N., et al. Light microscopic histology of supraspinatus tendon ruptures. *Knee surgery, sports traumatology, arthroscopy*, 2007;15(11), 1390-1394.
86. Maffulli, N., Kenward, M. G., Testa, V., Capasso, G., Regine, R., & King, J. B. Clinical diagnosis of Achilles tendinopathy with tendinosis. *Clinical Journal of Sport Medicine*, 2003;13(1), 11-15.
87. Hamilton, B., Remedios, D., Loosemore, M., & Maffulli, N. Achilles tendon rupture in an elite athlete following multiple injection therapies. *Journal of science and medicine in sport*, 2008;11(6), 566-568.
88. Crisp, T. A. Tibialis posterior tendonitis associated with os naviculare. *Medicine & Science in Sports & Exercise*, 1998;30(5), 43.
89. Irwin, T. A. Current concepts review: insertional Achilles tendinopathy. *Foot & ankle international*, 2010;31(10), 933-939.
90. Maffulli, N., Barrass, V., & Ewen, S. W. Light microscopic histology of Achilles tendon ruptures: a comparison with unruptured tendons. *The American journal of sports medicine*, 2000;28(6), 857-863.
91. Fu, S. C., Chan, K. M., & Rolf, C. G. Increased deposition of sulfated glycosaminoglycans in human patellar tendinopathy. *Clinical Journal of Sport Medicine*, 2007;17(2), 129-134.
92. Cook, J. L., Malliaras, P., De Luca, J., Ptasznik, R., & Morris, M. Vascularity and pain in the patellar tendon of adult jumping athletes: a 5 month longitudinal study. *British Journal of Sports Medicine*, 2005;39(7), 458-461.

93. Cook, J. L., Feller, J. A., Bonar, S. F., & Khan, K. M. Abnormal tenocyte morphology is more prevalent than collagen disruption in asymptomatic athletes' patellar tendons. *Journal of orthopaedic research*, 2004;22(2), 334-338.
94. Bestwick, C. S., & Maffulli, N. Reactive oxygen species and tendinopathy: do they matter?. *British journal of sports medicine*, 2004;38(6), 672-674.
95. Lee, J. M., Hwang, J. W., Kim, M. J., Jung, S. Y., Kim, K. S., Ahn, E. H., et al. Mitochondrial Transplantation Modulates Inflammation and Apoptosis, Alleviating Tendinopathy Both In Vivo and In Vitro. *Antioxidants*, 2022;10(5), 696.
96. Morgan, M. J., & Liu, Z. G. Crosstalk of reactive oxygen species and NF- κ B signaling. *Cell research*, 2011;21(1), 103-115.
97. Galluzzi, L., Kepp, O., & Kroemer, G. Mitochondria: master regulators of danger signalling. *Nature reviews Molecular cell biology*, 2012;13(12), 780-788.
98. Abate, M., Silbernagel, K. G., Siljeholm, C., Di Iorio, A., De Amicis, D., Salini, V., ... & Paganelli, R. Pathogenesis of tendinopathies: inflammation or degeneration?. *Arthritis research & therapy*, 2009;11(3), 1-15.
99. Longo, U. G., Olivia, F., Denaro, V., & Maffulli, N. Oxygen species and overuse tendinopathy in athletes. *Disability and rehabilitation*, 2008;30(20-22), 1563-1571.
100. Yuan, J., Murrell, G. A., Trickett, A., Landtmeters, M., Knoop, B., & Wang, M. X. Overexpression of antioxidant enzyme peroxiredoxin 5 protects human tendon cells against apoptosis and loss of cellular function during oxidative stress. *Biochimica et Biophysica Acta (BBA)-Molecular Cell Research*, 2004;1693(1), 37-45.
101. Wang, F., Murrell, G. A., & Wang, M. X. Oxidative stress- induced c- Jun N- terminal kinase (JNK) activation in tendon cells upregulates MMP1 mRNA and protein expression. *Journal of orthopaedic research*, 2007;25(3), 378-389.
102. Lee, Y. W., Fu, S. C., Yeung, M. Y., Lau, C. M. L., Chan, K. M., & Hung, L. K. Effects of redox modulation on cell proliferation, viability, and migration in

cultured rat and human tendon progenitor cells. *Oxidative Medicine and Cellular Longevity*, 2017.

103. Doral, M. N., Atay, A. O., Bozkurt, M., Ayvaz, M., Tetik, O., & Leblebicioglu, G. Three-bundle popliteus tendon: a nonsymptomatic anatomical variation. *The Knee*, 2006;13(4), 342-343.

104. Rees, J. D., Wilson, A. M., & Wolman, R. L. Current concepts in the management of tendon disorders. *Rheumatology*, 2006;45(5), 508-521.

105. Tallon, C., Maffulli, N., & Ewen, S. W. Ruptured Achilles tendons are significantly more degenerated than tendinopathic tendons. *Medicine and Science in Sports and Exercise*, 2001;33(12), 1983-1990.

106. Aicale, R., Tarantino, D., & Maffulli, N. Basic science of tendons. In *Bio-orthopaedics* (pp. 249-273). Springer, Berlin, Heidelberg.2017

107. Strocchi, R., De Pasquale, V., Guizzardi, S., Govoni, P., Facchini, A., Raspanti, M., et al. Human Achilles tendon: morphological and morphometric variations as a function of age. *Foot & ankle*, 1991;12(2), 100-104.

108. Tuite, D. J., Renström, P. A. F. H., & O'brien, M. The aging tendon. *Scandinavian journal of medicine & science in sports*, 1997;7(2), 72-77.

109. Kirchgessner, T., Larbi, A., Omoumi, P., Malghem, J., Zamali, N., Manelfe, J., ... & Dallaudière, B. Drug-induced tendinopathy: from physiology to clinical applications. *Joint Bone Spine*, 2014;81(6), 485-492.

110. Murtaugh, B., & Ihm, J. M. Eccentric training for the treatment of tendinopathies. *Current sports medicine reports*, 2013;12(3), 175-182.

111. Ham, P., & Maughan, K. L. Achilles tendinopathy and tendon rupture. *UpToDate*, Fields, K (Ed), UpToDate, Waltham, MA.2012

112. Leadbetter, W. B. Cell-matrix response in tendon injury. *Clinics in sports medicine*, 1992;11(3), 533-578.

113. Kjaer, M. Role of extracellular matrix in adaptation of tendon and skeletal muscle to mechanical loading. *Physiological reviews*, 2004;84(2), 649-698.
114. Freedman, B. R., Gordon, J. A., & Soslowky, L. J. The Achilles tendon: fundamental properties and mechanisms governing healing. *Muscles, ligaments and tendons journal*, 2014;4(2), 245.
115. Arany, P. R., Flanders, K. C., Kobayashi, T., Kuo, C. K., Stuelten, C., Desai, K. V., et al. Smad3 deficiency alters key structural elements of the extracellular matrix and mechanotransduction of wound closure. *Proceedings of the National Academy of Sciences*, 2006;103(24), 9250-9255.
116. Chen, L. Yang, T. Lu, D. W., Zhao, H., Feng, Y. L., Chen, H., et al. Central role of dysregulation of TGF- β /Smad in CKD progression and potential targets of its treatment. *Biomedicine & Pharmacotherapy*, 2018;101, 670-681.
117. Chen, W., & Ten Dijke, P. Immunoregulation by members of the TGF β superfamily. *Nature Reviews Immunology*, 2016;16(12), 723-740.
118. Wang, S., & Hirschberg, R. BMP7 antagonizes TGF- β -dependent fibrogenesis in mesangial cells. *American Journal of Physiology-Renal Physiology*, 2003;284(5), F1006-F1013.
119. Ikushima, H., & Miyazono, K. TGF β signalling: a complex web in cancer progression. *Nature reviews cancer*, 2010;10(6), 415-424.)
120. Tsubone, T., Moran, S. L., Subramaniam, M., Amadio, P. C., Spelsberg, T. C., & An, K. N. Effect of TGF- β inducible early gene deficiency on flexor tendon healing. *Journal of Orthopaedic Research*, 2006;24(3), 569-575.
121. Klein MB, Yalamanchi N, Pham H, Longaker MT, Chang J. Flexor tendon healing in vitro: effects of TGF-beta on tendon cell collagen production. *J Hand Surg Am* 2002; 27: 6156-220.
122. Kang SH, Choi MS, Kim HK, Kim WS, Bae TH, Kim MK, et al. Polydeoxyribonucleotide improves tendon healing following Achilles tendon injury in rats. *J Orthop Res* 2018; 36: 1767-76.

123. Poniatowski AA, Wojdasiewicz P, Gasik R, Szukiewicz D. Transforming growth factor beta family: Insight into the role of growth factors in regulation of fracture healing biology and potential clinical applications. *Mediators Inflamm* 2015; 2015:137823.
124. Morikawa, M., Derynck, R., & Miyazono, K. TGF- β and the TGF- β family: context-dependent roles in cell and tissue physiology. *Cold Spring Harbor Perspectives in Biology*, 2016;8(5), a021873.
125. Moustakas A, Heldin CH. Non-Smad TGF-beta signals. *J. Cell. Sci.* 2005; 118: 3573–3584.
126. Cheng, J., & Grande, J. P. Transforming Growth Factor- β Signal Transduction and Progressive Renal Disease¹. *Experimental Biology and Medicine*, 2002;227(11), 943-956.
127. Meng, X. M., Nikolic-Paterson, D. J., & Lan, H. Y. TGF- β : the master regulator of fibrosis. *Nature Reviews Nephrology*, 2016;12(6), 325.
128. Shi-Wen X, Leask A, Abraham D. Regulation and function of connective tissue growth factor/CCN2 in tissue repair, scarring and fibrosis. *Cytokine Growth Factor Rev* 2008;19:133–44.
129. De Winter P, Leoni P, Abraham D. Connective tissue growth factor: structurefunction relationships of a mosaic, multifunctional protein. *Growth Factors* 2008; 26:80–91.
130. Abreu, J. G., Ketpura, N. I., Reversade, B., & De Robertis, E. M. Connective-tissue growth factor (CTGF) modulates cell signalling by BMP and TGF- β . *Nature cell biology*, 2002;4(8), 599-604.
131. Gao, R., & Brigstock, D. R. Low density lipoprotein receptor-related protein (LRP) is a heparin-dependent adhesion receptor for connective tissue growth factor (CTGF) in rat activated hepatic stellate cells. *Hepatology research*, 2003;27(3), 214-220.

132. Inoki, I., Shiomi, T., Hashimoto, G., Enomoto, H., Nakamura, H., Makino, K. I., et al. Connective tissue growth factor binds vascular endothelial growth factor (VEGF) and inhibits VEGF- induced angiogenesis. *The FASEB Journal*, 2002;16(2), 1-27.
133. Gotendorst GR, Duncan MR. Individual domains of connective tissue growth factor regulate fibroblast proliferation and myofibroblast differentiation. *FASEB J* 2005; 19:729–38.
134. Kok, H. M., Falke, L. L., Goldschmeding, R., & Nguyen, T. Q. Targeting CTGF, EGF and PDGF pathways to prevent progression of kidney disease. *Nature Reviews Nephrology*, 2014;10(12), 700-711.
135. Gelberman RH, Manske PR, Vande Berg JS, Lesker PA, Akeson WH. Flexor tendon repair in vitro: a comparative histologic study of the rabbit, chicken, dog, and monkey. *J Orthop Res* 1984; 2:39-48.
136. Strickland JW. Flexor tendons: acute injuries. In: Green D, Hotchkiss R, Pedersen W (eds) *Green's Operative Hand Surgery*. Churchill Livingstone, New York, USA; 1999:1851-1897.
137. Koval KJ. Soft-Tissue Physiology and Repair. In: *Orthopaedic Knowledge Update 7*. Rosemont 2002: 3-18.
138. Thomopoulos S, Parks WC, Rifkin DB, Derwin KA. Mechanism of tendon injury and repair. *J Orthop Res* 2015; 33: 832- 9.
139. Józsa, L. G. *Human tendons: anatomy, physiology and pathology*. Human kinetics.1997
140. Nandra, R. S., Matharu, G. S., & Porter, K. M. Acute Achilles tendon rupture. *Trauma*, 2012;14(1), 67-81.
141. Bhandari, M., Guyatt, G. H., Siddiqui, F., Morrow, F., Busse, J., Leighton, R. K., et al. Treatment of acute Achilles tendon ruptures a systematic overview and metaanalysis. *Clinical Orthopaedics and Related Research®*, 2002;400, 190-200.

142. Weber, M., Niemann, M., Lanz, R., & Müller, T. Nonoperative treatment of acute rupture of the Achilles tendon: results of a new protocol and comparison with operative treatment. *The American journal of sports medicine*, 2003;31(5), 685-691.
143. Khan, R. J., Fick, D., Keogh, A., Crawford, J., Brammar, T., & Parker, M. Treatment of acute Achilles tendon ruptures: a meta-analysis of randomized, controlled trials. *JBJS*, 2005;87(10), 2202-2210.
144. Ding, W. G., Zhu, Y. P., & Yan, W. H. Treatment of acute and closed Achilles tendon ruptures by minimally invasive tenocutaneous suturing. *The Journal of Foot and Ankle Surgery*, 2013;52(2), 143-146.
145. Olsson, N., Nilsson-Helander, K., Karlsson, J., Eriksson, B. I., Thomée, R., Faxén, E., et al. Major functional deficits persist 2 years after acute Achilles tendon rupture. *Knee Surgery, Sports Traumatology, Arthroscopy*, 2011;19(8), 1385-1393
146. Kearney, R., & Costa, M. L. Insertional achilles tendinopathy management: a systematic review. *Foot & ankle international*, 2010;31(8), 689-694.
147. Maffulli, N., Papalia, R., D'Adamio, S., Diaz Balzani, L., & Denaro, V. Pharmacological interventions for the treatment of Achilles tendinopathy: a systematic review of randomized controlled trials. *Br Med Bull*, 2015;113(1), 101-15.
148. Hyman J, Rodeo SA. Injury and repair of tendons and ligaments. *Phys Med Rehab Clin North Am* 2000; 11(2): 267–288
149. Alfredson, H. The chronic painful Achilles and patellar tendon: research on basic biology and treatment. *Scandinavian journal of medicine & science in sports*, 2005;15(4), 252-259.
150. Özgenel, G. Y., & Filiz, G. Effects of human amniotic fluid on peripheral nerve scarring and regeneration in rats. *Journal of neurosurgery*, 2003;98(2), 371-377.
151. Aicale, R., Bisaccia, R. D., Oliviero, A., Oliva, F., & Maffulli, N. Current pharmacological approaches to the treatment of tendinopathy. *Expert Opinion on Pharmacotherapy*, 2020;21(12), 1467-1477.

152. Ribbans, W. J., & Collins, M. Pathology of the tendo Achillis: do our genes contribute?. *The bone & joint journal*, 2013;95(3), 305-313.
153. Tsai, W. C., Hsu, C. C., Chou, S. W., Chung, C. Y., Chen, J., & Pang, J. H. S. Effects of celecoxib on migration, proliferation and collagen expression of tendon cells. *Connective tissue research*, 2007;48(1), 46-51.
154. Zarghi, A., & Arfaei, S. Selective COX-2 inhibitors: a review of their structure-activity relationships. *Iranian journal of pharmaceutical research: IJPR*, 2011;10(4), 655.
155. Patrono, C., Patrignani, P., & Rodríguez, L. A. G. Cyclooxygenase-selective inhibition of prostanoid formation: transducing biochemical selectivity into clinical read-outs. *The Journal of clinical investigation*, 2001;108(1), 7-13.
156. Casalechi, H. L., de Farias Marques, A. C., da Silva, E. A. P., Aimbire, F., Marcos, R. L., Lopes-Martins, R. A., et al. Analysis of the effect of phototherapy in model with traumatic Achilles tendon injury in rats. *Lasers in Medical Science*, 2014;29(3), 1075-1081.
157. Naterstad, I. F., Rossi, R. P., Marcos, R. L., Parizzoto, N. A., Frigo, L., Joensen, J., ... et al. Comparison of photobiomodulation and anti-inflammatory drugs on tissue repair on collagenase-induced Achilles tendon inflammation in rats. *Photomedicine and laser surgery*, 2018;36(3), 137-145.
158. Todd P A, S. Diclofenac sodium: A reappraisal of its pharmacodynamic and pharmacokinetic properties, and therapeutic efficacy. *Drugs*, 1988;35(3), 244-285.
159. Davies, N. M., & Anderson, K. E. Clinical pharmacokinetics of diclofenac. *Clinical pharmacokinetics*, 1997;33(3), 184-213.
160. Brune, K., & Hinz, B. The discovery and development of antiinflammatory drugs. *Arthritis & Rheumatism: Official Journal of the American College of Rheumatology*, 2004;50(8), 2391-2399
161. Hussan, S. D., Santanu, R., Verma, P., & Bhandari, V. A review on recent advances of enteric coating. *IOSR J Pharm*, 2012; 2(6), 05-11.

162. Padol, A. R., Jayakumar, K., Mohan, K., & Manochaya, S. Natural biomaterial silk and silk proteins: applications in tissue repair. *International Journal of Materials and Biomaterials Applications*, 2012;2(4), 19-24.
163. Gulrajani, M. L. Sericin: A Bio-molecule of Value. In *Souveni 20th congress of the international sericultural commission Bangalore, India 2005*;15 (pp. 21-29).
164. Kimura, K., Oyama, F., Ueda, H., Mizuno, S., & Shimura, K. Molecular cloning of the fibroin light chain complementary DNA and its use in the study of the expression of the light chain gene in the posterior silk gland of *Bombyx mori*. *Experientia*, 1985;41(9), 1167-1171.
165. Aramwit, P., Siritientong, T., & Srichana, T.. Potential applications of silk sericin, a natural protein from textile industry by-products. *Waste Management & Research*, 2012;30(3), 217-224.
166. Zehra, G. Ü. N., Yiğitoğlu, M., & Vargel, İ. İpek Serisin ve Potansiyel Uygulama Alanları. *Avrupa Bilim ve Teknoloji Dergisi*, 2019;(15), 450-459.
167. Mondal, M., Trivedy, K., & Nirmal, K. S. The silk proteins, sericin and fibroin in silkworm, *Bombyx mori* Linn.,-a review.2007
168. Michaille, J. J., Garel, A., & Prudhomme, J. C. The expression of five middle silk gland specific genes is territorially regulated during the larval development of *Bombyx mori*. *Insect biochemistry*, 1989;19(1), 19-27.
169. Rajput, S. K., & Singh, M. K. Sericin-a unique biomaterial. *IOSR Journal of Polymer and Textile Engineering*, 2015;2(3), 29-35.
170. Çapar, G., & Aygün, S. S. Characterization of sericin protein recovered from silk wastewaters. *Turkish Bulletin of Hygiene & Experimental Biology/Türk Hijyen ve Deneysel Biyoloji*, 2015;72(3).
171. Zhang, X., Tsukada, M., Morikawa, H., Aojima, K., Zhang, G., & Miura, M. Production of silk sericin/silk fibroin blend nanofibers. *Nanoscale research letters*, 2011;6(1), 510.

172. Dash, R., Mandal, M., Ghosh, S. K., & Kundu, S. C. Silk sericin protein of tropical tasar silkworm inhibits UVB-induced apoptosis in human skin keratinocytes. *Molecular and cellular biochemistry*, 2008;311(1), 111-119.
173. Dash, R., Acharya, C., Bindu, P. C., & Kundu, S. C. Antioxidant potential of silk protein serisin against hydrogen peroxide-induced oxidative stress in skin fibroblasts. *Bmb Rep*, 2008;41(3), 236-241.
174. Zhaorigetu, S., Yanaka, N., Sasaki, M., Watanabe, H., & Kato, N. Inhibitory effects of silk protein, sericin on UVB-induced acute damage and tumor promotion by reducing oxidative stress in the skin of hairless mouse. *Journal of Photochemistry and Photobiology B: Biology*, 2003;71(1-3), 11-17.
175. Chlapanidas, T., Perteghella, S., Leoni, F., Faragò, S., Marazzi, M., Rossi, D., et al. TNF- α blocker effect of naringenin-loaded serisin microparticles that are potentially useful in the treatment of psoriasis. *International journal of molecular sciences*, 2014;15(8), 13624-13636.
176. Gholipourmalekabadi, M., Khosravimelal, S., Nokhbedehghan, Z., Sameni, M., Jajarmi, V., Urbanska, A. M., et al. Modulation of hypertrophic scar formation using amniotic membrane/electrospun silk fibroin bilayer membrane in a rabbit ear model. *Acs Biomaterials Science & Engineering*, 2019;5(3), 1487-1496.
177. Li, Y. G., Ji, D. F., Chen, S., & Hu, G. Y. Protective effects of sericin protein on alcohol-mediated liver damage in mice. *Alcohol & Alcoholism*, 2008;43(3), 246-253.
178. Nagai, N., Murao, T., Ito, Y., Okamoto, N., & Sasaki, M. Enhancing effects of sericin on corneal wound healing in rat debrided corneal epithelium. *Biological and Pharmaceutical Bulletin*, 2009;32(5), 933-936.
179. Nagai, N., Murao, T., Ito, Y., Okamoto, N., & Sasaki, M. Enhancing effects of sericin on corneal wound healing in Otsuka Long-Evans Tokushima fatty rats as a model of human type 2 diabetes. *Biological and Pharmaceutical Bulletin*, 2009;32(9), 1594-1599.

180. Balekar, N., Katkam, N. G., Nakpheng, T., Jehtae, K., & Srichana, T. Evaluation of the wound healing potential of *Wedelia trilobata* (L.) leaves. *Journal of Ethnopharmacology*, 2012;141(3), 817-824.
181. Aramwit, P., Palapinyo, S., Srichana, T., Chottanapund, S., & Muangman, P. Silk sericin ameliorates wound healing and its clinical efficacy in burn wounds. *Archives of Dermatological Research*, 2013;305(7), 585-594.
182. Terada, S., Nishimura, T., Sasaki, M., Yamada, H., & Miki, M. Sericin, a protein derived from silkworms, accelerates the proliferation of several mammalian cell lines including a hybridoma. *Cytotechnology*, 2002;40(1), 3-12.
183. Terada, S., Sasaki, M., Yanagihara, K., & Yamada, H. Preparation of silk protein sericin as mitogenic factor for better mammalian cell culture. *Journal of Bioscience and Bioengineering*, 2005;100(6), 667-671.
184. Seyedaghamiri, F., Farajdokht, F., Vatandoust, S. M., Mahmoudi, J., Khabbaz, A., & Sadigh-Eteghad. Sericin modulates learning and memory behaviors by tuning of antioxidant, inflammatory, and apoptotic markers in the hippocampus of aged mice. *Molecular Biology Reports*, 2021;48(2), 1371-1382.
185. Zhaorigetu, S., Sasaki, M., & Kato, N. Consumption of serisin suppresses colon oxidative stress and aberrant crypt foci in 1, 2-dimethylhydrazine-treated rats by colon undigested serisin. *Journal of nutritional science and vitaminology*, 2007;53(3), 297-300.
186. Aramwit, P., Kanokpanont, S., De-Eknamkul, W., & Srichana, T. Monitoring of inflammatory mediators induced by silk sericin. *Journal of bioscience and bioengineering*, 2009;107(5), 556-561.
187. Aramwit, P., Luplertlop, N., Kanjanapruthipong, T., & Ampawong, S. Effect of urea-extracted sericin on melanogenesis: potential applications in post-inflammatory hyperpigmentation. *Biological Research*, 2018;51(1), 1-13.

188. Qi, C., Liu, J., Jin, Y., Xu, L., Wang, G., Wang, Z., & Wang, L. Photocrosslinkable, injectable sericin hydrogel as 3D biomimetic extracellular matrix for minimally invasive repairing cartilage. *Biomaterials*, 2018;163, 89-104.
189. Song, C. J., Fu, X. M., Li, J., & Chen, Z. H. Effects of sericine on TGF-beta1/Smad3 signal pathway of diabetic nephropathy rats kidney. *Zhongguo Ying Yong Sheng li xue za zhi= Zhongguo Yingyong Shenglixue Zazhi= Chinese Journal of Applied Physiology*, 2011;27(1), 102-105.
190. Nagai, N., & Ito, Y. Therapeutic effects of sericin on diabetic keratopathy in Otsuka Long-Evans Tokushima Fatty rats. *World Journal of Diabetes*, 2013;4(6), 282.
191. Okazaki, Y., Kakehi, S., Xu, Y., Tsujimoto, K., Sasaki, M., Ogawa, H., & Kato, N. Consumption of sericin reduces serum lipids, ameliorates glucose tolerance and elevates serum adiponectin in rats fed a high-fat diet. *Bioscience, biotechnology, and biochemistry*, 2010;74(8), 1534-1538.
192. Sasaki, M. A. S. A. H. I. R. O., Kato, N., Watanabe, H., & Yamada, H. Silk protein, sericin, suppresses colon carcinogenesis induced by 1, 2-dimethylhydrazine in mice. *Oncology reports*, 2000;7(5), 1049-1101.
193. Barel, A. O., Paye, M., & Maibach, H. I. (Eds.). *Handbook of cosmetic science and technology*. CRC press.2014
194. Siritientong, T., Srichana, T., & Aramwit, P. The effect of sterilization methods on the physical properties of silk sericin scaffolds. *Aaps Pharmscitech*, 2011;12(2), 771-781.
195. Atala, A., Kasper, F. K., & Mikos, A. G. Engineering complex tissues. *Science translational medicine*, 2012;4(160), 160rv12-160rv12.
196. Aramwit, P., Keongamaroon, O., Siritientong, T., Bang, N., & Supasyndh, O. Sericin cream reduces pruritus in hemodialysis patients: a randomized, double-blind, placebo-controlled experimental study. *BMC nephrology*, 2012;13(1), 1-11.

197. Maffulli, N., Longo, U. G., Franceschi, F., Rabitti, C., & Denaro, V. Movin and Bonar scores assess the same characteristics of tendon histology. *Clinical orthopaedics and related research*, 2008;466(7), 1605-1611.
198. Ajis, A., & Maffulli, N. Management of acute tendo Achillis ruptures. *Foot and ankle surgery*, 2007;13(3), 132-135.
199. Van Dijk, C. N., Van Sterkenburg, M. N., Wiegerinck, J. I., Karlsson, J., & Maffulli, N. Terminology for Achilles tendon related disorders. *Knee Surgery, Sports Traumatology, Arthroscopy*, 2011;19(5), 835-841.
200. Saini, S. S., Reb, C. W., Chapter, M., & Daniel, J. N. Achilles tendon disorders. *Journal of Osteopathic Medicine*, 2015;115(11), 670-676.
201. Xu, Y., & Murrell, G. A. The basic science of tendinopathy. *Clinical orthopaedics and related research*, 2008;466(7), 1528-1538.
202. Gao, F., Li, C. B., Zhou, J. B., Shen, X. Z., Hu, B., Lu, M., et al. Progress on relationship between transforming growth factor-beta1 and tendinopathy. *Zhongguo Gu Shang= China Journal of Orthopaedics and Traumatology*, 2019;32(4), 377-382
203. Heinemeier, K. M., Schjerling, P., Heinemeier, J., Magnusson, S. P., & Kjaer, M. Lack of tissue renewal in human adult Achilles tendon is revealed by nuclear bomb 14C. *The FASEB Journal*, 2003;27(5), 2074-2079.
204. Dirks, R. C., & Warden, S. J. Models for the study of tendinopathy. *J Musculoskelet Neuronal Interact*, 2011;11(2), 141-149.
205. Warden, S. J. Animal models for the study of tendinopathy. *British journal of sports medicine*, 2007;41(4), 232-240.
206. Darrieutort-Laffite, C., Soslowsky, L. J., & Le Goff, B. Molecular and Structural Effects of Percutaneous Interventions in Chronic Achilles Tendinopathy. *International Journal of Molecular Sciences*, 2020;21(19), 7000.
207. Hast, M. W., Zuskov, A., & Soslowsky, L. J. The role of animal models in tendon research. *Bone & Joint Research*, 2014;3(6), 193-202.

208. Lui, P. P. Y., Fu, S. C., Chan, L. S., Hung, L. K., & Chan, K. M. Chondrocyte phenotype and ectopic ossification in collagenase-induced tendon degeneration. *Journal of Histochemistry & Cytochemistry*, 2009;57(2), 91-100.
209. Boon, M. R., van der Horst, G., van der Pluijm, G., Tamsma, J. T., Smit, J. W., & Rensen, P. C. Bone morphogenetic protein 7: a broad-spectrum growth factor with multiple target therapeutic potency. *Cytokine & growth factor reviews*, 2011;22(4), 221-229
210. Roberts, A. B. Molecular and cell biology of TGF- β . *Mineral and electrolyte metabolism*, 1998;24(2-3), 111-119.
211. Moustakas, A., & Heldin, C. H. The regulation of TGF β signal transduction. *Development*, 2009;136(22), 3699-3714.
212. Ou, S. C., Bai, K. J., Cheng, W. H., Chen, J. Y., Lin, C. H., Wen, H. C., & Chen, B. C. TGF- β induced CTGF expression in human lung epithelial cells through ERK, ADAM17, RSK1, and C/EBP β pathways. *International journal of molecular sciences*, 2020;21(23), 9084.
213. Mori, T., Kawara, S., Shinozaki, M., Hayashi, N., Kakinuma, T., Igarashi, A., et al. Role and interaction of connective tissue growth factor with transforming growth factor- β in persistent fibrosis: A mouse fibrosis model. *Journal of cellular physiology*, 1999;181(1), 153-159.
214. Kohta, M., Kohmura, E., & Yamashita, T. Inhibition of TGF- β 1 promotes functional recovery after spinal cord injury. *Neuroscience research*, 2009;65(4), 393-401.
215. Zhou, F., Li, G. Y., Gao, Z. Z., Liu, J., Liu, T., Li, W. R., et al. The TGF- β 1/Smad/CTGF pathway and corpus cavernosum fibrous- muscular alterations in rats with streptozotocin- induced diabetes. *Journal of Andrology*, 2012;33(4), 651-659.
216. Tan, G. K., Pryce, B. A., Stabio, A., Brigande, J. V., Wang, C., Xia, Z., et al. Tgf β signaling is critical for maintenance of the tendon cell fate. *Elife*, 2020;9, e52695.

217. Goodier, H. C., Carr, A. J., Snelling, S. J., Roche, L., Wheway, K., Watkins, B., et al. Comparison of transforming growth factor beta expression in healthy and diseased human tendon. *Arthritis research & therapy*, 2016;18(1), 1-10.
218. Wang, X., Xie, L., Crane, J., Zhen, G., Li, F., Yang, P., et al. Aberrant TGF- β activation in bone tendon insertion induces enthesopathy-like disease. *The Journal of clinical investigation*, 2018;128(2), 846-860.
219. Li-Ming, W., Jing-Kun, W., Jun, L., Chao-Chao, F., Yun-Jiao, W., & Yan, X. Gait analysis combined with the expression of TGF- β 1, TGF- β 3 and CREB during Achilles tendon healing in rat. *Chinese Journal of Traumatology*, 2021;24(06), 360-367.
220. Havis, E., Bonnin, M. A., Esteves de Lima, J., Charvet, B., Milet, C., & Duprez, D. TGF β and FGF promote tendon progenitor fate and act downstream of muscle contraction to regulate tendon differentiation during chick limb development. *Development*, 2016;143(20), 3839-3851.
221. Kato, N., Sato, S., Yamanaka, A., Yamada, H., Fuwa, N., & Nomura, M. Silk protein, sericin, inhibits lipid peroxidation and tyrosinase activity. *Bioscience, biotechnology, and biochemistry*, 1998;62(1), 145-147.
222. Zhaorigetu, S., Sasaki, M., Watanabe, H., & KATO, N. Supplemental silk protein, sericin, suppresses colon tumorigenesis in 1, 2-dimethylhydrazine-treated mice by reducing oxidative stress and cell proliferation. *Bioscience, biotechnology, and biochemistry*, 2001;65(10), 2181-2186.
223. Opitz, I., Arni, S., Oberreiter, B., Asmis, L. M., Vogt, P., Rousson, V., et al. Perioperative diclofenac application during video-assisted thoracic surgery pleurodesis modulates early inflammatory and fibrinolytic processes in an experimental model. *European Surgical Research*, 2013;50(1), 14-23.
224. Eid, B. G., Alhakamy, N. A., Fahmy, U. A., Ahmed, O. A., Md, S., Abdel-Naim, A. B., et al. Melittin and diclofenac synergistically promote wound healing in a pathway involving TGF- β 1. *Pharmacological research*, 2022;175, 105993.)

225. Pingel, J., Fredberg, U., Mikkelsen, L. R., Schjerling, P., Heinemeier, K. M., Kjaer, M., et al. No inflammatory gene-expression response to acute exercise in human Achilles tendinopathy. *European journal of applied physiology*, 2013;113(8), 2101-2109.
226. Järvinen, M., Jozsa, L., Kannus, P., Järvinen, T. L. N., Kvist, M., & Leadbetter, W. Histopathological findings in chronic tendon disorders. *Scandinavian journal of medicine & science in sports*, 1997;7(2), 86-95.
227. Nishi, O., Nishi, K., Fujiwara, T., & Shirasawa, E. Effects of diclofenac sodium and indomethacin on proliferation and collagen synthesis of lens epithelial cells in vitro. *Journal of Cataract & Refractive Surgery*, 1995;21(4), 461-465.
228. Fredriksson, M., Li, Y., Stålmán, A., Haldosén, L. A., & Felländer-Tsai, L. Diclofenac and triamcinolone acetonide impair tenocytic differentiation and promote adipocytic differentiation of mesenchymal stem cells. *Journal of Orthopaedic Surgery and Research*, 2013;8(1), 1-6.
229. Futagami, A., Ishizaki, M., Fukuda, Y., Kawana, S., & Yamanaka, N. Wound healing involves induction of cyclooxygenase-2 expression in rat skin. *Laboratory investigation*, 2002;82(11), 1503-1513.
230. Marsolais, D., Côté, C. H., & Frenette, J. Neutrophils and macrophages accumulate sequentially following Achilles tendon injury. *Journal of orthopaedic research*, 2001;19(6), 1203-1209.
231. Çabuk, H., & Çabuk, F. K. Effect of diclofenac on TNF α and HIF1 α levels in rat supraspinatus tendon repair. *Muscles, Ligaments & Tendons Journal (MLTJ)*, 2018;8(3).
232. Fu, S. C., Yeung, M. Y., Rolf, C. G., Yung, P. S. H., Chan, K. M., & Hung, L. K. Hydrogen peroxide induced tendinopathic changes in a rat model of patellar tendon injury. *Journal of Orthopaedic Research®*, 2018;36(12), 3268-3274.
233. Panth, N., Paudel, K. R., & Parajuli, K. Reactive oxygen species: a key hallmark of cardiovascular disease. *Advances in medicine*, 2016.

234. Dai, D. F., Johnson, S. C., Villarin, J. J., Chin, M. T., Nieves-Cintrón, M., Chen, T., ... & Rabinovitch, P. S. Mitochondrial oxidative stress mediates angiotensin II-induced cardiac hypertrophy and Gαq overexpression-induced heart failure. *Circulation research*, 2011;108(7), 837-846.
235. Wang, H. D., Zhong, Z. H., Weng, Y. J., Wei, Z. Z., & Zhang, Y. Q. Degraded Sericin Significantly Regulates Blood Glucose Levels and Improves Impaired Liver Function in T2D Rats by Reducing Oxidative Stress. *Biomolecules*, 2021;11(8), 1255.
236. Mohammadi, A. B., Torbati, M., Farajdokht, F., Sadigh-Eteghad, S., Fazljou, S. M. B., Vatandoust, S. M., et al. Sericin alleviates restraint stress induced depressive- and anxiety-like behaviors via modulation of oxidative stress, neuroinflammation and apoptosis in the prefrontal cortex and hippocampus. *Brain research*, 2019;1715, 47-56.
237. Deori, M., Devi, D., Kumari, S., Hazarika, A., Kalita, H., Sarma, R., et al. Antioxidant effect of sericin in brain and peripheral tissues of oxidative stress induced hypercholesterolemic rats. *Frontiers in pharmacology*, 2016;7, 319.
238. Ersel, M., Uyanikgil, Y., Akarca, F. K., Ozcete, E., Altunci, Y. A., Karabey, F., et al. Effects of silk sericin on incision wound healing in a dorsal skin flap wound healing rat model. *Medical Science Monitor: International Medical Journal of Experimental and Clinical Research*, 2016;22, 1064.
239. Ryan, E. P., Rahman, I., & Phipps, R. P. Cyclooxygenase-2 inhibition induces oxidative stress and decreases intracellular glutathione to reduce survival of human B lymphoma/leukemia cells. *Journal of Clinical Oncology*, 2007;25(18_suppl), 18522-18522.
240. Konyalioglu, S., Er, A., Uney, K., & Elmas, M. Effect of flunixin meglumin on the antioxidant status in endotoxemia. *Acta veterinaria*, 2007;57(2-3), 241-246.
241. Salimi, A., Neshat, M. R., Naserzadeh, P., & Pourahmad, J. Mitochondrial permeability transition pore sealing agents and antioxidants protect oxidative stress and mitochondrial dysfunction induced by naproxen, diclofenac and celecoxib. *Drug research*, 2019;69(11), 598-605.

242. Al-Attrache, H., Sharanek, A., Burban, A., Burbank, M., Gicquel, T., Abdel-Razzak, Z., et al. Differential sensitivity of metabolically competent and non-competent HepaRG cells to apoptosis induced by diclofenac combined or not with TNF- α . *Toxicology Letters*, 2016;258, 71-86.
243. Syed, M., Skonberg, C., & Hansen, S. H. Mitochondrial toxicity of diclofenac and its metabolites via inhibition of oxidative phosphorylation (ATP synthesis) in rat liver mitochondria: Possible role in drug induced liver injury (DILI). *Toxicology in vitro*, 2016; 31, 93-102.
244. Ajima, M. N., Kumar, K., Poojary, N., & Pandey, P. K. Sublethal diclofenac induced oxidative stress, neurotoxicity, molecular responses and alters energy metabolism proteins in Nile tilapia, *Oreochromis niloticus*. *Environmental Science and Pollution Research*, 2021;28(32), 44494-44504.
245. Fattori, V., Borghi, S. M., Guazelli, C. F., Giroldo, A. C., Crespigio, J., Bussmann, A. J., et al. Vinpocetine reduces diclofenac-induced acute kidney injury through inhibition of oxidative stress, apoptosis, cytokine production, and NF- κ B activation in mice. *Pharmacological research*, 2017;120, 10-22.
246. Maffulli, N., Waterston, S. W., Squair, J., Reaper, J., & Douglas, A. S. Changing incidence of Achilles tendon rupture in Scotland: a 15-year study. *Clinical journal of sport medicine: official journal of the Canadian Academy of Sport Medicine*, 1999;9(3), 157-160.
247. Iozzo, R. V. The biology of the small leucine-rich proteoglycans: functional network of interactive proteins. *Journal of Biological Chemistry*, 1999;274(27), 18843-18846.
248. Zhang, G., Ezura, Y., Chervoneva, I., Robinson, P. S., Beason, D. P., Carine, E. T., et al. Decorin regulates assembly of collagen fibrils and acquisition of biomechanical properties during tendon development. *Journal of cellular biochemistry*, 2006;98(6), 1436-1449.
249. Reed, C. C., & Iozzo, R. V. The role of decorin in collagen fibrillogenesis and skin homeostasis. *Glycoconjugate journal*, 2002;19(4), 249-255.

250. Merline, R., Schaefer, R. M., & Schaefer, L. The matricellular functions of small leucine-rich proteoglycans (SLRPs). *Journal of cell communication and signaling*, 2009;3(3), 323-335.
251. Schönherr, E., Sunderkötter, C., Iozzo, R. V., & Schaefer, L. Decorin, a novel player in the insulin-like growth factor system. *Journal of Biological Chemistry*, 2005;280(16), 15767-15772.
252. Danielson, K. G., Baribault, H., Holmes, D. F., Graham, H., Kadler, K. E., & Iozzo, R. V. Targeted disruption of decorin leads to abnormal collagen fibril morphology and skin fragility. *The Journal of cell biology*, 1997;136(3), 729-743.
253. Botfield, H., Gonzalez, A. M., Abdullah, O., Skjolding, A. D., Berry, M., McAllister, J. P., et al. Decorin prevents the development of juvenile communicating hydrocephalus. *Brain*, 2013;136(9), 2842-2858.