

## ADRIAMYCİN'İN NOTOKORD YAPISI VE YERLEŞİMİ ÜZERİNE ETKİSİ\* Influence of adriamycin on nature and position of notochord

Saim ÖZDAMAR<sup>1</sup>, Harun ÜLGER<sup>2</sup>, Hülya ÇETİN SORKUN<sup>3</sup>

### Özet

**Amaç:** Notokordun (Nt) aksiyal organların gelişiminde önemli bir rol oynadığı bilinmektedir. Nt'un anormal gelişiminin değişik kongenital anomalilere neden olacağı göz önünde tutulmaktadır. Bu çalışmanın amacı adriamisine (Ad) maruz kalmış sıçan embriyolarında Nt malformasyonlarının yapısı ve yerleşimini belirlemektir.

**Gereç ve Yöntem:** Gebelik zamanı bilinen sıçanlara gebeliğin 6-9. günlerinde Ad (2 mg/kg, ip) veya serum fizyolojik enjekte edildi. Bunların embriyoları gebeliğin 13,5. gününde sezaryenle çıkarıldı. Seri kesitler Hematoxylen-eozin ile boyanarak histolojik olarak değerlendirildi.

**Sonuçlar:** Normal embriyolarda, Nt nöral tüpün önünde ayrı bir aksiyel yapı olarak şekillenmişti ve perinotokordal mezenşim ile çevrelenmişti. Ad uygulanmış embriyolarda, Nt dallı bir yapı göstermekteydi, değişik seviyelerde iki veya üç parçaya bölünmüş, kalınlaşmış ve vakuolleşmişti.

**Tartışma:** Nt'un bu anormal yerleşimi ve malformasyonları diğer ilişkili olduğu organlarda önemli kongenital malformasyonlara yol açabilir.

**Anahtar Kelimeler:** Adriamycin; Gelişim; Notokord; Sıçan

### Abstract

**Purpose:** The notochord (Nt) is believed to play an important role in the development of axial organs. Abnormal development of the Nt has been considered to lead to a variety of congenital abnormalities. The aim of this study was to determine the nature and position of Nt malformation in rat embryos exposed to adriamycin (Ad).

**Materials and Methods:** Time mated pregnant rats were injected daily with either Ad (2mg/kg, ip) or saline on days 6-9 of gestation. Their embryos were harvested on gestational day 13,5. Serial sections were analyzed histologically with routine Hematoxyline-eozin staining.

**Results:** In normal embryos, the Nt was formed as a discrete axial structure in front of the neural tube and enveloped by perinotochordal mesenchyme. In the Ad-treated embryos, the Nt was branched and split into two or three parts at various levels, and become thinner and had vacuoles.

**Conclusion:** Abnormal localization and malformations of the Nt may lead to a significant congenital malformation in associated organs.

**Key Words:** Adriamycin; Development; Notochord; Rat

Notokordun, erken embriyogenez dönemde nöral tüp, sklerotom ve myotom gibi aksiyal organların gelişiminde rol aldığı inandırılmaktadır (1,2). Son yıllarda yapılan çalışmalarda, vertebraların kusurlu gelişimi, nöroenterik kanal artıkları ve parçaları

notokord sendromu dahil birçok kongenital anomalinin notokord anomalilerine bağlı geliştiği gösterilmiştir (3-5). Gebe sıçanlara adriamycin verilmesinin, sıçan fetuslarında anormal Nt gelişimine yol açtığı ileri sürülmüştür. Bu çalışmanın amacı, erken gebelik döneminde adriamycine maruz kalan sıçan fetuslarında notokord anomalilerinin yapısı ve yerleşimini incelemektir.

\*VII. Ulusal Histoloji ve Embriyoloji Kongresi, 18-21 Mayıs 2004, Mersin

Erciyes Üniversitesi Tıp Fakültesi 38039 KAYSERİ  
Histoloji ve Embriyoloji. Prof.Dr.<sup>1</sup>. Anatomi. Doç.Dr.<sup>2</sup>.  
Pamukkale Üniversitesi Sağlık Yüksekokulu DENİZLİ  
Y.Doç.Dr.<sup>3</sup>.

Geliş tarihi: 20 Temmuz 2005

### GEREÇ YÖNTEM

Bu çalışmada, ağırlığı 200-250 g arasında değişen dişi Wistar albino sıçanlar (n=20) kullanıldı. Çiftleştirilmek üzere akşam saat 5'te kafeslere

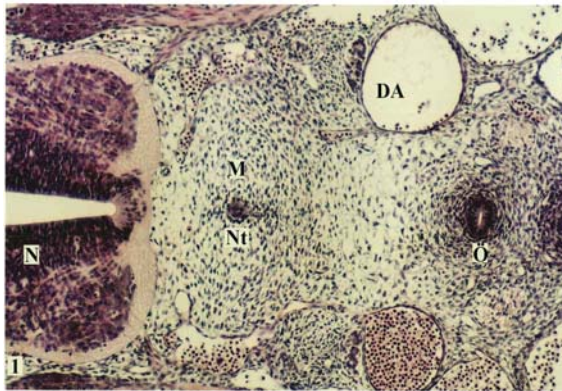
konan erkek ve dişi sıçanlar sabah ayrıldı, vajinal smearde sperm görülen dişi sıçanlar gebe kabul edildi ve ilk gün 0.5'nci gün olarak düzenlendi. Deney grubuna ayrılanlara, gebeliğin 6-9. günlerinde serum fizyolojik içinde çözülmüş adriamycinin 2mg/kg'ı i.p. olarak verilirken, kontrol grubuna aynı miktarda serum fizyolojik enjekte edildi. Gebeliğin 13.5'ncü gününde, her iki gruba ait fetuslar sezaryenle elde edildikten sonra Bouin sıvısında tespit edildi. Doku takibi yapıldıktan sonra parafin bloklara gömüldü. Transvers planda elde edilen 6 mikronluk seri kesitler hematoxilen ve eozin ile boyandı. Gelişmekte olan notokordun yapısı ve yerleşimi ışık mikroskobu düzeyinde değerlendirildi.

## BULGULAR

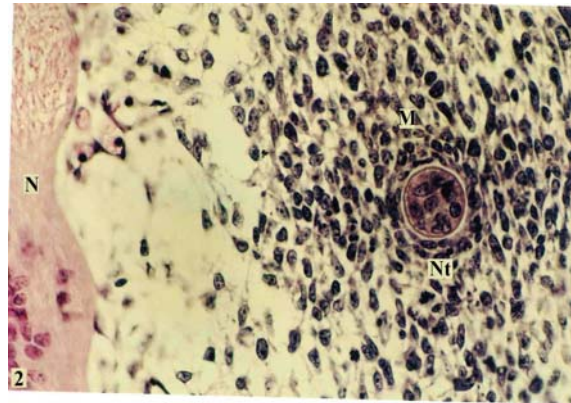
Bu çalışmada, kontrol ve Ad gruplarına ait kesitlerde Nt'un yapısı ve yerleşimi incelendi ve her iki grup arasında önemli farklılıklar gözlemlendi. Normal embriyolarda, Nt nöral tüpün önünde ve aortaların dorsalinde, orta hatta ayrı bir aksiyel yapı olarak şekillenmişti ve sklerotomun gelişeceği perinotokordal mezenşim ile çevrelenmişti. Nt,

foreguta (Fg) göre nöral tüpe daha yakın bir yerleşim göstermekteydi (şekil 1). Mezenşim hücrelerinin bir bölümü Nt etrafında dairesel tarzda dizilim gösterirken, Nt kılıfı ile bu hücreler arasında amorf, açık bir alan yer almaktaydı (Şekil 2). Transvers plandaki kesitlerde, Nt düzgün dairesel bir yapıdaydı ve Nt'un kalınlığı 3-5 hücreyi geçmemekte idi (şekil 2,3).

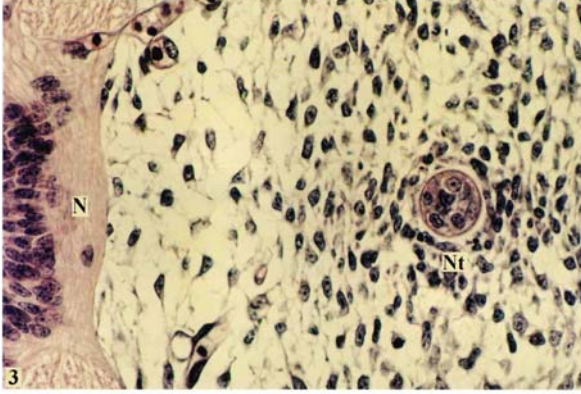
Deney grubundaki embriyoların hepsinin anormal Nt'lara sahip olduğu görüldü. Perinotokordal mezenşimde önemli bir azalma vardı (Şekil 4). Nt, seyri boyunca farklı yerleşim pozisyonu ve yapılanma göstermekteydi ve az bir kısmında normal yerinde ve normal yapıda iken (Şekil 5) çoğunda daha ventralde, aortaların arasında yerleşmişti. Nt bazen bir (Şekil 4, 5), bazen iki (Şekil 7) ve bazen üç parçalı (Şekil 6, 7) bir yapı göstermekteydi. Çoğu embriyoda Nt'un kendisi veya dalları foreguta çok yakın veya foregut mezenşimine karışmış durumdaydı (Şekil 4, 7, 8). Ayrıca, deney grubundaki Nt kontrollere göre daha kalındı, yer yer 8-10 hücreden oluşmaktaydı ve vakuoller bir görünüm kazanmıştı (Şekil 5, 6).



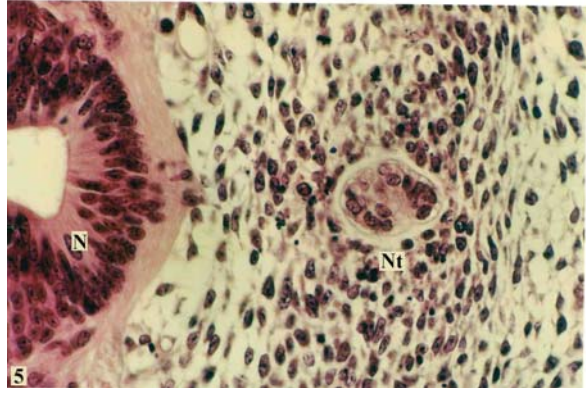
Şekil 1. Kontrol grubu embriyoda, notokord (Nt) nöral tüpün (N) önünde, mezenşim (M) içine yerleşmiş durumda. DA: dorsal aorta, Ö:özofagus. Hematoxilen ve eozin, X10.



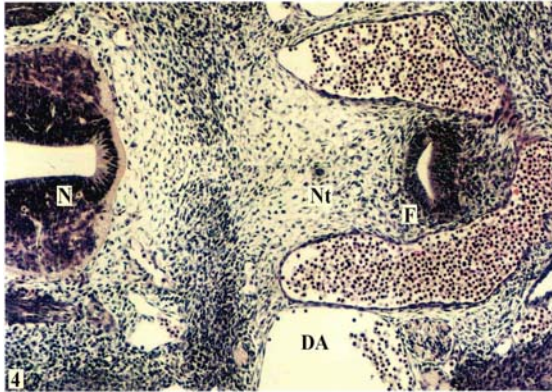
Şekil 2. Kontrol grubunda, notokordun (Nt) görünümü. N: nöral tüp, M: mezenşim. Hematoxilen ve eozin, X40.



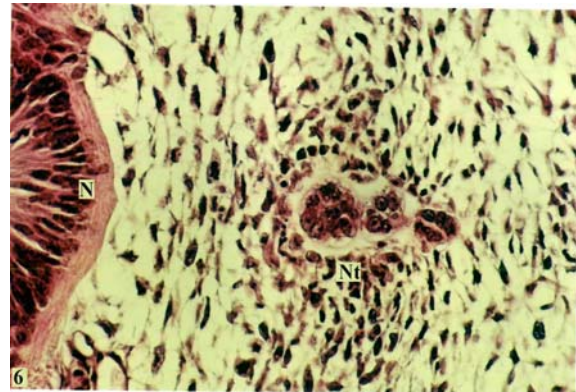
**Şekil 3.** Kontrol grubuna ait embriyoda notokordun (Nt) başka bir görünümü. N: nöral tüp, Hematoksilen ve eozin, X40.



**Şekil 5.** Deney grubunda, oval şekilli, kalın ve vakuollü görünümlü notokordun (Nt) normal yerleşimi. N:nöral tüp, Hematoksilen ve eozin, X40.

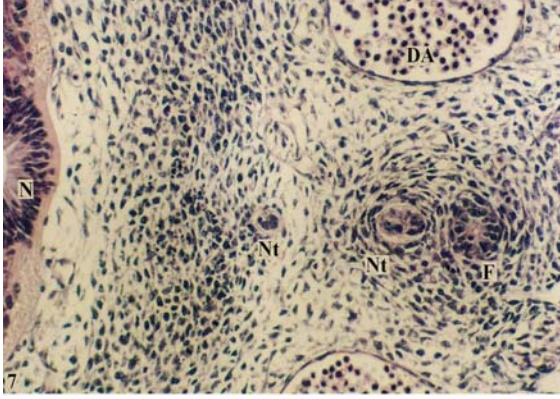


**Şekil 4.** Ad uygulanmış grupta, notokordun (Nt) anormal yerleşimi. N:nöral tüp, DA: dorsal aorta, F: foregut, Hematoksilen ve eozin, X10.

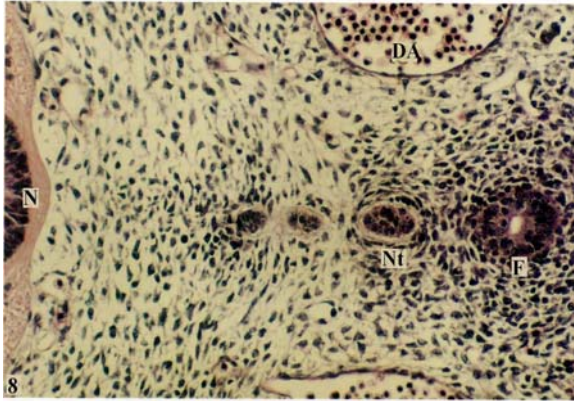


**Şekil 6.** Deney grubuna ait embriyoda normal yerleşimli ancak üç parçalı notokord (Nt) görünümü. N:nöral tüp, Hematoksilen ve eozin, X40.





Şekil 7. Deney grubunda, iki parçalı notokordun (Nt) bir parçası foregut mezenseşimi içinde görülmekte. N:nöral tüp, DA: dorsal aorta, Hematoksilen ve eozin, X20.



Şekil 8. Ad uygulanmış grupta, üç parçalı notokordun (Nt) yapısı. N:nöral tüp, DA: dorsal aorta, F: foregut, Hematoksilen ve eozin, X20.

## TARTIŞMA

İnsanda, Nt, embriyonik gelişimin 3. haftasında, primitif çizginin anterior bölümünden gelişir ve primitif ektoderm ve endoderm arasında, orta hatta kraniale doğru uzanır. Bağırsak endodermi ile bir süre birleşik kalan Nt endodermden ayrılarak silindirik bir yapıya dönüşür (4). Sonra, geriler ve sadece nukleus pulposusun yapısına katılır (1,6).

Organogenez sırasında, Nt'un kemik, kıkırdak, çizgili ve düz kaslar, kalp, kan damarları ve böbrekler gibi mezodermden, nöral kanal gibi ektodermden köken alan yapıların gelişmesi için, genetik olarak belirlenmiş indüktif etkiye sahip olduğu belirtilmektedir (5). Bu önemli görevine dayanılarak, Nt yapısındaki anormal bir gelişiminin vertebral anomalilerden sindirim kanalı duplikasyonlarına, foregut ve midgut anomalilerine, ekstremit ve nöroenterik kanal artıklarına kadar pek çok anomaliye neden olabileceği ileri sürülmüştür. Gebeliğin erken döneminde Ad uygulaması, sıçan fetuslarında, insanda görülen VATER assosiasyonu (5) ile oldukça benzer anomalileri oluşturmaktadır (5,7,8). Ad kullanılan çalışmalarda, özofageal atrezi ve ilişkili anomalilerin (9,10) gelişiminin bu teratojenin dozuna bağlı olarak ortaya çıktıkları ve defektlerin Nt'un malformasyonu ve ektopik yerleşimi (11) ile bağlantılı olabileceği belirtilmiştir. Özofageal anomalilerin gelişim nedenleri ile ilgili bir yorumda, Ad'nin paraksiyal ve perinotokordal mezenseşimdeki hücrel proliferasyonunu baskıladığı belirtilmektedir (9). Sonuçta, mezenseşimde oluşan yetersizlik, gelişen Nt'un, Fg'un daha yakınında veya bitişik olarak, hatalı yerleşimine yol açmaktadır. Bu çalışmada, Ad uygulanan fetusların hepsinde Nt farklı yerleşim ve anormal yapı göstermiştir. Eğer Nt, Fg veya özofagustan ayrılamazsa, özofagusun yapışık parçası farklı bir gelişim gösterebilir ve sonuçta, özofageal kist veya divertikülün gelişmesine neden olur (12,13). Veeneklass (13) tarafından önerilen bu teori bizim gözlemlerimizle de uyumaktadır. Bu çalışma Ad'ye maruz kalmış sıçan fetuslarında Fg duplikasyonlarının oluşumunun Nt'un anormal gelişimiyle ilişkili olduğunu ortaya koymuştur (12). Özofageal Atrezi ve trakeo-özofageal fistül, foregut duplikasyonları ve servikal-torasik vertebral defektlerin bir arada bulunması, bu malformasyonların ana sebebinin Nt'un anormal gelişiminin olduğunu göstermektedir (12). Biz ışık mikroskobu kullanarak, gelişimin erken döneminde Ad uygulamasının sıçan fetuslarında Nt anomalileri oluşturduğunu ve anormal Nt'un, ilişkili olduğu veya indüklediği yapıların anormal gelişimine neden olabileceğini gözledik.

## KAYNAKLAR

1. Moore KL, Persaud TVN: Formation of human embryo. The third week, in Moore KL, Persaud TVN (eds): *the Developing Human. Clinically Oriented Embryology* (ed 5). Philadelphia PA, Saunders, 1993, pp 53-69
2. Russell JJ, Weaver DD, Bull MJ: The axial mesodermal dysplasia spectrum. *Pediatrics* 67:176-182, 1981
3. Merei J, Hasthorpe S, Farmer P, et al: Relationship between esophageal atresia with tracheoesophageal fistula and vertebral anomalies in mammalian embryos. *J Pediatr Surg* 33:498-502, 1998
4. Qi BQ, Beasley S: Relationship of the notochord to foregut development in the fetal rat model of esophageal atresia. *J Pediatr Surg* 34:1593-1598, 1999
5. Possoegel AK, Diez-Pardo JA, Moralres C, et al: Notochord involvement in the fetal rat model of esophageal atresia. *Pediatr Surg Int* 15:201-205, 1999
6. Faris JC, Crowe JE: The split notochord syndrome. *J Pediatr Surg* 10:467-472, 1975
7. Qi BQ, Merei J, Farmer P, et al: Cardiovascular malformations in rat fetuses with oesophageal atresia and tracheoesophageal fistula induced by adriamycin. *Pediatr Surg Int* 12:556-564, 1997
8. Qi BQ, Merei J, Farmer P, et al: The vagus and recurrent laryngeal nerves in the rodent experimental model of esophageal atresia. *J Pediatr Surg* 32:1580-1586, 1997
9. Orford J, Manglick P, Cass DT, et al: Mechanisms for the development of esophageal atresia. *J Pediatr Surg* 36:985-994, 2001
10. Orford JE, Cass DT: Dose response relationship between adriamycin and birth defects in a rat model of VATER association. *J Pediatr Surg* 34:392-398, 1999
11. Gillick J, Giles S, Bannigan S, et al: Midgut atresias from abnormal development of the notochord in an adriamycin rat model. *J Pediatr Surg* 37:719-722, 2002
12. Qi BQ, Beasley SW, Williams AK: Evidence of a pathogenesis for foregut duplications and atresia with tracheo-esophageal Fistule. *Anat Rec* 264:93-100, 2001
13. Veeneklass GMH: Pathogenesis of intrathoracic gastrogenetic cysts. *Am J Dis Child* 83:500-507, 1952.