

## Sol ventrikül nonkompaksiyonu:Manyetik rezonans görüntüleme bulguları

### *Left ventricular noncompaction: Magnetic resonance imaging findings*

Hüseyin Gökhan Yavaş, İbrahim Hasbey, İsmail Doğu Kılıç, Furkan Ufuk

Gönderilme tarihi:29.01.2019

Kabul tarihi:22.03.2019

#### Özet

Sol ventrikül nonkompaksiyonu (SVNC), sol ventrikül miyokardının nadir görülen morfo-lojik bir anomalisidir. Sol ventrikül boşluğu ile komşu derin intertrabeküler oyuklar ile tra-beküle halde miyokard ile karakterizedir. Sol ventrikülün apikal ve midventriküler seg-mentleri en sık etkilenen kesimlerdir. SVNC'li hastalar asemptomatik olabileceği gibi bu hastalarda göğüs ağrısı, kalp yetmezliği ve aritmiler görülebilir. İleri hastalık aşamalarında, çoğu hastada kalp yetmezliği gelişir. Ek olarak, SVNC embolik olaylara, aritmilere ve ani ölüm gibi komplikasyonlara yol açabilir. Bu komplikasyonlar, yüksek riskli hastaların erken tanı ve zamanında tedavisi ile önlenir. Biz burada asemptomatik bir SVNC olgusu sunarak SVNC'nin manyetik rezonans görüntüleme bulgularını ortaya koymayı amaçladık.

**Anahtar Kelimeler:** Kardiyak MR,kardiyomiyopati,kalp yetersizliği,miyokard trabekülasyonları,ani ölüm.

Yavaş HG, Hasbey İ, Kılıç İD, Ufuk F. Sol ventrikül nonkompaksiyonu: Manyetik rezonans görüntüleme bulguları. Pam Tıp Derg 2019;12:343-346.

#### Abstract

Left ventricular noncompaction (LVNC) is a rare morphological abnormality of the left ventricular myocardium. It is characterized by trabeculated myocardium with adjacent deep intertrabecular recesses communicating with the left ventricular cavity. Most com-monly, the apical and midventricular segments of left ventricle are affected. Patients with LVNC may have no symptoms or present with chest pain, heart failure, and arrhythmias. In the advanced disease stages, heart failure is present in most of the patients. In additi-on, LVNC can lead to fatal complications, such as embolic events, arrhythmias, and sud-den death. These complications can be avoided with early diagnosis and timely treat-ment of patients at high risk. Herein, we presented an asymptomatic case of LVNC and our aim was to demonstrate the magnetic resonance imaging findings of LVNC.

**Key Words:** Cardiac MRI,cardiomyopathy,heart failure,myocardial trabeculations,sudden death.

Yavaş HG, Hasbey İ, Kılıç İD, Ufuk F. Left ventricular noncompaction: Magnetic resonance imaging findings. Pam Med J 2019;12:343-346.

#### Giriş

Nonkompakte miyokard, organogenez aşamasında kalp kası fibrillerinin gelişiminin duraksaması sonucu ortaya çıkan nadir bir hastalık olup, kalp kası fonksiyon bozukluğu eşlik ettiğinde süngerimsi görünümü nedeniyle süngerimsi (spongiform) kardiyomiyopati olarak adlandırılır [1]. Subendokardiyal miyokardın gelişimini tamamlanmaması nedeniyle trabekülasyonlar ve boşluklar oluşur [2]. Ayrıca kompakte miyokard dokusu ince kalır ve nonkompakte miyokard

dokusu daha kalın görülür [3]. Başlangıçta, klinik semptomlar spesifik olmayıp hastalar göğüs ağrısı, kalp yetmezliği veya çarpıntı şikayetiyle başvurabilir [4, 5]. İlerleyen dönemde kalp yetmezliği hastaların yarısından fazlasında görülür ve sistolik fonksiyon bozukluğu en sık bulgudur [6, 7]. Ayrıca, tromboemboli, aritmi ve ani ölüm gibi komplikasyonlara yol açabilir [8]. Bu komplikasyonlar erken tanı ve yüksek riskli hastaların zamanında tedavisi ile önlenir. Biz burada sol ventrikül nonkompaksiyonu (SVNK) bulunan bir olgu eşliğinde klinik ve manyetik

Hüseyin Gökhan Yavaş, Arş. Gör. Pamukkale Üniversitesi Tıp Fakültesi Radyoloji Anabilim Dalı, DENİZLİ, e-posta: huseyingokhanyavas@gmail.com (orcid.org/0000-0003-4220-3482) (Sorumlu yazar)

İbrahim Hasbey, Arş. Gör. Pamukkale Üniversitesi Tıp Fakültesi Radyoloji Anabilim Dalı, DENİZLİ, e-posta: ibrahimhsby@gmail.com (orcid.org/0000-0002-9962-6200)

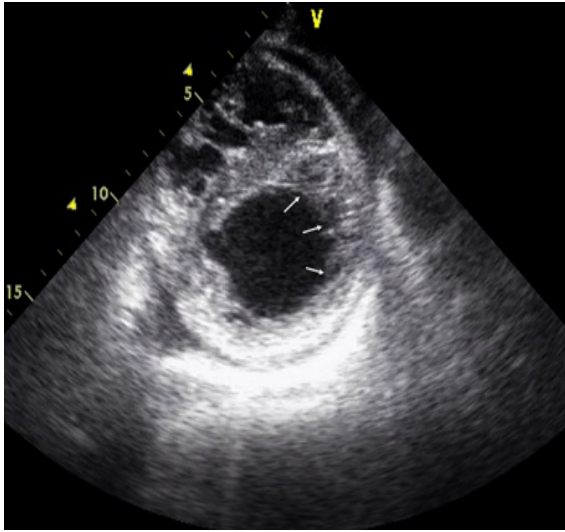
İsmail Doğu Kılıç, Doç. Dr. Pamukkale Üniversitesi Tıp Fakültesi Kardiyoloji Anabilim Dalı, DENİZLİ, e-posta: idogukilic@pau.edu.tr (orcid.org/0000-0002-5270-3897)

Furkan Ufuk, Dr. Öğr. Üyesi, Pamukkale Üniversitesi Tıp Fakültesi Radyoloji Anabilim Dalı, DENİZLİ, e-posta: furkan.ufuk@hotmail.com (orcid.org/0000-0002-8614-5387)

rezonans görüntüleme bulgularını sunmayı amaçladık.

### Olgu

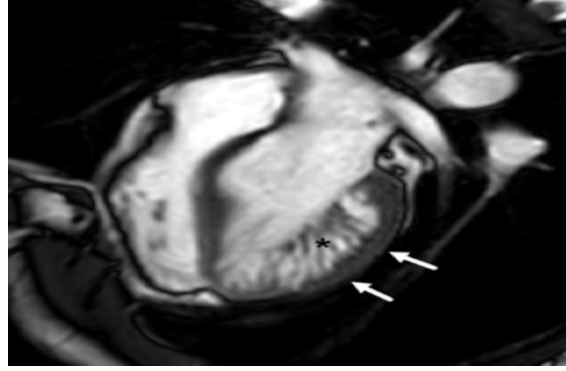
Aktif şikayeti olmayan 19 yaşındaki erkek hasta spor yapabilmek için sağlık raporu almak üzere hastanemize başvurdu. Egzersizle birlikte nefes darlığı, göğüs ağrısı, senkop, veya herhangi bir çarpıntı hikayesi yoktu. Ayrıca kronik hastalık, sigara-alkol kullanımı veya cerrahi operasyon öyküsü de mevcut değildi. Aile öyküsünde ise ani kardiyak ölüm, miyokard enfarktüsü ve konjestif kalp yetmezliği mevcuttu. Fizik muayene bulguları normal sınırlarda olup kan basıncı, 125/75 mm Hg; nabız, 82 idi. Yapılan iki boyutlu ekokardiyografide (EKO) sol ventrikül apeksinde trabekülasyon artışı saptandı (Resim 1). Bölgesel duvar hareket bozukluğu saptanmadı. Ejeksiyon fraksiyonu %65 ile normal sınırlarda bulundu. Laboratuvar analizinde özellik saptanmadı. İleri inceleme amaçlı hastaya kontrast madde verilmeden kardiyak manyetik rezonans görüntüleme (MRG) yapıldı.



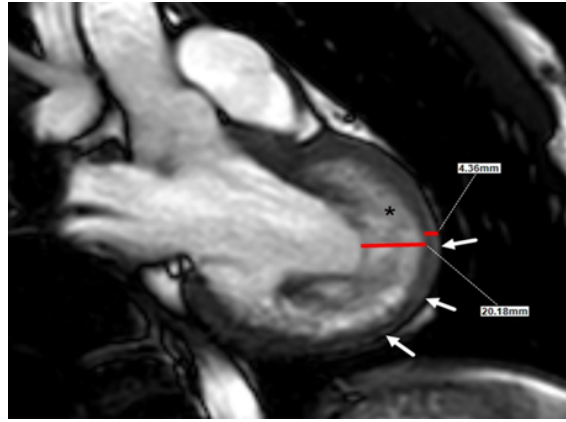
**Resim 1.** Kısa aks ekokardiyografi görüntüsünde sol ventrikül duvarlarında trabekülasyon artışı izlenmektedir (oklar).

Yapılan kardiyak MRG'de, sol ventrikül duvar hareketleri normal bulundu ancak sol ventrikülde midventriküler ve apikal kesimlerinde belirgin trabekülasyon artışı ve derin trabeküller arası oluklar izlendi. Ayrıca sol ventrikül serbest duvarında incelme mevcuttu. Bu düzeyden yapılan ölçümde nonkompakte/kompakte

miyokard kalınlık oranı 4,6 olarak hesaplandı ve bulgular sol ventrikülde nonkompaksiyonu (SVNK) ile uyumlu bulundu (Resim 2 ve 3). Hasta asemptomatik olduğundan ek bir inceleme veya müdahale yapılmadı. Hasta yakın takibe alınarak ani ölüm riski nedeniyle spordan uzak durması sağlandı.



**Resim 2.** Dört odacıklı diyastol sonu steady-state free precession MR görüntüsünde sol ventrikül duvarlarında belirgin trabekülasyon artışı (\*) ve kompakte miyokard dokusunda incelme izlenmektedir (oklar).



**Resim 3.** Sol ventrikülün uzun eksenli diyastol sonu steady-state free precession MR görüntüsünde ventrikül duvarlarında belirgin trabekülasyon artışı (\*) ve kompakte miyokard dokusunda incelme izlenmektedir (oklar). Kompakte olmayan/kompakte miyokard oranı 2.3'ten yüksek olup yaklaşık 5 olarak hesaplanmıştır.

## Tartışma

Ventriküler nonkompaksiyon nadir görülen bir hastalık olmakla birlikte sıklığı yetişkinlerde %0,05 civarındadır [1]. Herhangi bir yaşta klinik bulgu verebilmekte veya bizim olgumuzda olduğu gibi asemptomatik dönemde tesadüfen saptanabilirler [2-4]. Klinik bulgular genellikle çocukluk çağında ortaya çıkmakta olup bunlar konjestif kalp yetmezliği, tromboembolik olaylar, senkop veya siyanoz olabilmektedir [4-7].

Ventriküler nonkompaksiyon nöromusküler hastalıklar, metabolik ve mitokondriyal hastalıklar, Barth sendromu, distal 5q delesyonu, Melnick-Needless Sendromu gibi hastalıklarla birlikte olabileceği gibi, bizim olgumuzdaki gibi tek başına da ortaya çıkabilir [1]. Hastaların yaklaşık %12'sinde ise eşlik eden başka kardiyak malformasyonlar saptanmaktadır [2]. Bizim olgumuzda ise EKO veya MRG ile ek kardiyak malformasyon saptanmadı.

Nonkompaksiyon kardiyomiyopati her iki ventrikülü de tutulabilir ancak sıklıkla bizim olgumuzdaki gibi sol ventrikül apikal bölge tutulumu görülür. Sağ ventrikül tutulumu oldukça nadir görülmektedir [3]. Tanıda EKO, MRG ve bilgisayarlı tomografi yardımcı yöntemlerdir. Nonkompakte/kompakte miyokard tabakası kalınlığının oranının 2,3'ün üzerinde olması, en az dört adet trabekülasyon ve trabeküller arası oyuk bulunması tanı koydurur [4]. Kardiyak MRG, EKO'ya göre miyokardiyal trabekülasyonlar hakkında daha doğru ve detaylı bilgiler verir. Ayrıca 2 boyutta inceleme sağlayan ekokardiografiye göre 3 boyutlu yaklaşım sağlaması en büyük avantajıdır. Kardiyak MRG'nin özellikle anterior, anterolateral ve inferolateral segmentlerin değerlendirilmesinde 2 boyutlu ekokardiyografiden daha üstün olduğunu göstermiştir [5]. Manyetik rezonans görüntüleme (MRG), sol ventrikül apeksinin ve sağ ventrikülün EKO'ya göre daha ayrıntılı değerlendirilmesini sağlar. Ancak MRG'nin yüksek maliyetli olması, uzun süre ve çocuk hastalarda anestezi gerektirmesi dezavantajlarıdır.

Sol ventrikül nonkompaksiyonu tanısı konulduğunda, tromboembolizm riski bulunan hastalara antikoagülan verilmesi [8, 9], yaşamı tehdit eden aritmileri bulunan hastalara ise implante edilebilir bir kardiyoverter defibrilatörün (ICD) profilaktik yerleştirilmesi

ölümcül komplikasyonları önleyebilir [10]. Bizim olgumuzda tromboemboli riski bulunmadığından ve aritmisi olmadığından hasta takibe alınmıştır.

Sonuç olarak sol ventrikül nonkompaksiyonu (SVNK) nadir bir kardiyak hastalık olup SVN tanısı görüntüleme ile sağlanır. Ekokardiografi ilk basamak görüntüleme yöntemi olup kardiyak MRG, SVNK'nin tanısında yüksek doğruluğa sahip referans yöntemdir. SVNK'nin tanısında görüntülemenin önemli rolü nedeniyle, bu hastalığın görüntüleme bulgularının bilinmesi gerekmektedir.

**Çıkar İlişkisi:** Tüm yazarlar çıkar çatışması olmadığını beyan ederler.

## Kaynaklar

1. Ritter M, Oechslin E, Sütsch G, Attenhofer C, Schneider J, Jenni R. Isolated noncompaction of the myocardium in adults. *Mayo Clin Proc* 1997;72:26-31. [https://doi.org/10.1016/S0025-6196\(11\)64725-3](https://doi.org/10.1016/S0025-6196(11)64725-3)
2. Weir-McCall JR, Yeap PM, Papagiorcopulo C, et al. Left ventricular noncompaction: Anatomical phenotype or distinct cardiomyopathy? *J Am Coll Cardiol* 2016;68:2157-2165. <https://doi.org/10.1016/j.jacc.2016.08.054>
3. Enríquez RA, Baeza VR, Gabrielli NL, Córdova AS, Castro GP. [Non compaction cardiomyopathy: A series of 15 cases]. *Rev Med Chil* 2011;139:864-871. <https://doi.org/S0034-98872011000700006>
4. Maheshwari M, Gokroo RK, Kaushik SK. Isolated non-compacted right ventricular myocardium. *J Assoc Physicians India* 2012;60:56-57.
5. Oechslin EN, Attenhofer Jost CH, Rojas JR, Kaufmann PA, Jenni R. Long-term follow-up of 34 adults with isolated left ventricular noncompaction: A distinct cardiomyopathy with poor prognosis. *J Am Coll Cardiol* 2000;36:493-500. [https://doi.org/10.1016/S0735-1097\(00\)00755-5](https://doi.org/10.1016/S0735-1097(00)00755-5)
6. Thuny F, Jacquier A, Jop B, et al. Assessment of left ventricular non-compaction in adults: Side-by-side comparison of cardiac magnetic resonance imaging with echocardiography. *Arch Cardiovasc Dis* 2010;103:150-159. <https://doi.org/10.1016/j.acvd.2010.01.002>
7. Engberding R, Stöllberger C, Ong P, Yelbuz TM, Gerecke BJ, Breithardt G. Isolated non-compaction cardiomyopathy. *Dtsch Arztebl Int* 2010;107:206-213. <https://doi.org/10.3238/arztebl.2010.0206>
8. Yousef ZR, Foley PW, Khadjooi K, et al. Left ventricular non-compaction: Clinical features and cardiovascular magnetic resonance imaging. *BMC Cardiovasc Disord* 2009;9:37. <https://doi.org/10.1186/1471-2261-9-37>

9. Ivanov A, Dabiesingh DS, Bhumireddy GP, et al. Prevalence and prognostic significance of left ventricular noncompaction in patients referred for cardiac magnetic resonance imaging. *Circ Cardiovasc Imaging* 2017;10:1-10. <https://doi.org/10.1161/CIRCIMAGING.117.006174>
10. Zuccarino F, Vollmer I, Sanchez G, Navallas M, Pugliese F, Gayete A. Left ventricular noncompaction: Imaging findings and diagnostic criteria. *AJR Am J Roentgenol* 2015;204:519-530. <https://doi.org/10.2214/AJR.13.12326>

**Hasta Onamı:** Yazılı hasta onamı bu çalışmaya katılan hastalardan alınmıştır.

**Finansal Destek:** Yazarlar bu çalışma için finansal destek almadıklarını beyan ederler.