

T.C.  
PAMUKKALE ÜNİVERSİTESİ  
TIP FAKÜLTESİ  
ADLI TIP ANABİLİM DALI

**SIÇANLARDA ELEKTRİK AKIMINA BAĞLI  
HİPOKAMPAL HASARIN STEREOLOJİK  
YÖNTEMLERLE DEĞERLENDİRİLMESİ**

UZMANLIK TEZİ

DR. AYŞE KURTULUŞ

DANIŞMAN ÖĞRETİM ÜYESİ

DOÇ. DR. KEMALETTİN ACAR

DOÇ. DR. ESAT ADIGÜZEL

DENİZLİ - 2005

## TEŞEKKÜR

Tez konumu belirlemede yardım eden ve her aşamada bana yol gösteren Adli Tıp AD. Başkanımız sayın hocam Doç. Dr. Kemalettin ACAR'a ve Yrd. Doç. Dr. Bora BOZ'a;

Tezimin tüm aşamalarında ve özellikle stereolojik çalışmalarda elinden gelen desteği veren Anatomi AD. Başkanı sayın Doç. Dr. Esat ADIGÜZEL'e;

Histolojik kesitlerin alınması ve hücre sayımı evresinde, Patoloji Anabilim Dalı'nın tüm olanaklarının kullanılmasına izin veren Patoloji AD. Başkanı sayın Prof.Dr.Ender DÜZCAN'a, kesitlerin fotoğraflanması aşamasındaki yardımlarından dolayı Uzm.Dr.Canan KELTEN'e, diğer araştırma görevlisi arkadaşlara ve anabilim dalı çalışanlarına;

Hücre sayısının hesaplanması aşamasında yardımcı olan Çocuk Sağlığı ve Hastalıkları AD.'nda görevli Uzm. Dr. Yıldırım BAYKARA ve Farmakoloji Uzm.Dr.İsmail YILMAZ'a;

Tezin yazımındaki katkılarından dolayı kardeşim Dilek KURTULUŞ'a;

Adli Tıp Anabilim Dalımızdan asistan arkadaşım Araş.Gör.Dr.Volkan HANCI'ya teşekkür ederim.

# İÇİNDEKİLER

	Sayfa No
I. GİRİŞ	8
II. GENEL BİLGİLER	9
2.1. TARİHÇE	9
2.2. ELEKTRİĞİN TEMEL PRENSİPLERİ	10
2.3. ELEKTRİK AKIMININ BİYOLOJİK ETKİLERİNDE ROL OYNAYAN FAKTÖRLER	12
2.3.1. ALTERNATİF VE DOĞRU AKIM	12
2.3.2. AKIM ŞİDDETİ	13
2.3.3. VOLTAJ	13
2.3.4. DİRENÇ	14
2.3.5. MARUZ KALINAN SÜRE	14
2.3.6. AKIMIN YÖNÜ	15
2.4. ÖLÜM MEKANİZMASI	16
2.5. ORJİN	16
2.5.1. KAZA	16
2.5.2. İNTİHAR	17
2.5.3. CİNAYET	17
2.5.4. İŞKENCE	17
2.5.5. İATROJENİK	17
2.6. ELEKTRİK AKIMINA BAĞLI ORGAN DEĞİŞİKLİKLERİ	17
2.6.1. DERİ	17
2.6.2. KAS DOKUSU	20
2.6.3. KEMİK VE EKLEMLER	21
2.6.4. KARDİYOVASKÜLER SİSTEM	21
2.6.5. KALP	22
2.6.6. SOLUNUM SİSTEMİ	22
2.6.7. BATIN ORGANLARI	23
2.6.8. SİNİR SİSTEMİ	23
2.6.9. AĞIZ	24

2.6.10. KULAK	25
2.6.11. GÖZ	25
2.7. YILDIRIM ÇARPMASI	26
2.8. ELEKTRİK AKIMINA BAĞLI ÖLÜMLERDE POSTMORTEM İNCELEME	26
2.8.1. OLAY YERİ İNCELEMESİ	26
2.8.2. DIŞ MUAYENE	27
2.8.3. İÇ MUAYENE	27
2.9. HİPOKAMPUSUN FONKSİYONLARI	30
2.10. STEREOLOJİK YÖNTEMLER	30
2.10.1. SİSTEMATİK RASTGELE ÖRNEKLEME STRATEJİSİ	31
2.10.2. TARAFSIZ SAYIM ÇERÇEVESİ	31
2.10.3. OPTİK DİSEKTÖR	32
2.10.4. OPTİK PARÇALAMA (FRAKSİYONLAMA) YÖNTEMİ	33
2.10.5. ALAN ÖRNEKLEME ORANI (AÖO)	34
III. GEREÇ VE YÖNTEM	35
3.1. ELEKTRİK AKIMI UYGULAMASI	35
3.2. KESİT ALINMASI VE BOYAMA	36
3.3. OPTİK PARÇALAMA YÖNTEMİNE GÖRE HÜCRE SAYIMI	38
3.3.1. PARÇALAYICI ÖRNEKLEME STRATEJİSİNE UYGUN KESİT ALMA VE KESİT ÖRNEKLEME ORANI (KeÖO)	38
3.3.2. ALAN ÖRNEKLEME ORANI (AÖO)	38
3.3.3. KESİT KALINLIĞININ ÖLÇÜMÜ	39
3.3.4. KALINLIK ÖRNEKLEME ORANI (KAÖO)	40
3.3.5. NÜKLEUS (HÜCRE) SAYIMI	40
3.3.6. TOPLAM NÖRON SAYISI	41
3.3.7. HATA KATSAYISI	41
3.4. İSTATİSTİKSEL YÖNTEMLER	42
IV. BULGULAR	43
4.1. GRUPLARA AİT SIÇANLARIN HÜCRE SAYIMI SONUÇLARI VE HİPOKAMPUSTA GÖRÜLEN PATOLOJİK DEĞİŞİKLİKLER	43

4.1.1. GRUPLARIN HİPOKAMPUS CA1, CA2, CA3 ALANLARINDAKİ TOPLAM PİRAMİDAL NÖRONLARIN ORTALAMA SAYILARI	45
4.1.2. GRUPLARDA HİPOKAMPUSTA GÖZLENEN PATOLOJİK DEĞİŞİKLİKLER	46
V. TARTIŞMA	49
VI. SONUÇLAR	53
VII. ÖZET	54
VIII. SUMMARY	56
IX. KAYNAKLAR	57

## TABLULAR DİZİNİ

	Sayfa No
Tablo I: Kontrol- 1 nolu sıçana ait kesitlerdeki disektör partikül sayıları ve hata katsayısı bulunmasında kullanılan parametreler	42
Tablo II: Kontrol grubu sıçanların hipokampus CA1, CA2, CA3 piramidal tabaka alanlarındaki toplam nöron sayıları ve toplam nöron sayısı hesaplanmasında kullanılan parametreler	44
Tablo III: Elektrik akımı temas noktası sırt bölgesi olan sıçanların hipokampus CA1, CA2, CA3 piramidal tabaka alanlarındaki toplam nöron sayıları ve toplam nöron sayısı hesaplanmasında kullanılan parametreler	44
Tablo IV: Elektrik akımı temas noktası baş bölgesi olan sıçanların hipokampus CA1, CA2, CA3 piramidal tabaka alanlarındaki toplam nöron sayıları ve toplam nöron sayısı hesaplanmasında kullanılan parametreler	45
Tablo V: Grupların hipokampus CA1, CA2, CA3 piramidal tabaka alanları ortalama nöron sayıları	46

## ŞEKİLLER DİZİNİ

	Sayfa No
Şekil 1: Tarafsız sayım çerçevesi	32
Şekil 2: Sırt bölgesinden elektrik akımı uygulaması	37
Şekil 3: Temporal bölgeden elektrik akımı uygulaması	37
Şekil 4: Çalışmamızda kullandığımız tarafsız sayım çerçevesi ve ölçüleri	41
Şekil 5: Elektrik akımının hipokampus CA1, CA2 ve CA3 piramidal tabaka alanları ortalama nöron sayılarına etkileri	47
Şekil 6: Gruplarda hipokampusta gözlenen patolojik değişiklikler	48

## I. GİRİŞ

Elektriğin gelişimi, ekonomik ve sosyal gelişmelerle birlikte seyretmiş ve toplumsal yaşantıda büyük değişikliklere yol açmıştır. Elektrik enerjisinin kullanım alanının genişlemesi ile birlikte elektrik yaralanmalarında da artış meydana gelmiştir. Kanada’da 1991–1996 yılları arasında 606 çocuk olgunun elektrik çarpmasına maruz kaldığı, ABD’de ise 1992–1998 yılları arasında 2287 işçinin elektrik çarpmasına bağlı olarak öldüğü, 32807 işçinin ise elektrik akımı ile yaralanarak işinden uzun süre ayrı kaldığı tespit edilmiştir (1, 2, 3, 4).

Elektrik çarpmasına bağlı ölümün tanısı olay yeri incelemesi, anamnez, eğer tespit edilebilirse akımın giriş ve çıkış noktalarındaki lezyonlar, doku ve organların makroskobik ve mikroskobik incelemesi ve diğer ölüm nedenlerinin bulunmaması ile konur. Bununla birlikte pek çok olguda önemli dış ve iç muayene bulgularının bulunmadığı görülür.

Elektrik yaralanması, kardiyovasküler sistem, solunum sistemi, santral sinir sistemi gibi birçok sistemi etkiler. Elektrik çarpmasına bağlı en şiddetli santral sinir sistemi hasarı, solunum merkezinin direkt etkilenmesi ile ölüm meydana gelmesidir. Elektrik yaralanmasından sonra yaşayan olgularda ise erken ya da geç nörolojik komplikasyonlar gelişebilmektedir. Bellek, öğrenme, konsantrasyon ve dikkat bozukluklarını içeren progresif kognitif bozuklukların ortaya çıktığı görülmüştür. Özellikle verbal hafıza ve verbal öğrenme bozuklukları saptanmıştır (5, 6).

Çalışmamızda, sıçanlarda oluşturulan elektrik yaralanmasında, stereolojik yöntemler kullanılarak hipokampus CA1, CA2 ve CA3 alanları ortalama piramidal nöron sayılarının saptanması, elektrik akımı temas noktasının hipokampal hasarın oluşumu üzerine olan etkisinin incelenmesi amaçlanmıştır.



## II. GENEL BİLGİLER

### 2.1. TARİHÇE

Elektrik sözcüğünün kaynağı kehribar anlamına gelen Yunanca elektron sözcüğüdür. M.Ö. VI. yüzyılda Yunanlı bilgin Thales'in kumaş parçasına sürtülen ebonitin saman parçacıklarını çektiğini gözlemesi, insanoğlunun elektrikle ilk tanışması olarak kabul edilir. Modern dönemdeki elektrik çalışmalarının on altıncı yüzyılda Colchester'li William Colbert'in araştırmalarıyla başladığı söylenebilir. Diğer bir araştırmacı olan Gilbert, sürtünmeden sonra kehribar dışında cam, kükürt, kırmızı balmumu gibi pek çok maddenin elektriksel özellik kazandığını, elektriksel kuvvetlerin çok çeşitli maddeler üzerine etki yaptığını ve etkinin doğrultusuz olduğunu göstermiştir. Böylece manyetik ve elektriksel kuvvetlerin karakterlerinin farklı olduğunu saptamıştır (7, 8).

On sekizinci yüzyılda, elektrik bilimi hızla ilerlemiştir. 1745'te Leiden'li Pieter van Musschenbroek tarafından elektrik yüklerini yoğunlaştıran Leiden Şişesi bulunmuş ve elektrik çarpması tanımlanmıştır. 1749'da Philadelphia'lı Benjamin Franklin, yıldırımın elektriksel bir nitelik taşıdığını göstermiştir. Canlılar üzerindeki elektrik etkileri, özellikle elektrik çarpması, çok ilgi uyandırmıştır. Bolonya'lı anatomi profesörü Galvani, 1780'lerde bir kurbağa bacağına kas siniri preparatlarını iki farklı metal ile temas ettirdiğinde bacağın kıvılcıktığını fark etmiş, kurbağa bacağına elektrik ürettiğini düşünmüştür. Fizik profesörü olan Volta, kurbağa bacağına yalnızca, iki farklı metalin birleştiği yerde üretilen elektrik akımına duyarlı bir elektrik detektörü olabileceğini öne sürerek 1799 yılında, aside daldırılmış iki farklı metali dışarıda bir tel ile birbirine bağlamış ve bundan yüksek bir elektrik akımı geçişi olduğunu gözlemiştir. Böylece bir asitte çözülen metalin kimyasal etkisi ile, içinde elektrik üretilen Volta pilini bulmuştur (7).

Oersted, elektrik akımı taşıyan bir telin pusula iğnesini saptırdığını gözlemiş ve elektrik motorunun çalışma ilkesini bulmuştur. 1820 yılında Ampere, serbestçe hareket eden bir iğnenin yardımıyla elektrik akımını ölçen bir aygıt yapmış ve

1825'te manyetizmanın, manyetik cisimler içindeki taneciklerde bulunan küçük, dirençsiz, dairesel elektrik akımlarından kaynaklandığını belirtmiştir. Bundan sonra elektrik ve magnetizma bilim dalları elektromagnetizma adı altında birleşmiştir. Hertz, laboratuarda elektromagnetik dalgaları üretmiştir. Böylece bugün radyo, televizyon, telefaks gibi elektromagnetik dalgalarla çalışan bir çok araç yaşantımıza girmiştir (7, 8).

Bir yandan elektrik ve magnetizma arasındaki bağıntı araştırılırken, diğer yandan George Ohm, 1826–27 yılları arasında bir elektrik devresindeki potansiyel, akım ve direnç arasındaki bağıntıları araştırmıştır. Bir iletkenin geçen akımın iletkenin uçları arasındaki gerilim ile doğru, iletkenin direnciyle ters orantılı olduğunu bulmuştur. Joule, 1840 yılında, bir tel dirençten akan elektrik akımından çıkan ısıyı ölçmüştür. Böylece birim zamanda ortaya çıkan ısının, telin direnci ile telden geçen akımın karesinin çarpımıyla doğru orantılı olduğunu bulmuş (Joule Yasası) ve elektrik enerjisinin, direnç aracılığı ile ısıya dönüştüğünü göstermiştir. Charles Wheatstone 1834'te akım hızını ölçmüştür. Fizeau, 1850 yılında yaptığı deneylerde elektrik hızının, demir tellerde ışık hızının 1/3'ü, bakır tellerde ise ışık hızının 2/3'ü kadar olduğunu bulmuştur. Görüldüğü gibi, çağdaş yaşamın vazgeçilmez ögesi olan elektrik enerjisinin anlaşılması ve insanlığın yararına kullanılmasında birçok bilim adamının katkısı olmuştur (7, 8).

Elektriğin gelişimi ekonomik ve sosyal gelişmelerle birlikte seyretmiş ve toplumsal yaşantıda büyük değişikliklere yol açmıştır. Yeni bir sanayiinin temelleri atılmış ve elektrik enerjisi çok yaygın bir kullanım düzeyine ulaşmıştır.

## 2.2. ELEKTRİĞİN TEMEL PRENSİPLERİ

Elektrik, bir kondüktör aracılığı ile elektronların akışıdır. Elektronların bir devrede hareketini sağlayan iki nokta arasındaki potansiyel farkıdır. Elektrik yükleri, potansiyeli yüksek bir noktadan düşük olan bir noktaya doğru akar. Bu potansiyel farkına elektrik basıncı denilebilir. Potansiyel farkının birimi voltur. Birim zamanda akan elektronların sayısı akımı oluşturur ve birimi coulomb/

saniye yani amperdir. İçinden akım geçen iletken, akıma karşı bir direnç oluşturur ve bu direnç ohm ile belirtilir (1, 2, 8).

Potansiyel farkı, akım ve direnç arasında Ohm kanunu olarak bilinen matematiksel bir ilişki vardır. Akım, voltaj (potansiyel farkı) ile doğru orantılı, direnç ile ters orantılıdır. Bu kanun elektrik çarpmasının biyolojik etkilerinin incelenmesinde önem taşır.  $A = V/R$  (A: Akım, V: voltaj, R: direnç)

Elektrik akımı doğru akım ve alternatif akım olmak üzere iki tiptir.

Doğru akım, zamana bağlı olarak yönü ve şiddeti değişmeyen akımdır. Piller, akümülatörler ve dinamolar doğru akım kaynaklarıdır. Genelde elektronik devrelerde ve defibrilatör, pacemaker gibi tıbbi ekipmanlarda kullanılırlar (9).

Alternatif akım, zamana bağlı olarak yönü ve şiddeti değişen akımdır. Yön değiştirme özelliği nedeni ile voltajı transformatörlerde yükseltip düşürülebilir. Böylece yüksek voltajlı alternatif akımlar uzak mesafelere nakledilebilir. Ev ve iş yerlerinde kullanılan elektrik, sinüsoidal yapıya sahip alternatif akımdır. Etkin gerilim değerleri 220 ve 380 voltur (2, 8).

Statik elektrik durgun, kontrolsüz bir enerjidir. Zaman zaman boşalmalar yapar. Bir ebonit çubuğun kumaş parçasına sürtülmesi ile statik elektrik oluşur. Sürtünen bütün cisimler elektriklelenir. Pozitif ve negatif yük dengesinin sürtünme sırasında bozulması ile açıklanır. Şimşek, yağmurlu havalarda pozitif yüklü statik elektriğin buluttan buluta atlaması sonucu oluşur (2, 8).

İnsan vücudu iletken olduğu için, elektrik akımlarının oldukça serbest hareket etmesine izin verir. Bu nedenle, sürtünme veya temas yoluyla oluşabilen elektrik yükleri devamlı olarak toprağa akar ya da atmosfere yayılır. Kişi aniden topraklandığında, akımın deşarjı sırasında kıvılcım oluşabilir. Ortamda patlayıcı bir madde ya da yanıcı bir gaz olduğunda kişinin elbiseleri tutuşabilir. Bir kişinin topraktan izolasyon derecesi, ayakkabı tabanı ve elbiselerinin malzemesine

bağlıdır. Kösele tabanlı ayakkabılar iyi bir ileticidirler ve statik elektrik birikimine engel olurlar. Elbiselerde kullanılan naylon, orlon gibi sentetik lifler ise kolayca statik elektrik kaynağı oluştururlar (2).

Sanayide statik elektriğe bağlı kazalar oluşabilmektedir. Lastik, tekstil ve kâğıt fabrikalarında kullanılan taşıma kayışlarının üzerindeki malzemeler elektrikle yüklenip yangınlara yol açabilir.

### 2.3. ELEKTRİK AKIMININ BİYOLOJİK ETKİLERİNDE ROL OYNAYAN FİZİKSEL FAKTÖRLER

Elektrik akımının vücudu etkilemesi için, akımın vücudu katetmesi gerekir. Doku hasarının şiddeti akımın cinsine, şiddetine, voltajına, süresine, yönüne ve dirence bağlıdır.

#### 2.3.1. ALTERNATİF VE DOĞRU AKIM

Alternatif akım, doğru akımdan daha tehlikelidir. 50–80 mA/sn alternatif akım fatal seyredir. Aynı sürede 250 mA doğru akıma maruz kalan kişiler ise yaşarlar. Alternatif akım, tetanik kas kasılmalarına yol açar ve kişinin elektrik ileticisinden kurtulmasını engeller. Bu durum “hold on” fenomeni olarak tanımlanır. Alternatif akımın frekansı genellikle 50 hertzdir. Bu frekans değerindeki 10–40 mA arasındaki akım, iskelet kasında tetanik kasılmalar oluşturur. Temas noktası el ise, “hold on” fenomeni başlar. Elektrik akımının vücuttan geçiş süresi uzar (1, 2, 9).

Alternatif akım, doğru akımdan çok daha fazla kardiyak aritmilere neden olur. 100mA alternatif akımın 1/5 saniye geçmesi ventriküler fibrilasyon ve kardiyak arreste yol açabilir. Ventriküler fibrilasyona yol açan en tehlikeli akım, 40–150 Hz frekanslı alternatif akımdır. 150 Hz frekansın üzerindeki değerlerde fibrilasyon oluşma olasılığı azalır (1, 9).

### 2.3.2. AKIM ŞİDDETİ

Doku hasarının derecesi, akım şiddeti ile orantılıdır. Ohm kanununa göre akım şiddeti, uygulanan voltaj ve dokunun direncine bağlıdır. Voltaj genellikle sabit kaldığından vücuda giren akım miktarını belirlemede ana faktör dirençtir.

Genellikle evlerde kullanılan voltajdaki (120 V) elektrik akımının farklı şiddetlerdeki patolojik etkileri tanımlanmıştır. Buna göre; 1 mA hissedilmeyebilecek akım şiddeti, 16 mA herhangi bir belirti oluşmadan tolere edilebilecek maksimum akım şiddeti, 16–20 mA iskelet kasında tetani oluşturan akım şiddeti, 20–50 mA solunum kası paralizisine yol açan akım şiddeti, 50–100 mA ventriküler fibrilasyon yapan akım şiddeti, 2 A ve üzeri asistole neden olabilen akım şiddetidir. Ancak çoğu insan tarafından 30 mA'lık akım tolere edilebilir ve ağırlı kas kontraksiyonları ile sonuçlanır. Bilinç kaybının meydana gelebilmesi için akım şiddetinin 40 mA düzeylerinde olması gerekir (9).

### 2.3.3. VOLTAJ

Akımın yaralanmaya ve ölüme yol açması için deri yüzeyine belirli bir voltajın uygulanması gerekir. 600 V altındaki değerler düşük voltajlı akım, 1000 volt üzerindeki değerler yüksek voltajlı akımlardır. Çoğu ölüm 240 V ile meydana gelir. Kanada ve ABD'de evlerde kullanılan voltaj genellikle 120 V'tur. Avrupa, Avustralya, Asya'da genellikle 220 V kullanılır. Şehirlerdeki yüksek voltaj hatları 7600 volt, kıtalar arası elektrik hattının voltajı ise 100000 volt ve üzerindedir (1, 2, 9).

Evlerde kullanılan düşük voltajlı elektrik akımı yaralanmalarında, ventriküler fibrilasyon ile ölüm meydana gelir. Kişi 10–15 saniye bilincini koruyabilir. Düşük voltajlı elektrik çarpmalarında kardiyopulmoner ressüsitasyon ve defibrilasyon ile ölüm önlenebilir. Bazen spontan olarak sinüs ritmine dönebilir. 100 V altındaki değerlerde ölüm daha seyrek olur. Kullanılan elektrik sistemli aygıtlarda voltaj 220 V, 110 V, 24 V ya da 12 V arasındadır (1, 10, 11).

Yüksek voltajlı akım yaralanmaları için elektrik ileticisi ile temas etmek şart değildir. Elektrik arkı vücuda sıçrayabilir. Kıvılcımların sıçraması nedeniyle çok sayıda lezyon oluşur ve deride timsah derisi görünümü olur. Yüksek voltajlı akımlarla yaralanmalarda da, kalp durmasından sonra spontan geri dönebilir. Ancak solunum, solunum merkezi felci nedeniyle geriye dönemeyebilir (1, 2).

#### 2.3.4. DİRENÇ

Elektrik akımına karşı primer direnci deri oluşturur. Adullarda 40000–100000 ohm arasındadır. Derinin direnci iç organlara göre daha yüksektir ve keratin içeren epidermis kalınlığı ile ilişkilidir. Ayak tabanları ve parmak pulpalarında direnç daha büyüktür. Dermisin iç kısmında, yarı sıvı özellikte sitoplazma ve damar sistemi nedeniyle direnç düşer. Akımın vücuda geçişi kolaylaşır. Yenidoğanda, deri çok ince ve yüksek oranda su içerdiğinden direnç düşüktür (1, 2).

Deri direncini etkileyen diğer önemli bir faktör de derinin nemidir. Kuru avuç derisi 1 Meg Ohm direnç oluştururken, ıslak deride direnç 1200 Ohm'a kadar düşebilir. Jaffe, terlemenin deri direncini 30000 Ohm'dan 2500 Ohm'a düşürdüğünü bulmuştur. Akım geçmeye başladıktan sonra, derideki elektrolitik değişikliklere bağlı olarak, 380 Ohm'a kadar düşebilir. Böylece voltaj sabit kaldığında, eğer deri terli ya da ıslak ise meydana gelen akım daha büyük olacaktır. Bu nedenle banyolarda ve nemli ortamlarda elektrikli aletlerin kullanılması tehlikelidir (1,2).

İç direnç vücudun diğer bütün dokularını içerir. Direncin en düşük olduğu dokular sinirler, kan, müköz membranlar ve kaslardır. Kan damarları ve sinirler primer olarak etkilenirler. En yüksek olduğu dokular ise kemikler, yağ dokusu ve tendonlardır (9).

#### 2.3.5. MARUZ KALINAN SÜRE

Elektrik akımının temas süresi yaralanmanın tanımlanmasında önemlidir. Elektrik akımı vücuda girdiği zaman en kısa yolu izleyerek topraklanma noktasına

geçer. Evlerde kullanılan akım saniyeler içinde ventriküler fibrilasyona yol açar. Voltaj 110 volt, direnç 1000 ohm olduğunda vücuda 110 mA akım ulaşır ve 5 saniye temas ile ventriküler fibrilasyon meydana gelir. Direnç 100 ohm'a düşerse 0,1 saniyelik temas yeterlidir. Öte yandan çok düşük voltajlı bir akım vücuttan uzun süre geçerse ölüme yol açabilir. Polson, 24 V voltaj içeren elektrikli alet altında birkaç saat kalarak ölen bir olgu bildirmiştir. Oluşan lezyonlar, yüksek voltajlı akımlarla oluşan yanıklara benzer (1,2).

### 2.3.6. AKIMIN YÖNÜ

Elektrik akımı vücuda bir noktadan ( en sık olarak elektrik aygıtına dokunan elden) girer ve bir çıkış noktasından vücudu terk eder. Akımın geçişi, çıkış noktasındaki çeşitli potansiyellerin rölatif direncine bağlıdır. Eğer kişi, ıslak bir zeminde dururken parmağını 240 V'luk bir ileticiye değdirirse ölüm ile sonuçlanabilecek bir akım elden ayağa geçer. Kişi, tahta bir zemin üzerindeki halıda duruyorsa, vücudundan çok küçük miktarda akım geçer. Sadece ağırlı kas spazmlarına yol açar.

Elektrik akımı vücutta en kısa yolu izleme eğilimindedir. Akımın vücutta izlediği yollar; elden ele akım yolu, elden ayağa akım yolu, baş- el akım yolu, baş- ayak akım yoludur.

Yaralanmanın şiddeti ve tipi, akımın vücutta etkilediği organlar ile belirlenir. En sık görülen, akımın kalpten geçişidir. Genellikle el- el ya da el- ayak akım yolunda meydana gelir. Temasın sağ el, topraklanmanın ayaklar olduğu yol en tehlikelidir. Çünkü akım kalbin ekseninden geçerek kalbin iletim sistemini ve myokardın kasılma özelliğini bozar, aritmilere yol açarak ölüme neden olur. Daha az sıklıkla göğüs ve karından geçiş görülür. İnterkostal kaslar ve diafragmada spazm nedeniyle solunum hareketleri inhibe olur ve asfiksi tipinde ölüm oluşur. Kafa ve boyundan akımın geçişi nadir olarak görülür. Beyin sapına direkt etki ile kalp ve solunum merkezi felcine yol açar (1, 2, 9, 12).

## 2.4. ÖLÜM MEKANİZMASI

Elektrik çarpmasında, ölüm genellikle ventriküler fibrilasyon sonucu meydana gelir. Bu duruma özellikle akımın, epikardın yüzeysel tabakasından ve endokardiumdan geçişi neden olur. Kardiyak arreste bağlı ölümlerde ceset soluktur. Konjesyon bulgusu yoktur ya da hafif derecededir. Diğer ölüm mekanizması, respiratuar arresttir. Asfiktik ölüm olduğu için, yüzde, deride, iç organlarda yoğun konjesyon, plevra ve perikartta peteşiyal kanamalar görülür. Elektrik dışındaki travmalar da ölüme neden olabilmektedir. Bunlar yüksekten düşmeye bağlı yaralanmalar, yanığa bağlı enfeksiyon ve kanamalar, akut tübüler nekroz gibi sekonder komplikasyonlardır (1, 2, 10, 11, 12).

Bazı elektrik çarpması olgularında ölüm mekanizması bilinmemektedir. Kişinin bilinci birkaç dakika açık olabilir ve olayı atlatmış görünebilir. Böyle meydana gelen ani ölümlere, kalp ve sinir dokusunda intrasellüler düzeydeki hasarın neden olduğu düşünülmektedir (2).

## 2.5. ORİJİN

### 2.5.1. KAZA

Elektrik akımına bağlı yaralanmaların büyük çoğunluğunu ev ve işyerlerinde meydana gelen kazalar oluşturur. Çocuklar bu kazalara daha çok evde maruz kalırlar (9). Genellikle düşük voltajlı akımla meydana gelir. Kanada'da 1991- 1996 yılları arasında elektrik çarpmasına maruz kalan 606 çocuk olgunun çoğunluğunun düşük voltajlı akımla yaralandığı saptanmıştır (3). Yetişkinler ise daha çok iş yerlerinde karşılaşırlar. ABD'de 1992-1998 yılları arasında 2287 işçinin elektrik çarpmasına bağlı olarak öldüğü, 32807 işçinin ise elektrik akımı ile yaralanarak işinden uzun süre ayrı kaldığı tespit edilmiştir (4). Banyo, elektrik çarpması açısından en tehlikeli yerdir. Kazalar sıktır. Burada nemli atmosfer, su, musluk ve borular yoluyla iyi bir topraklanmanın olması, ıslak ve çıplak vücutta direnç düşmesi tehlikeyi artırır. Çoğu Avrupa ülkesinde banyodaki elektrik sistemleri ile ilgili düzenlemeler bulunmaktadır. Seksüel nitelikli kazalar da görülebilir. Elektrotların anüse ya da penise dokundurulması ile meydana gelebilir (2, 13).



### 2.5.2. İNTİHAR

İntiharlar nadirdir. Genellikle banyoda elektrikle intihar olayları görülmektedir. Elektrikli bir cihazın su içine çekilmesi, vücuda elektrik tellerinin temas ettirilmesi, metal kaşıklar ile bağlantılar yapılması gibi yöntemler kullanılmaktadır (2, 14, 15).

### 2.5.3. CİNAYET

Elektrikle cinayet olguları nadir görülür. En sık kişi banyo yaparken küvete elektrik akımı verilmesi ile gerçekleştirilir. Vücutta genellikle elektrik yanığı bulunmaz. Dikkatli adli inceleme yapılması gerekir (1, 2).

### 2.5.4. İŞKENCE

110 veya 220 voltluk elektrik akımı kullanılır. Özellikle erkeklerde penis ve skrotuma, kadınlarda meme başlarına uygulanır. Bir başka yöntem de çok düşük akım şiddetine sahip yüksek voltaj gönderen manyeto kullanılmasıdır. Çok ağrılıdır fakat ölüme yol açmaz. Deri lezyonları görülmez (2).

### 2.5.5. İATROJENİK

Kalbe yerleştirilmiş pace-maker elektrotlarında, kateterlerdeki elektrotlarda kısa devre olması gibi tıbbi işlemler sırasında görülen yaralanmalardır (16).

## 2.6. ELEKTRİK AKIMINA BAĞLI ORGAN DEĞİŞİKLİKLERİ

### 2.6.1. DERİ

Elektriğin deride oluşturduğu lezyonlara elektrik yanıkları veya akım izi denir. Akımın temas noktasında ve vücudun temas noktasında ve vücudun topraklandığı noktada meydana gelebilir. Ancak banyoda su ile deri direncinin düşmesi ve akımın geniş bir yüzeyden vücuda girmesi nedeniyle elektrik yanığının oluşmayabileceği göz önünde tutulmalıdır (1, 2).

Akım izinin bulunabilmesi için dikkatli bir dış muayene yapılmalıdır. Genital organlar ve ağız içi de muayene edilmelidir. Özellikle çocuklarda, elektrik

fişlerini ağızlarına almaları nedeniyle, dil ve yanak mukozasında elektrik yanıkları oluşabilir (20).

Vücuttan akım geçtiği zaman görülebilir bir lezyonun oluşması akımın şiddetine ve dermisin iletme yeteneğine bağlıdır.

Elektrik akımı, deriden geçerken bir dirençle karşılaşır ısı üretir. Bu sırada deride yanık yarası meydana gelir. Diğer ısı kaynakları ile oluşan yanık yaralarından ayrılması güçtür. Teorik olarak üretilen ısı  $GC = C \times 2R / 4,187$  formülü ile hesaplanabilir.

GC: Saniyede gram kalori olarak oluşan ısı

C : Akımın amper olarak şiddeti

R : Direnç (ohm)

Temas noktasının hemen altında doku ısı 95 °C'e ulaşabilir. Isı 50 °C iken 25 saniyede doku hasarı oluşabilir. Elektron geçişi geniş bir alanda ise birim alandaki direnç küçük olacağından (özellikle deri ıslaksa) ısı etkisi orantılı olarak azalacaktır (1, 2, 9).

Akım izinin, ısı etkisine bağlı olduğu düşünülmekte ise de bazı karakteristik özellikleri vardır. Genellikle periferik kısmında soluk bir alan vardır. Damar duvarı muskuler tabakasında akımın direkt etkisiyle oluşan arteriöl spazmına bağlıdır. Solukluk ölümden sonra da devam eder ve elektrik yaralanması için patognomonik bir bulgudur. Sıklıkla soluk alanın dışında hiperemik bir kenar bulunur. Bazen lezyonun merkezinden periferik doğru büll (kabarcık)- hiperemi- soluk alan- hiperemi şeklinde görülür. Yanık çizgisel ise yanığin merkezine paralel soluk alan oluşur (1, 2, 9).

Elektrik akımına bağlı cilt yanıkları üç grupta toplanmıştır.

a) Temas Yanığı: Derinin elektrik ileticisi ile sıkı teması sonucu meydana gelir. Akıma karşı yüksek deri direnci etkisiyle doku sıvısı ısınarak buharlaşır. Bu da epidermal-dermal bileşkenin ayrılmasına ve kabarcık oluşumuna neden olur. Akımın geçişi devam ederse ya da geniş alandan geçerse kabarcık rüptüre olur.

Akım geiři durursa kabarcık soęur ve kollabe olur. Sıklıkla anülerdir. Ortası ukur, kenarları kalkık, gri-beyaz renktedir. Ellerin palmar yüzlerinde bulduklarında ölü katılıęına baęlı fleksiyon nedeniyle gözden kaçabilirler. Gerekirse el bileęindeki fleksör tendonlar kesilerek el parmakları incelenmelidir. Temas devam ederse kömürleşme derecesinde lezyon oluşabilir. ıkış noktasında ise deride paralanma şeklinde lezyon görülür.

b) Kıvılcım Yanıęı: Deri ile elektrik ileticisi arasında bir hava boşluęu olursa akım kıvılcım şeklinde boşluęu geçer. Kuru havada 1000V'luk elektrik akımı birkaç milimetre mesafeye, 100kV'luk akım 35 cm. kadar mesafeye sıçrar. 4000 °C gibi yüksek bir sıcaklık meydana gelir. Bu da derinin dış tabakasındaki keratinin erimesine neden olur. Soęuduęunda keratin füzyonuna baęlı olarak sert, kahverengimsi nodüller oluşur. Etrafında soluk bir alan görülür. Bu lezyonlar çok sayıda olabilir. Elin hareket ettirilmesi ya da ileticinin şeklinin düzensiz olması nedeniyle temas ve kıvılcım yanıęları birçok olguda birlikte bulunur.

Akıma maruz kalma süresi uzunsa veya voltaj yüksekse veya iletici büyükse açılan kabarcıklar nedeniyle ciltte geniş alanda soyulma, keratinde kömürleşme, epidermiste dökülme, derin dokularda yanık meydana gelir.

c) Alev Yanıęı: Yüksek voltaja baęlıdır. Genellikle elektrik şebekesinde çalışan işilerde ve bazen yüksek voltaj taşıyan bakır telleri alan hırsızlarda görülür. Direkt temasın olması gerekli deęildir. Deride geniş alanlarda birbiri ile birleşmiş kıvılcım yanıęları oluşur. Timsah derisi görünümü meydana gelir. Dokularda karbonizasyon derecesinde yanıęlar görülebilir.

Akım izinin histopatolojik incelenmesinde; cilt ve cilt altı dokuda meydana gelen lezyonların lokal ısı hasarı ile aynı histolojik görüntüyü oluşturduęu görülür. Isı oluşumu ihmal edilecek kadar az akım şiddetine kısa süre maruz kalındıęında, epidermiste ödem ve homojenizasyon görülür. Stratum korneumun üst kısımlarının boya tutma yeteneęinde artış, epidermis orta kısımlarındaki hücrelerin sitoplazmasında homojen görünüm, nükleuslarda şişme ve veziküler

görünüm, kromatinde kümeleşme meydana gelir. Keratinde kümeleşme ve sarı renk değişikliği olur. Etkilenmiş olan epidermin orta bölümlerinde hafif çöküntüler görülür (1, 2, 18).

Isı etkisinin belirgin olduğu elektrik yanıklarında epidermis papiller cisimlerden ayrılır. Periferik kısımlarda epidermis kalınlaşır ve veziküler boşluklar oluşur. Bazal epitel tabakasındaki nükleuslarda longitudinal uzama meydana gelir. Alttaki papiller cisim yönünde demet şeklinde dizilmiş yayılım gösterirler. Bu nükleuslar piknotik görünümde dirler. Bazı yazarlar nükleuslardaki uzamayı elektriğin polarizasyon etkisine bağlar. Ancak son zamanlarda yapılan çalışmalarda ısı, künt travma lezyonları, koterizasyon, donma ve barbitürat zehirlenmesinde oluşan büllöz lezyonlarda da epidermal nükleer uzama gösterilmiştir. Takamiya ve arkadaşları nükleuslardaki uzamanın ısının etkisi ile oluşan dermal genişlemeye bağlı olduğunu ileri sürmüşlerdir. Epidermal nükleus değişiklikleri elektrik yaralanmasının tanısında patognomonik değildir (1, 2, 18).

Şiddetli elektrik yaralanmasında belirgin nekroz, dermiste koagülasyon, yüzeysel karbonizasyon, kollajen liflerde şişme görülür (1, 2).

Elektrik akımı ile meydana gelen yanıkların ayırıcı tanısında derideki metalizasyondan yararlanır. Elektrik akımı bir metal ileticiden geçtiği zaman elektroliz meydana gelir. Metalik iyonlar deriye hatta deri altı dokulara geçerler. Hem doğru akım hem de alternatif akımla oluşur. Orta derecede postmortem değişikliklere dirençlidirler. Akroreaksiyon testi, spreyl şeklinde püskürtülen ayraçlar, elektrografik test, transmission elektron mikroskopi, scanning elektron mikroskobu gibi çeşitli yöntemlerle gösterilebilir. Ayrıca ciltten alınan sürüntü materyalinden atomik absorpsiyon spektrometrisi kullanılarak metalizasyon saptanabilir (19, 20, 21).

#### 2.6.2. KAS DOKUSU

16–20 mA akım şiddeti ile iskelet kasında spazm meydana gelir. Elektrik giriş noktası el üzerinde ise ileticinin bırakılmasına engel olur.

Kas hasarları ve nekroz genellikle damar tıkanmasına bağlıdır. Bununla birlikte bazı yazarlar tarafından, kemiklerde ısı dağılımının daha yavaş olmasına bağlanmıştır. Spastik kas kontraksiyonları ve ısının birlikte etkisi ile hasara uğramış kas lifleri lime lime görünümündedir. Granüler ve vakuoler dejenerasyon vardır. Transmission elektron mikroskopunda, iskelet kaslarında hiperkontraksiyon bantları gözlenmiştir. Kompartman sendromu, kompresif nöropatiler, nekroz gelişebilir. Nekrotik kas dokusunda sepsise yol açan sekonder enfeksiyon oluşabilir. Kaslarda yaygın hücre hasarı myoglobinüri nedeni olabilir. Ayrıca serum CK ve LDH düzeylerinin yüksek olduğu olgularda ciddi komplikasyonlar geliştiği görülmüştür (22, 23, 24, 25).

### 2.6.3. KEMİK VE EKLEMLER

Kaslardaki şiddetli kontraksiyonlara bağlı kemik kırıkları ve eklemlerde çıkıklar oluşabilir. Isı etkisi ile fissürler gelişebilir. Sinir ve damar hasarına bağlı trofik değişiklikler görülebilir. Osteomyelit komplikasyonu gelişen olgu da bildirilmiştir (2, 26, 27).

### 2.6.4. KARDİYOVASKÜLER SİSTEM

Kan damarları yüksek sıvı içeriği nedeniyle iyi bir iletkenidir. Damarlardaki elektrik hasarı direkt ya da indirekt etkiyle oluşur. Damar duvar kalınlığına göre etkiler değişir. Büyük arterlerde akut etki görülmez. Ancak akımın direkt etkisiyle en fazla media tabakasında hasar oluşur. Medial nekroza ve anevrizma rüptürüne yol açar (2). Özellikle kıvılcım ve alev yanıklarında olmak üzere ısı etkisi ile tromboz, küçük kan damarlarında koagülasyon nekrozuna yol açar. Bunlar akut etkilerdir. İskelet kasında mikrosirkuluar değişikliklerin incelenmesinde; venöz ve arteryal spazm, kapiller yatakta kan akımında durma saptanmıştır. 30 dakika içinde progresif vazokonstrüksiyon geliştiği ve venöz endotelyumda nötrofil sayısında artış olduğu görülmüştür. Bu değişikliklerin iskemi-reperfüzyon yaralanması ile benzer olduğu gösterilmiştir (28, 29).

### 2.6.5. KALP

Elektrik akımı kalbi iki yolla etkiler. Myokardiumda direkt nekroz ve kardiyak aritmiler oluşturur (9). Ani ölümlerde kalpte makroskobik veya mikroskobik bulgu bulunmaz. Myokardial hasarın derecesi akımın tipi ve voltajına bağlıdır. Yüksek voltajlı akımda ve voltaj aynı olsa bile alternatif akımda hasar daha şiddetlidir. Koroner arterlerde spazm, yaygın endoarterit meydana gelir. Myokardial perfüzyon bozuklukları görülür. Bu değişiklikler nonpesifiktir. Hem alternatif akım hem de direkt akımda yüksek voltaj ventriküler asistoli nedenidir. Spontan olarak sinüs ritmine dönebilir (1, 2, 30, 31).

Diğer ritm bozukluklarının mekanizması tam olarak anlaşılamamıştır ve multifaktöryel olduğu düşünülmektedir. Aritmojenik odağın oluşması, Na-K-ATP konsantrasyonundaki değişikliklere ve myosit membran permeabilitesindeki değişikliklere bağlı olabilir. Respiratuar arrest gelişen vakalarda anoksi sonucu da oluşabilir (2).

Geç aritmiler myokardial nekroza sekonder aritmojenik odağa ve özellikle sinoatriyal düğümdeki hasara bağlı olabilir (2, 9).

### 2.6.6. SOLUNUM SİSTEMİ

Elektrik akımının solunum merkezine direkt etkisiyle ya da akım göğüsten geçtiği zaman, solunum kaslarının tetanik kontraksiyonlarına sekonder solunum arresti meydana gelir. Akciğerlerde ödem ve peteşiyal kanamalar gibi nonspesifik bulgular görülür. Özellikle endüstriyel kazalarda solunum yollarında termal yanıklar oluşur (2,9). Akım, toraks duvarından geçerse plevral efüzyon, hemotoraks ve pnömoni oluşabilir (32).

Damarlarda meydana gelen trombüsler nedeniyle pulmoner emboli ve buna bağlı olarak akciğer enfarktleri meydana gelebilir. Ayrıca trombositlerden salınan serotonin ve sürrenal bezlerden salgılanan katekolaminler akciğer damarlarında vazokonstriksiyona neden olur. Kor pulmonale meydana gelebilir (2).

### 2.6.7. BATIN İÇİ ORGANLAR

Batın organlarından en sık kolon etkilenir. Perforasyon gelişebilir. İleumda, özafagusta ve pankreasta kanama ve nekroz meydana gelebilir. Karaciğer hücrelerinde sitoplazmada vakuol oluşumu görülür. Bu vakuoller sudan IV ve PAS boyası ile boyanmazlar. Elektrik akımı ile plazma membranında meydana gelen elektriksel dirence bağlı pinositik aktivitenin artmasına bağlı olduğu düşünülmektedir. Spesifik bir bulgu değildir. Karaciğer hipoksisi ve porto-kaval şant yapılmış olgularda da görülür. Böbreklerin direkt elektrik akımına bağlı yaralanması az görülür. Daha çok iskemik dönemde zarar görür. Kas nekrozu ve vasküler yaralanma renal tübüler hasara ve myoglobulin / kreatinin fosfokinaz artışı ise renal yetmezliğe yol açar (2, 25).

### 2.6.8. SİNİR SİSTEMİ

Sinirler de kan damarları gibi akım için en düşük direnç yolu oluştururlar. Bu nedenle primer etkilenen sistemlerdendir. Patognomonik histolojik ya da klinik bulgusu yoktur. Sinir sistemi hasarı, elektrik akımının direkt etkisi ile olabileceği gibi travma ya da kardiyorespiratuar sistemin fonksiyon bozukluğuna da bağlı olabilir (9).

Akut direkt etki akımın beyinden geçişi ile oluşur. En ciddi sonucu solunum merkezi yaralanması ile oluşan solunum arrestidir. Akımın elden ele geçiş yolunu izlediği durumlarda da C4- C8 servikal vertebra seviyesinde spinal kordda direkt yaralanma meydana gelir (33).

Kardiyopulmoner arrestte sekonder iskemik ve anoksik beyin yaralanması ile düşmeye sekonder travmatik beyin ve spinal kord yaralanması indirekt sinir sistemi yaralanması nedenleridir (2, 33, 34).

Periferik sinir yaralanması lokal yanıklar, vasküler yaralanma ya da ödeme sekonder olarak meydana gelebilir. Genel olarak üst motor nöron yaralanması görülebilir (2).

Histopatolojik incelemede, kardiyak kökenli ölümlerde bile beyinde değişiklikler saptanabilir. Fokal peteşiyal kanamalar, küçük kan damarları çevresinde boşluklar ve beyaz cevherde gözyaşı şeklinde tanımlanan yarıklanmalar görülür. Perivasküler alandaki yarıklanmaların elektrolizise bağlı olduğu ileri sürülmüştür. Bunların dışında, ganglion hücrelerinde fokal dejenerasyon, nöronların aksonlarında demyelinizasyon ve parçalanma, perivasküler nekroz, reaktif gliozis gibi nonspesifik değişiklikler tanımlanmıştır. Endotel hasarı meydana geldiği gösterilmiştir (2, 33).

Kol-kol, kol-bacak, akım yolunda medulla spinalis damarlarında vaskülit ve fokal demyelinizasyonla karakterize hasar meydana gelebilir. Periferik sinir yaralanmasında schwann kılıfında parçalanma ve nükleuslarda birleşme bulgusu görülmektedir (33).

Klinik olarak, birkaç saniye ile birkaç saat sürebilen bilinç kaybı sıktır. Koma ve ölüm gelişebilir. Eğer kişi yaşarsa başağrısı, letarji, solunum ritminde bozukluk, bulantı, kusma, konvülziyonlar gibi semptomlar gelişebilir. Retrograd amnezi, kısmi ya da tam bellek kaybı, kulak çınlaması, sağırılık oluşabilir. Medulla spinalis damarlarında vaskülit ve fokal demyelinizasyon gelişen olgularda amyotrofik lateral skleroz veya transvers myelitten ayrımı güç olan klinik tablo oluşur. Geç myelopati görülür. Elektrik çarpması sırasında meydana gelen düşmeler nedeniyle epidural, subdural, subaraknoidal, intraserebral ve intraventriküler kanamalar oluşabilir. Geç komplikasyonlar arasında psikiyatrik bozukluklar da önemli yer tutar (33, 35, 36).

#### 2.6.9. AĞIZ

Özellikle çocuk olgularda temas noktası sıklıkla ağızdır. Genellikle düşük voltajlı elektrik akımı ile meydana gelir (17, 37).

Ağız mukozasının direnci  $100 \text{ ohm/cm}^2$  gibi düşük bir değerdedir. Bölgesel direncin düşük, periferik direncin yüksek olması durumunda ağız yanıkları meydana gelir. Hem bölgesel hem periferik direnç düşük ise karıncalanma



hissinden ölüme kadar değişen şiddette etkiler görülür. Dudaklar ve dudak kommissürleri en sık yaralanan yerlerdir. Yaralanmadan sonra dudakların venöz ve lenfatik damarlarında trombüsler, geç kanamalar, nekroz meydana gelir. Dudağın elektriksel yaralanmasında meydana gelen hasar birkaç günden sonra daha belirgin bir hal alır. Başlangıçta elektrik yanığı merkezi çökük, sarı-beyaz renkte, kenarları kalkık, gri soluk renkte, ağrısız bir lezyondur. Çevre dokuda hafif iltihabi reaksiyon mevcuttur. Birkaç saat içinde ödem gelişir, yara kenarları düzensizleşir. Dil etkilenmişse solunum güçlüğü gelişebilir. 7–10. günlerde yüz ve dudaklardaki ödem belirginleşir. Birkaç hafta içinde ülser alanı granülasyon dokusuyla iyileşmeye başlar (2).

#### 2.6.10. KULAK

Akım yolunun kulaktan geçmesi morfolojik ve fonksiyonel değişikliklere yol açar. Meydana gelen lezyonların tipi ve şiddeti akımın cinsi ve voltajı ile direkt ilgili değildir. Koklear disfonksiyon, vestibuler cihaz, orta kulak ve kulak zarında peteşiyal kanamalar saptanmıştır. Sekonder enfeksiyon, mastoidit, sinüs trombozu, menejit, beyin absesi komplikasyonları bildirilmiştir (2, 38).

#### 2.6.11. GÖZ

Elektrik kazaları ile ilgili göz lezyonları akımın elektrotermal ve ışık etkisiyle oluşmaktadır.

Elektrotermal yanıklar göz kapaklarını, kirpikleri, konjunktivayı, korneayı etkileyebilir. Hemorajik kemozis meydana gelebilir. Çok şiddetli olgularda deri, kas ve kemiklerde yaygın nekroz oluşabilir. Oküler basınçta azalma tespit edilmiştir. İntraoküler kanama, tromboz, üveit gelişen olgular görülmüştür. Koroid atrofileri, rüptürü, retina ve makulada ödem, kanama, santral ven trombozları, retina arterlerinde daralma, venlerde dilatasyon, görme alanında daralma, papillitis, optik diskte şişme tespit edilmiştir (39, 40).

Elektrik arkı ile oluşan göz lezyonları infraruj, görünen ışın, ultraviyole ışınları içeren şiddetli ışığa maruz kalma sonucu oluşur. Bu ışınlar dalga boylarına

göre farklı derinliklere penetre olurlar. Enerjinin %20'si lens, %40'ı vitreus tarafından absorbe edilir. %12'si retinaya ulaşır. Fotopsi, göz kapaklarında ödem, konjunktivada konjesyon, blefarospazm gelişir. Lezyonlar birkaç gün içinde tamamen düzelir (2).

Elektrotravmaya maruz kalan yaşayan kişilerde unilateral ya da bilateral katarakt meydana gelebilir. Elektrik akımının gözden geçmesi ile ya da vücuttan ve baş bölgesinden geçmesi ile meydana gelir. Lentiküler değişikliklerin ortalama başlama zamanı elektrik travmasında 2-6 ay sonrasındır. Elektriksel katarakt patogenezinde lens kapsülünün permeabilite değişikliği, akımın lens fibrilleri proteinleri üzerine direkt etkisi ve epitel hasarı düşünülmektedir (41).

## 2.7. YILDIRIM ÇARPMASI

Yıldırım bir direkt akım formudur. Gökyüzü ile toprak arasındaki elektrik farklılığının yalıtılması sırasında oluşur. Voltaj 1.000.000 volt, üretilen akım 200.000 amperdir. 2  $\mu$ sn.'de pik yapar ve 1-2 msn.'de sonlanır. Elektrik enerjisinin transformasyonu sırasında açığa çıkan sıcaklık değeri 50.000 °F'dir. Ölüm, asistoli ya da direkt santral sinir sistemi yaralanması sonucu gelişen solunum arresti ile meydana gelir. Küçük kan damarlarının dilatasyonu ve/veya bu damarların yırtılması sonucunda deride oluşan ağaç dallarını andıran izler en karakteristik bulgusudur (2).

## 2.8. ELEKTRİK AKIMINA BAĞLI ÖLÜMLERDE POSTMORTEM İNCELEME

### 2.8.1. OLAY YERİ İNCELEMESİ

Elektrik çarpmasından şüphe edilen bütün olgularda olay yerinde bulunan elektrikli aletler teknik personel tarafından incelenmelidir. Düşük voltajlı akımlarla çarpılma durumunda elektrik devresinde bulunan her parça alınmalıdır. Yüksek voltajlı elektrik yaralanmasında devrenin her iki tarafından 35-70 cm'lik tel alınmalıdır ya da fotoğraflanmalıdır (2, 42).

Elbiselerin incelenmesi de elektrik yanıklarının tespitinde önemlidir. Elbisenin kollarında, eğer varsa eldivenlerde akımın giriş yerlerinde yanıklar tespit edilebilir. Ayakkabı ve çoraplarda akımın çıkış noktasında da yanıklar görülebilir.

### 2.8.2. DIŞ MUAYENE

Elektrik çarpmasının dış bulguları, deride hiçbir bir lezyon olmaması ile kömürleşme derecesinde yanıkların olması arasında değişir. Ölü katılığı erken başlar, iyi gelişmiştir. Gözler konjesyone, pupiller dilatedir. Akım izinin tespit edilebilmesi için dikkatli muayene yapılmalıdır. Özellikle başta, parmaklar arasında, ağız, dil ve dudakların iç yüzünde bulunan akım izinin tespiti güç olabilir. Derideki elektrik akımı giriş lezyonu krater şeklindedir. Kraterin tabanı soluk veya kahverengidir. Etrafında deriden oluşan bir kabarık bir kenar vardır. Bu kenarın hemen dışında soluk bir alan ve bunun da çevresinde vital reaksiyon alanı olan hiperemi bulunur. Elektrik ileticisi ile tam temasın olmadığı olgularda, yüksek ısıya bağlı olarak keratin füzyonu sonucu gelişen kahverengi nodüller görülür. Çıkış noktasındaki yanıklar ise küçük yarıklardan oluşur (1, 2).

### 2.8.3. İÇ MUAYENE

İç organlardaki bulgular nonspesifiktir. Konjunktivalarda kanamalar görülür. Elektrik akımı en az dirence sahip kan damarlarını izleyerek kalbe ulaşabilir. Kalbin sağ kısmında genişleme, epikart ve endokart altında kanamalar bulunur. Myokartta çizgi şeklinde enfarktüs alanları, kanamalar, küçük yağ infiltrasyonları ve ödem görülebilir. Kan genellikle akıcı niteliktedir. Özellikle solunum merkezi hasarında akciğerlerde konjesyon ve ödem saptanır. Birkaç hafta yaşamış kişilerde elektrik akımının direkt etkisine bağlı olarak beyinde koagülasyon nekrozları görülür. Beyin ödemi, 3. ve 4. ventriküllerde kanama odakları, meninkslerde trombüsler oluşabilir. Tetanik kontraksiyonlara bağlı ani kan basıncı yükselmesi nedeniyle kapillerlerde yırtılma meydana gelir. Akım yolu üzerinde bulunan kas fibrillerinde parçalanma görülür (2).

Histopatolojik incelemede; deri ve deri altı dokusunda oluşan lezyonlar başlıca lokal ısı hasarı ile aynı histomorfogenezisi gösterirler. Isı meydana gelişini ihmal edilecek kadar az olduğunda, epidermis ve dermiste homojenizasyon ve ödem, stratum korneum tabakasının üst kısımlarında boya tutma yeteneğinde artış meydana gelir. Epidermal nükleuslarda şişme ve veziküler görünüm, keratinde kümeleşme görülür. Elektron mikroskopunda, nükleuslarda homojenizasyon ve ince granüler görünüm izlenir. Etkilenmiş epidermisin orta bölümünde hafif çöküntüler görülür. Siyah renkte kömürleşme gösteren kenarlarla birlikte kanal şeklinde aralıklar izlenir. Makroskobik olarak gözlenen elektrik lezyonları ile uyumlu görüntülerdir. Elektrik akımının yüksek ısı oluşturduğu durumlarda, epidermis papiller cisimlerden ayrılır. Periferik kısımlarda epidermis kalınlaşır ve homojen bir hal alır. Veziküler boşluklar oluşur. Merkezi alanın alt epidermis tabakalarında dış kısma doğru kompakt bir şekilde kalınlaşma, bazal epitel konilerinde uzama görülür. Bu kenar alanında bazal epitel tabakaları sıklıkla longitudinal nükleus uzamaları içerir. Bu nükleuslar piknotik görünümündedir. Alttaki papiller cisim yönünde demet şeklinde dizilmiş yayılım gösterirler. Aynı nükleus değişiklikleri kıl foliküllerinde de görülür. Dermiste şişme, nekroz ve kanamalar saptanır. Elektrik akımı ile oluşan nekroz alanı kongo kırmızısı ile boyanmasına rağmen alsiyan mavisi ile boyanmaz. Nekroz alanları ile sağlam doku arasındaki sınır belli değildir. Kafes şeklinde oluşumlara benzerlik gösterir. Histokimyasal yöntemlerle epidermiste çeşitli enzimlerin aktivitesinde azalma tespit edilir (2).

Elektrik akımı bir metal ileticiden vücuda geçtiği zaman elektroliz meydana gelir. Bu durumda metalik iyonlar deriye ve deri altı dokularına gömülürler. Dokudaki anyonlarla birleşerek metal tuzlarını oluştururlar. Metalizasyonun tespit edilmesi elektrik yaralanmasında ayırıcı tanı kriteridir. Metal birikimi göz ile görülebilir. Ancak kimyasal, histokimyasal ve spektrografik tekniklerle ortaya çıkarılabilir. Kimyasal testler Adjutantis ve Skalos tarafından geliştirilmiştir. Bu testlerde bakır, demir, alüminyum, çinko ve nikel, nitrik asit veya hidroklorik asitte çözündürülür. Akroreaksiyon testinde seyreltik hale getirilmiş nitrik asit lezyonun üzerine damlatılarak metal solüsyon şekline dönüştürülür. Bu solüsyon

benzoin-oksin emdirilmiş bir filtre kağıdı ile absorbe edilir. Bu şekilde belirgin bir boyanma gözlenir. Metal birikimlerin ortaya çıkartılmasında sprey şeklinde püskürtülen ayraçlar ve elektrografik yöntemlerden de yararlanılabilir. Latent olarak kalmış akım izlerinde ve elbiseler üzerindeki elektriksel metalik birikimleri görünür hale getirmek için floresans yöntemi de kullanılmaktadır. Bu yöntemde demir, bakır, çinko, alüminyum, nikel ve pirinç etanoldeki % 2'lik 8-hidroksikuinolin solüsyonu püskürtülerek ve kısa dalgalı ultraviyole ışığı inceleme yapılarak belirlenebilir. 8-hidroksikuinolin deri yüzeyinde metalik iyonlarla reaksiyona girerek oiksinat bileşikleri oluşturur. Bu bileşikler ultraviyole ışığı altında pozitif floresans verir ya da fondaki floresansın kaybına neden olurlar. Elektron mikroskopunun kullanılması ile akım izinde ve komşu dokularda küçük metal birikimlerinin gösterilmesi mümkündür. Ayrıca elektrik ile oluşan yanıklar ile ısı ile oluşan yanıklar arasında geniş bir ayırım yapılabilir. Acar ve arkadaşları, metalizasyonun tespitinde atomik absorpsiyon spektrometrisi yönteminin kullanılabileceğini bildirmişlerdir. Yaptıkları çalışmada akım izinden alınan sürüntü materyalini atomik absorpsiyon spektrometrisiyle incelemişler ve bakır düzeylerinin anlamlı oranda yüksek olduğunu saptamışlardır (1, 2, 19, 20, 21).

İskelet kasında Zenker dejenerasyonu, hiperkontraksiyon bantları, damar içi trombosit kümelenmeleri saptanır. Ayrıca mitokondrilerde şişme, aktin ve myozinin lif şeklindeki yapısında kayıp, kanamalar ve kas liflerinde yırtılma ve ısıya bağlı değişiklikler görülür. Kemik dokuda, inorganik maddede erime ve kollajende hasar gibi nonspesifik değişiklikler görülür. Ayrıca düşme ve tetanik kontraksiyonlarla kemik ve eklem hasarı oluşabilir (2).

Elektrik çarpmasına bağlı ölümün tanısı olay yeri incelemesi, anamnez, eğer tespit edilebilirse akımın giriş ve çıkış noktalarındaki lezyonlar, doku ve organların makroskobik ve mikroskobik incelenmesi ve diğer ölüm nedenlerinin bulunamaması ile konur.

## 2.9. HİPOKAMPUSUN FONKSİYONLARI

Hipokampus, temporal lob korteksinin bir bölümünün, lateral ventrikülün ventral yüzünü oluşturmak üzere içeriye doğru katlanması ile meydana gelir. Öne doğru uzanan ve parmak şeklinde genişleyerek sonlanan kısmına pes hippocampi; yukarıda ventriculus lateralise komşu yüzünü örten beyaz cevher kısmına ise alveus hippocampi adı verilir. Alveus hippocampi içerisinde yer alan lifler medialde birleşerek fimbria hippocampiyi oluşturur. Korteks yapıları altı tabakalı iken hipokampus üç tabakalı histolojik yapıya sahiptir. Serebral korteks bölümlerinin çoğu ile bağlantısı vardır. Bunun yanında limbik sistemin temel yapıları olan amigdala, hipotalamus, septum pellucidum ve mamillar cisim ile de sayısız bağlantısı bulunur. Hemen her tip duysal algı, anında hipokampusun çeşitli bölümlerinin aktivasyonuna neden olur ve hipokampus çıkış sinyallerini, hipotalamus ve limbik sistemin öteki bölümlerine dağıtır. Primer belleğin, sekonder belleğe çevrilmesine neden olan dürtüyü sağlar. Hipokampusu çift taraflı çıkarılan kişilerin hemen hemen yeni hiçbir şey öğrenemedikleri görülmüştür. Özellikle verbalizasyon ya da sembolik tipte zekayı ilgilendiren fiziksel becerileri öğrenemezler. Yalnız kısa süreli primer bellekleri vardır. Böylece anterograd amnezi denen uzun süreli belleği oluşturma yeteneğinden yoksun kalırlar. Bunun yanında hipokampus lezyonlu bazı şahıslarda, retrograd amnezi de görülür. Retrograd amnezi, uzun süreli bellek deposundaki anıları hatırlama yeteneğinin kaybıdır. Yakın zamana ait olayların unutulma oranı daha yüksektir (43–45).

## 2.10. STEREOLOJİK YÖNTEMLER

Stereoloji, üç boyutlu bir cismin hacim, yüzey alanı, sayı, uzunluk gibi geometrik özellikleri hakkında sayısal verileri, iki boyutlu kesit düzlemlerini kullanarak, elde etmeye çalışan bir bilim dalıdır. 1984 yılında Sterio tarafından stereolojik yöntemlerden disektör yöntemi bulunmuş ve önceki yöntemlere ek olarak daha tarafsız ve etkin sayım yöntemleri tanımlanmıştır. Böylece mikroskopik çalışmalarda yeni bir dönem başlamıştır (46, 47).

Stereolojik yöntemlerin en önemli özellikleri etkin, tarafsız ve kesin olmalarıdır. Etkin olma özelliği, en az zamanda en güvenilir sonuca götürmesidir.

Tarafsızlık, hiçbir ön şarta bağlı kalmadan gerçek değerden sistematik sapma göstermemesidir. Verilen güvenlik sınırları içerisinde istatistiksel olarak gerçek değere en yakın sonuç vermesi ise kesin olma özelliğidir.

Stereolojik yöntemlerle beyindeki toplam nöron sayısı, sinaps yoğunluğu veya toplam beyin hacmi, böbrekte korteks-medulla oranı, toplam glomerül sayısı, vücuttaki damarların toplam uzunlukları, ince bağırsakların toplam yüzey alanları vb. gibi hesaplamalar yapılabilir (47, 48).

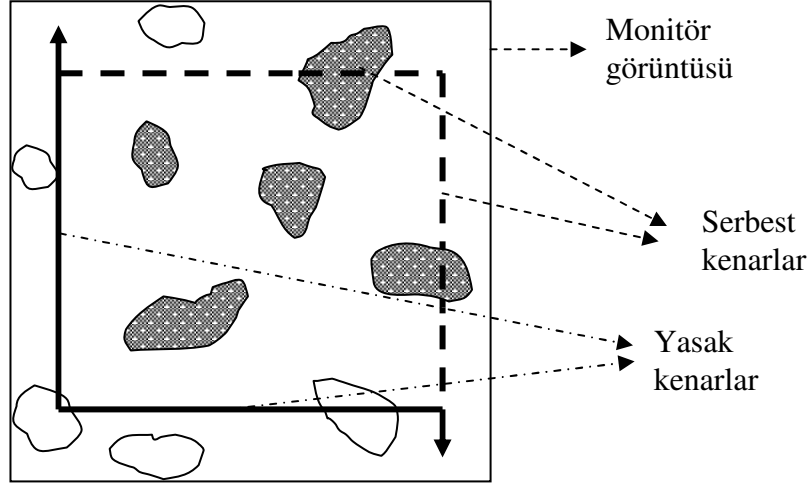
#### 2.10.1. SİSTEMATİK RASTGELE ÖRNEKLEME STRATEJİSİ

Stereolojik yöntemlerin temel ilkelerinden birisi sistematik rastgele örnekleme stratejisidir. Belli bir örnekleme aralığı ile, ilgilenilen yapının tamamının örneklenmesidir. Ancak ilk aralık içinden rastgele bir noktadan başlanması şarttır. Sistematik olması, örneklemin önceden belirlenmiş aralıklarla yapılmasını ifade eder. Rastgele olması ise, bu sistematik örneklemin belirlenen örnekleme aralığı içindeki rastgele bir sayı ile başlamasıdır. Bu örnekleme biçiminin temel özelliği, ilgilenilen yapının her noktasına eşit örnekleme şansı tanmasıdır. Stereolojik bir çalışmanın tarafsız olması için sistematik rastgele örneklemin, gerekli tüm seviyelerde (organdan alınacak dilimlerde, dilimlerden alınacak bloklarda, bloklardan alınacak kesitlerde ve kesitlerde inceleme yapılacak alanlarda) uygulanması gerekir (48–50).

#### 2.10.2. TARAFSIZ SAYIM ÇERÇEVESİ

Gundersen tarafından, stereolojik yöntemlerin tarafsızlık ve doğruluk ilkelerine uyan, bir tarafsız sayım çerçevesi ve sayım kuralı geliştirilmiştir. Kesitler mikroskopta incelenirken örneklenen alanda, görüntü alanına bütün halde giren yapılarla birlikte kısmen giren yapıların da değerlendirilip değerlendirilmeyeceği sorunu ortadan kalkmıştır. Böylece objelerin olduğundan daha fazla sayılmasının önüne geçilmiştir. Çerçeve, sol kenarının üst kenara temasından itibaren yukarı doğru ve alt kenarının sağ kenara temasından itibaren aşağı yöne doğru sonsuza devam eden uzantılar içerir. Sayım sırasında, çerçevenin sol ve alt kenarları ile bunların uzantılarına değen yapılar dikkate

alınmazlar (yasak kenarlar). Çerçevenin tamamen içinde olan yapılar ile serbest kenarlar olarak tanımlanan sağ ve üst kenarlara değerek kısmen çerçeve içerisinde yer alan yapılar sayılır. Sayım yapılırken bu kuralın uygulanabilmesi için çerçevenin, görüntü alanından küçük olması gerekir Çerçeve dikdörtgen ya da kare şeklinde olabilir. (47). (Şekil 1)



**Şekil 1:** Tarafsız sayım çerçevesi; devamlı çizgi yasak kenarı, kesikli çizgi serbest kenarı ifade eder. Koyu renkle boyanmış olan partiküller sayıma dahil edilirken diğerleri dahil edilmez.

### 2.10.3. OPTİK DİSEKTÖR

Disektör prensibi ilk defa 1984 yılında Sterio tarafından, optik disektör ise 1986'da Gundersen tarafından tanımlanmıştır (46). Bu yöntem, şeffaf ve kalın histolojik kesitlerden sanal olarak optik kesitler elde edilmesi ve bu kesitlerde partikül sayımı yapılması temeline dayanır. Stereolojik sayım yöntemi uygulamalarını kolaylaştıran özelliklere sahiptir. Tek kesitte çalışmaya ve daha az kesit alınmasına olanak sağladığı için işlem hızını artırır. Ayrıca partiküllerin daha detaylı görülmesini, çok yoğun yerleşimli partiküllerin kolaylıkla sayılmasını sağlar. Optik disektör yönteminde alınacak kesit kalınlığı, sayılan en uzun partikülden daha büyük olmalıdır. Genellikle 20  $\mu\text{m}$  ve üstündeki değerler kesit kalınlığı olarak alınır. Sayısal açıklığı 1,35–1,40 olan büyük objektifler kullanıldığında, kesitin üst yüzeyinden alt yüzeyine doğru birbirini takip eden optik kesitler olduğu görülür. Bu kesitlerde, iki boyutlu sayım çerçevesinin sanal



olarak üç boyuta aktarılmasıyla, mikroskop ya da monitör görüntüsü kullanılarak partikül sayımı yapılabilir. Sayım yapılırken mikrovida hareket ettirilerek görüntünün ilk netleştiği yüzey (alt veya üst yüzey) belirlenir. Daha sonra görüntü netliği kayboluncaya kadar kesitin içinde ilerlenir ve kesitin diğer yüzeyine ulaşılır. Bu sırada görüntü alanına giren partiküller sayım kuralları doğrultusunda sayılırlar. Sayımda kullanılan hesaplamalar için kesit kalınlığının bilinmesi gerekir. Kesit kalınlığını ölçmek için mikrokator gibi aletler geliştirilmiştir. Mikrokator, mikroskop tablasının hareketlerini ölçerek z eksenindeki derinlik boyutunu belirler ve böylece optik olarak düzlemler boyunca kesitin içinde ne kadar ilerleme yapıldığını tespit eder. Kesit kalınlığının hesaplanmasında kullanılan diğer bir yöntem ise mikrovidanın kalibre edilmesi yöntemidir (51). Kesitin kesilme yüzeyindeki fiziksel bozukluk nedeniyle oluşabilecek artefaktlardan etkilenmemek ve sayılan bir nöronun tekrardan sayılmasını engellemek için kesitin alt ve üst yüzeyinden belli bir mesafe (3–5  $\mu\text{m}$ ) belirlenmesi ve bu yüzeylerde partikül sayımı yapılmaması gerekir. Bu mesafelere alt ve üst güvenlik kuşağı denir. Partikül sayımı yalnızca bu iki güvenlik kuşağı arasındaki h yüksekliğinde yapılır. Bu şekilde gerçekleştirilen bir sayım, o disektör hacmi içerisinde bulunan partikül sayısını verecektir. Sonuç olarak toplam disektör partikül sayısı, toplam disektör hacmine bölüldüğünde, birim hacimde bulunan partikül sayısı (sayısal yoğunluk; N) elde edilir. Toplam partikül sayısını hesaplamak için, sayısal yoğunluk değeri ile yapının toplam hacmi çarpılır (48, 50, 52, 53).

#### 2.10.4. OPTİK PARÇALAMA (FRAKSİYONLAMA) YÖNTEMİ

Sistematik rastgele örnekleme bir başka şekli olan optik fraksiyonlama, toplam obje sayısının hesaplanmasında yeni bir yöntemdir. Referans hacminin kısımlara bölünerek örnekleme yöntemidir. İlgilenilen hacimde sistematik rastgele örneklemeyle örnekleme yapılmış belli bir parçada (fraksiyonda), disektörlerle sayım yapılır. Bu uygulamada üç boyutlu bir sayım yöntemi olan optik disektör ve optik parçalamayla örnekleme yöntemi birlikte kullanılır. Uygulama kolaylığı nedeniyle en çok tercih edilen partikül örnekleme yöntemlerindedir. Dokudaki şekil değişikliklerinden, fiksasyon, takip, gömme, kesit alma, boyama gibi histolojik

işlemler nedeniyle oluşabilecek büzüşme veya şişme gibi etkilerden bağımsız olarak kullanılabilmesi önemli özelliğidir. Bu nedenle dondurma yöntemi, parafin ve plastik gömme yöntemleri için uygundur. Ayrıca yapıdaki partiküllerin şekli, büyüklüğü ve yöneliminden (çapraz, oblik vb.) de etkilenmez. Partikül sayımı yanı sıra partikül çapı, yüzey alanı ve hacim hesaplamaları için de kullanılmaktadır (48, 50, 52, 53). Bu yöntemde de, diğer parçalama yöntemlerinde olduğu gibi doku, kesit ve kesit alanı seviyelerinde örnekleme yapılır. Böylece sayım için yapının küçük bir parçası örneklenmiş olur. Önemli olan bu örneklenen bölgelerin, ilgilenilen yapıdaki oranının bilinmesidir. Örneklenen kısımdan elde edilen partikül sayısı, bu parçanın ana yapıya oranları ile çarpılırsa toplam partikül sayısına ulaşılmış olur (50, 53).

#### 2.10.5. ALAN ÖRNEKLEME ORANI (AÖO)

Toplam hücre sayısını hesaplamak için gerekli bir başka parametre alan örnekleme oranıdır. Stereolojik çalışmalar yapılırken sistematik rastgele örnekleme göre seçilen kesitlerde, ilgilenilen bölgenin alanı mikroskopta belli aralıklarla x ve y eksenleri boyunca taranır. Böylece "x, y adımlama alanı" tanımlanmış olur. Hücre sayımı ise her adımlama alanının daha önceden belirlenen bir bölümünde, yani yalnızca tarafsız sayım çerçevesi içerisinde yapılır. Buna göre, tarafsız sayım çerçevesi alanının x, y adımlama alanına oranlanmasıyla alan örnekleme oranı belirlenir (50).

### III. GEREÇ VE YÖNTEM

Çalışma, Pamukkale Üniversitesi Tıp Fakültesi Tıbbi Etik Kurulu'ndan 01.04.2005 tarihinde Etik Kurul onayı alındıktan sonra başlatılmış olup tüm çalışma süreci deney hayvanları çalışma etiğine uygun şekilde yürütülmüştür. Çalışmanın deneysel kısmı Pamukkale Üniversitesi Tıp Fakültesi Deneysel Araştırmalar Laboratuvarı'nda, histolojik çalışmalar ise Pamukkale Üniversitesi Tıp Fakültesi Patoloji Ana Bilim Dalı'nda gerçekleştirilmiştir.

Çalışmamızda 4–5 aylık, 180–290 g ağırlığında 18 Wistar Albino dişi sıçan (Pamukkale Üniversitesi Tıp Fakültesi Deneysel Araştırmalar Laboratuvarı) kullanılmıştır. Sıçanlar altları plastik, üstü tel olan özel kafeslere yerleştirilmiştir. Çalışma boyunca sıçanlar oda ısısında ( $22 \pm 2$  °C), % 50±5 nem ortamında, 12 saatlik aydınlık-karanlık siklusu bulunan ortamda takip edilmiştir. Sıçanlar, rastgele örnekleme yöntemi ile seçilerek üç gruba ayrılmıştır:

1. Grup: Kontrol grubu (n= 6)
2. Grup: Sırt bölgesinden elektrik akımı uygulanan grup (n= 6)
3. Grup: Temporal bölgeden elektrik akımı uygulanan grup (n= 6)

#### 3.1. ELEKTRİK AKIMI UYGULAMASI

2. ve 3. grupta yer alan hayvanların tümü 5 mg/kg Ksilazin Hidroklorür (Alfazyn %2, Veteriner- Ege Vet, İzmir) ve 90 mg/kg Ketamin Hidroklorür (Alfamine %10 Veteriner- Ege Vet, İzmir) kombinasyonu intramuskuler (i.m.) uygulanarak anestezi altına alınmıştır. Sıçanlar derin anesteziye girdikten sonra (4–5 dakika içinde) işlem tablasına yerleştirilmiştir. 2. grupta yer alan sıçanların sırt derisi, 3. grupta yer alan sıçanların saçlı derisi elektrik akımı verilecek bölgeyi kapsayacak şekilde bir jilet yardımı ile traş edilmiştir.

Elektrik enerjisi transferi için, enerji transfer aygıtı içeren bir çift bakır kablo (Özgüven Kablo, H07V- K, 1 mm x 2,5 mm, üretim no: 01–2351) kullanılmıştır. Kablonun uç kısımları 1 cm uzunluğunda soyularak bakır teller

açığa çıkarılmıştır. Diğer uçları, şehir elektrik akımını 110 V, 50 Hz, 100 A alternatif akıma dönüştüren bir transformatör ile temas ettirilmiştir. Akım geçişini standartlaştırmak için, bir galvanometre (DT- 830D, Gigital Multimeter, Girgin Elektronik) ile akım miktarı monitörize edilmiştir (18, 19).

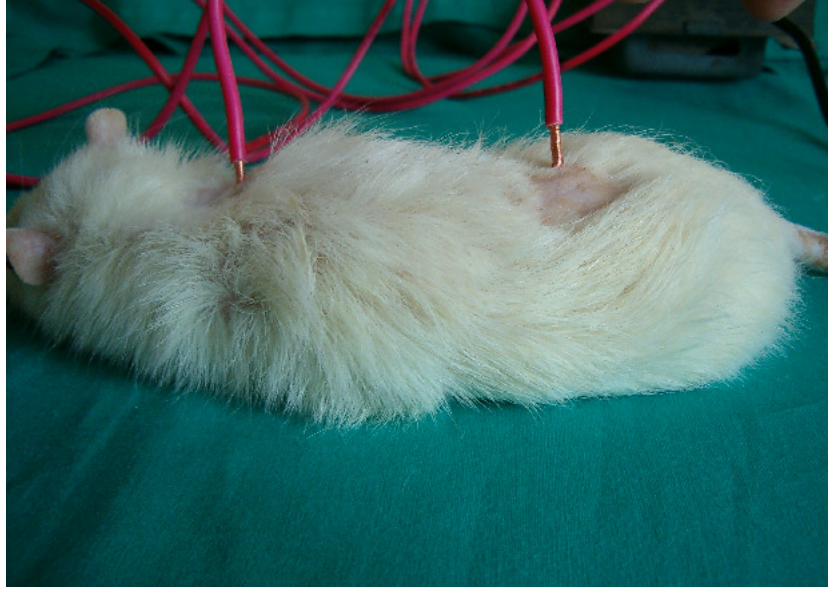
2. grupta yer alan sıçanların interskapular bölgesi soyulmuş bakır tellerin faz elektrotu ve lumbal bölgesi nötr elektrotu ile manuel olarak sıkı bir şekilde temas ettirilmiştir (Şekil 2) (54).

3. grupta yer alan sıçanlarda, bakır tellerin faz elektrotu sağ temporal bölge ve nötr elektrotu ise sol temporal bölge ile manuel olarak sıkı bir şekilde temas ettirilmiştir (Şekil 3) (54).

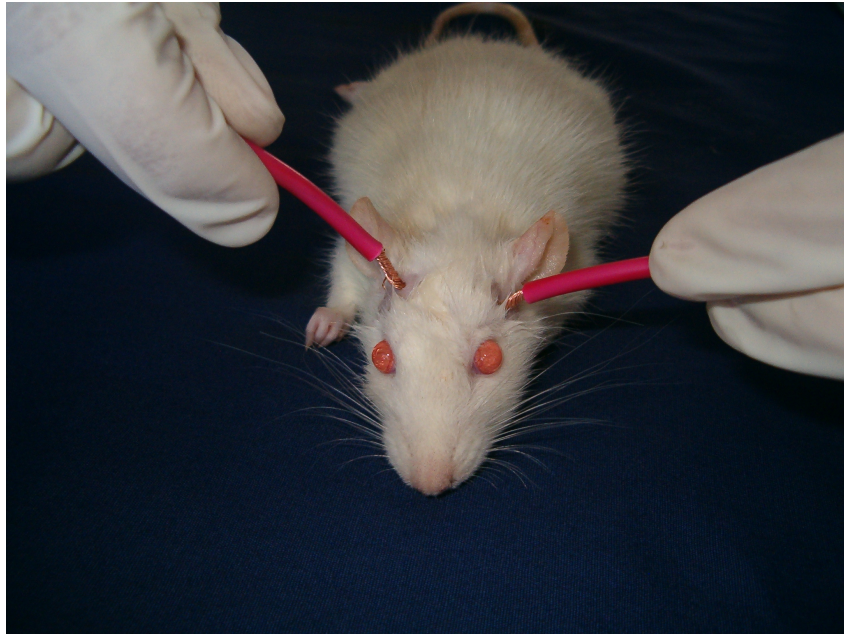
Her bir sıçan için 30 saniye süre ile akım geçişi sağlanmış olup, 3000- 3600 joule enerji transfer edilmiştir.

### 3.2. KESİT ALINMASI VE BOYAMA

Üçüncü günün sonunda sıçanların kontrol grubundakiler de dahil olmak üzere tamamı, 5 mg/kg ksilazin hidroklorür ve 90 mg/kg ketamin hidroklorür kombinasyonu intramuskuler (i.m.) uygulanarak derin anestezi altına alınmış ve servikal dislokasyon ile sakrifiye edilmiştir. Kafatası ince uçlu bir pens yardımı ile hızlı bir şekilde, foramen magnumdan başlayarak önce orta hatta sonra yanlara doğru açılmıştır. Dura mater kaldırılarak beyin ortaya çıkarılmıştır. Beyin tabanında bulunan sinirler, önden arkaya doğru kesildikten sonra beyin, jel damlatılmış bir taşıma tablasına alınmış ve – 50 °C’de hazır bulunan kriyostat (Leica CM3050) cihazına konulmuştur. Bu hızlı dondurma işlemi ile doku fiksasyonu sağlanmıştır. Taşıma tablası, kesitlerin transvers olarak alınabilmesine olanak verecek şekilde yerleştirilmiştir. Kesitler, parçalayıcı örnekleme stratejisine uygun olarak, lamlar üzerine alınmıştır. Tüm kesitler sırayla numaralandıktan sonra Hematoxilen- Eosin (H&E) ile boyanmıştır.



**Şekil 2:** Sırt bölgesinden elektrik akımı uygulanması



**Şekil 3:** Temporal bölgeden elektrik akımı uygulanması

### 3.3. OPTİK PARÇALAMA YÖNTEMİNE GÖRE HÜCRE SAYIMI

#### 3.3.1. PARÇALAYICI ÖRNEKLEME STRATEJİSİNE UYGUN KESİT ALMA VE KESİT ÖRNEKLEME ORANI (KeÖO)

-50 °C'de hızlı dondurma işlemi ile doku fiksasyonu sağlandıktan sonra kesitlerin daha iyi kesilmesi amacıyla kriyostat -15 °C'ye ayarlanmıştır. Her sıçan beyninden 150 µm kalınlıkta ve sistematik rastgele örnekleme yöntemine uygun olarak 1/3 aralı kesitler alınmıştır. Bu işlem, alınan ilk kesitten itibaren sırasıyla iki kesit atılıp üçüncü kesitin alınması ile gerçekleştirilmiştir. Kesit alma işlemi beyin dokusunun sonuna kadar devam ettirilmiş ve her sıçan beyninden en az 15–16 kesit alınmıştır. Böylece optik parçalama yöntemine göre toplam hücre sayısını hesaplamada gerekli parametrelerden biri olan, kesit örnekleme oranı belirlenmiştir (KeÖO=1/3) (49, 50, 52). Boyanan kesitler içerisinde hipokampusu ait olanlar ayrılmış ve bu kesitlerde sayım yapılmıştır.

#### 3.3.2. ALAN ÖRNEKLEME ORANI (AÖO)

Çalışmamızda monitör üzerinde x, y adımlama alanını belirlemek için, Adıgüzel ve arkadaşlarının Thoma lamı kalibrasyon yöntemiyle oluşturdukları üzerinde tarafsız sayım çerçevesi de çizili olan asetat kullanılmıştır (55). Adıgüzel ve arkadaşları, mikroskopta bir Thoma lamının çizgiler arasını x100 büyütmede belirlemişler (Thoma lamının çizgileri arasındaki mesafe 0.05 mm) ve görüntüyü, mikroskoba monte edilmiş video kamera ile bir monitöre aktarmışlardır. Monitör üzerine yerleştirilen bir asetata bu çizgileri çizmişlerdir. Böylece asetat üzerine çizilen, çizgiler arası 50 µm (0.05 mm) olan, bir kare elde etmişlerdir (56). Bu kare şeklindeki alanın ortasına, gerekli kalibrasyonu yaparak, kenarları 10 µm olacak şekilde tarafsız sayım çerçevesini çizmişlerdir. Çerçevenin birbirine dik sol ve alt kenarlarını yasak kenarlar, diğer iki kenarı ise serbest kenar olarak belirlemişlerdir (55). Tarafsız sayım çerçevesinin kenar uzunlukları eşit ve 10 µm olup, tarafsız sayım çerçevesinin alanı 100 µm<sup>2</sup> dir. Çalışmamızda bu asetatin hazırlandığı mikroskop (Nicon Eclipse E 600) ve mikroskoba monte edilmiş video kamera (Hitachi OSP Color Video Camera VK-C220E) ile monitör (Sony Trinitron Color Video Monitör PVM-14N1MDE) kullanılmıştır. Üzerinde tarafsız sayım çerçevesi çizili asetat monitör üzerine yapıştırılmıştır. Kesitler, mikroskoba

yerleştirilip, hipokampus bölgesi x4 büyütmede bulunduktan sonra mikroskop objektifi x100 (sayısal açıklık 1.25) büyütme getirilmiştir. Görüntü kalibrasyonu sağlandıktan sonra, mikroskoptaki kesit görüntüsünde x ekseninde 50 µm ve y ekseninde 50 µm aralıklarla olmak üzere 18 adımlama yapılmıştır. Böylece bu iki eksendeki adımlama alanı, Alan (x, y adımlama) = 50 µm x 50 µm x 18 = 45000 µm<sup>2</sup> olarak hesaplanmıştır. Böylece sol hipokampus CA1, CA2, CA3 alanları piramidal tabakası, x ve y ekseninde yukarıda tanımlanan aralıklarla taranmıştır. Her adımlama sonucu monitöre gelen görüntünün tamamında sayım yapılmayarak, sadece ölçüleri önceden tespit edilen tarafsız sayım çerçevesinde sayım yapılmıştır. Daha sonra tarafsız sayım çerçevesinin alanı; x, y adımlama alanına oranlanarak, alan örnekleme oranı hesaplanmıştır. Buna göre AÖÖ = 100 µm<sup>2</sup> / 45000 µm<sup>2</sup> = 1/450 olarak bulunmuştur.

### 3.3.3. KESİT KALINLIĞININ ÖLÇÜMÜ

Çalışmamızda kesit kalınlığının ölçülmesi için Korkmaz ve Tumkaya tarafından geliştirilen, mikrovida kalibrasyon yöntemi kullanılmıştır (51). Bu yöntem ile ışık mikroskobunda, mikroskobun mikrovidası döndürülerek kesit içinde optik düzlemler boyunca ilerlerken, ilk netleşen görüntü ile son netleşen görüntü arasında kalan mesafenin mikrovidadan okunması ile kesit kalınlığı ölçülebilmektedir. Çalışmamızda, z ekseninde, mikrovidadaki 1 derecelik hareket 0,5 µm'ye karşılık gelmektedir. Mikroskobun mikrovidası döndürülerek kesit içerisinde optik olarak ilerlenmiş ve ilk netleşen görüntü ile en son gözlenen net görüntü arasında kalan mesafe kesit kalınlığı (t) belirlenmiştir. Tüm kesitlerin kesit kalınlıkları bu şekilde bulunarak ardından her sıçan için ortalama kesit kalınlığı (t<sub>ort</sub>) hesaplanmıştır.

Kesit kalınlığının tespitinden sonra 10 µm üstten, 10 µm alttan olmak üzere 20 µm'lik bir güvenlik kuşağı bırakılmıştır. Kesit kalınlığından güvenlik kuşağı çıkarılarak, her kesit için disektör yüksekliği (h) belirlenmiştir. Tüm kesitlerin diseksiyon yükseklikleri bulunarak her sıçan için ortalama disektör yüksekliği (h<sub>ort</sub>) hesaplanmıştır.

### 3.3.4. KALINLIK ÖRNEKLEME ORANI (KaÖO)

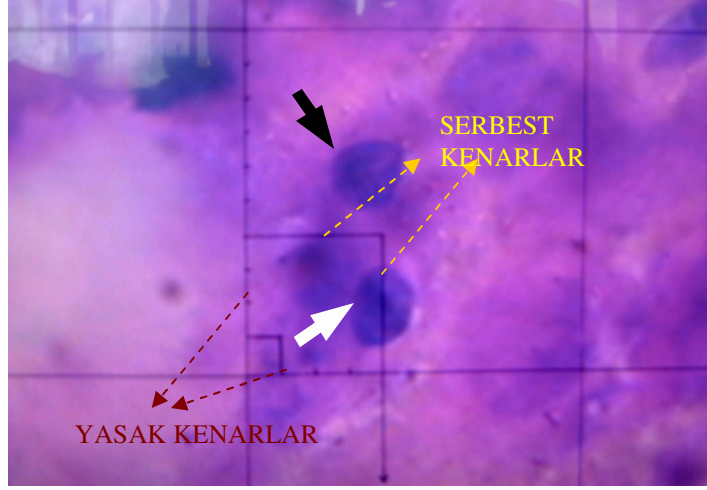
Kalınlık örnekleme oranı, her sıçan için ayrı ayrı olmak üzere ortalama disektör yüksekliği ( $h_{ort}$ ) ortalama kesit kalınlığına ( $t_{ort}$ ) bölünerek hesaplanmıştır ( $KaÖO = h_{ort} / t_{ort}$ ).

### 3.3.5. NÜKLEUS (HÜCRE) SAYIMI

Çalışmamızda hipokampus CA1, CA2 ve CA3 alanları piramidal tabakasında bulunan piramidal hücrelerin nükleusları sayılmıştır. Her piramidal hücrenin tek nükleusu olduğu için, hesaplamalarda nükleus sayıları hücre sayısı olarak alınmıştır. Piramidal tabakada, piramidal hücrelerle birlikte yaklaşık % 1 gibi düşük bir oranda sepet hücreleri de bulunmaktadır. Sepet hücrelerinin nükleusları, piramidal hücre nükleuslarına benzer. Bu yüzden, toplam nöron sayısı, bu hücreleri de kapsayacak şekilde hesaplanmıştır. Bu hücrelerin sayıma dahil edilmesi yapılan çalışmayı etkilememektedir. (50)

Mikroskoba yerleştirilen kesitte hipokampus, x4 büyütmede belirlendikten sonra ve görüntü x100 büyütmeyle getirilmiştir. Hipokampus CA1, CA2, CA3 alanları piramidal tabakası belirlenmiştir. "x" ve "y" ekseninde daha önce tanımlanan adımlamalara uygun şekilde, belirlenen kesit kalınlığı içerisinde, optik disektör sayım kurallarına göre sayım işlemine başlanmıştır. Optik disektör yüksekliği boyunca, yalnızca tarafsız sayım çerçevesinin içinde yer alan veya serbest kenarlarla kesişen nükleuslar sayılmıştır. Yasak kenarlarla veya bunların uzantıları ile kesişen nükleuslar ise sayım dışı bırakılmıştır. Güvenlik kuşağı içerisinde herhangi bir nükleus görüntüye girse bile sayıma dahil edilmemiştir. Her kesit için sayılan nöron sayısı ( $Q$ ; disektör partikül sayısı) kaydedilmiştir. Bunların toplanmasıyla her sıçan için sayılan nöron sayısı ( $\Sigma Q$ ; toplam disektör partikül sayısı) bulunmuştur.





**Şekil- 4:** Çalışmamızda kullandığımız tarafsız sayım çerçevesi ve ölçüleri. Beyaz kalın okla gösterilen nükleus sayıma dahil edilen nükleus, siyah kalın okla gösterilen nükleus ise sayılmayan nükleustur.

### 3.3.6. TOPLAM NÖRON SAYISI

Tüm bu işlemlerden sonra elde edilen parametreler aşağıdaki formüle uygun olarak yerleştirilmiştir. Her sıçan için hipokampus CA1, CA2 ve CA3 alanlarındaki toplam piramidal nöron sayıları hesaplanmıştır.

$$N(\text{toplam}) = (\Sigma Q) \times (1/ Ke\ddot{O}) \times (1/ A\ddot{O}) \times (1/ Ka\ddot{O}) \quad (50)$$

### 3.3.7. HATA KATSAYISI

Örnekleme planının yeterliliği her sıçana ait hata katsayısı hesaplanarak kontrol edilmektedir. Hata katsayısı hesaplanırken, her bir sıçan için sayılan kesit sayıları ve her bir kesit için sayılan disektör partikül sayıları (Q) kullanılır (50). Hata katsayısının %10'un altında çıkması çalışmanın örnekleme planının yeterli ve çalışmanın güvenilir olduğunu gösterir. Tablo 1'de Kontrol- 1 nolu sıçana ait disektör partikül sayıları ve hata katsayısının hesaplanmasında kullanılan formül gösterilmiştir.

**Tablo 1:** Kontrol- 1 nolu sığana ait kesitlerdeki disektör partikül sayıları ve hata katsayısı bulunmasında kullanılan parametreler

Kesit No	$Q^-$	$Q^- \times Q^-$	$Q^- \times (Q^- +1)$	$Q^- \times (Q^- +2)$
1	16	256	192	160
2	12	144	120	132
3	10	100	110	90
4	11	121	99	165
5	9	81	135	45
6	15	225	75	105
7	5	25	35	20
8	7	49	28	
9	4	16		
Toplam	$\sum Q^- = 116$	$A = 1286$	$B = 1042$	$C = 995$

$Q^-$ : Kesite ait disektör partikül sayısı,  $\sum Q^-$ : Toplam disektör partikül sayısı,  
 $Q^-+1$ : Bir sonraki kesite ait disektör partikül sayısı,  $Q^-+2$ : İki sonraki kesite ait disektör partikül sayısı, HK: hata katsayısı

$$\text{Hata Katsayısı} = \sqrt{[(3A+C-4B)/12] / \sum Q^-} \quad (50)$$

Buna göre kontrol- 1 nolu sığana ait hata kat sayısı 0,02 bulunmuştur.

### 3.4. İSTATİSTİKSEL YÖNTEMLER

İstatistik analiz için “SPSS for Windows” istatistik programının 10.0 versiyonu kullanılmıştır. Grupların toplam nöron sayılarının ortalaması arasındaki farklılık Kruskal-Wallis testi ve Bonferroni düzeltmesi kullanılarak değerlendirilmiştir.

## IV. BULGULAR

### 4.1. GRUPLARA AİT SIÇANLARIN HÜCRE SAYIMI SONUÇLARI VE HİPOKAMPUSTA GÖRÜLEN PATOLOJİK DEĞİŞİKLİKLER

Kontrol grubu sıçanların elde edilen kesitlerinde hipokampus CA1, CA2 ve CA3 piramidal tabaka alanlarındaki toplam nöron sayıları ve toplam nöron sayısı hesaplanmasında kullanılan parametreler Tablo-II' de gösterilmiştir. Altı sıçanın değerlendirildiği kontrol grubunda, sıçanlardaki toplam nöron sayısı en yüksek 286 672, en düşük 208 575 olarak sayılmıştır.

Elektrik şoku sonrası üçüncü günde, elektrik akımı ile temas noktası sırt bölgesi olan gruptaki sıçanlardan elde edilen kesitlerde, hipokampus CA1, CA2 ve CA3 piramidal tabaka alanlarındaki toplam nöron sayıları ve toplam nöron sayısı hesaplanmasında kullanılan parametreler tablo-III' de gösterilmiştir. Altı sıçanın değerlendirildiği bu grupta, sıçanlardaki toplam nöron sayısı en yüksek 229 270, en düşük 165 834 olarak sayılmıştır.

Elektrik şoku sonrası üçüncü günde, elektrik akımı ile temas noktası temporal bölge olan gruptaki sıçanlardan elde edilen kesitlerde, hippocampus CA1, CA2 ve CA3 stratum piramidale alanlarındaki toplam nöron sayıları ve toplam nöron sayısı hesaplanmasında kullanılan parametreler tablo-IV' de gösterilmiştir. Altı sıçanın değerlendirildiği bu grupta, sıçanlardaki toplam nöron sayısı en yüksek 224 775, en düşük 154 791 olarak sayılmıştır.

**Tablo-II:** Kontrol grubu sıçanların hipokampus CA1, CA2, CA3 stratum piramidale alanlarındaki toplam nöron sayıları ve toplam nöron sayısı hesaplanmasında kullanılan parametreler

PARAMETRELER	SIÇANLAR					
	1	2	3	4	5	6
Q <sup>-</sup> (Disektör sayısı)	116	137	115	103	127	98
1/KaÖÖ	1,51	1,55	1,50	1,50	1,59	1,63
Ortalama kesit kalınlığı (µm)	58,75	56,3	59,3	59,25	53,5	51,6
Disektör yüksekliği (µm)	38,75	36,3	39,3	39,25	33,5	31,6
Hata Katsayısı	0,019	0,008	0,009	0,012	0,016	0,022
1/AÖÖ	450	450	450	450	450	450
N (Toplam nöron sayısı)	<b>236466</b>	<b>286672</b>	<b>232875</b>	<b>208575</b>	<b>272605</b>	<b>215649</b>

**Tablo-III:** Elektrik akımı ile temas noktası sırt bölgesi olan sıçanların hipokampus CA1, CA2, CA3 stratum piramidale alanlarındaki toplam nöron sayıları ve toplam nöron sayısı hesaplanmasında kullanılan parametreler

PARAMETRELER	SIÇANLAR					
	1	2	3	4	5	6
Q <sup>-</sup> (Disektör sayısı)	83	105	95	111	84	97
1/KaÖÖ	1,48	1,51	1,45	1,53	1,50	1,49
Ortalama kesit kalınlığı (µm)	61,15	59,2	64,2	57,1	59,35	60,6
Disektör yüksekliği (µm)	41,15	39,2	44,2	37,1	39,35	40,6
Hata Katsayısı	0,014	0,023	0,02	0,022	0,027	0,019
1/AÖÖ	450	450	450	450	450	450
N (Toplam nöron sayısı)	<b>165834</b>	<b>214042</b>	<b>185962</b>	<b>229270</b>	<b>170100</b>	<b>195115</b>

**Tablo-IV:** Elektrik akımı ile temas noktası baş bölgesi olan sıçanların hipokampus CA1, CA2, CA3 stratum pyramidale alanlarındaki toplam nöron sayıları ve toplam nöron sayısı hesaplanmasında kullanılan parametreler

PARAMETRELER	SIÇANLAR					
	1	2	3	4	5	6
Q <sup>-</sup> (Disektör sayısı)	109	111	78	78	91	90
1/KaÖO	1,46	1,50	1,47	1,52	1,54	1,49
Ortalama kesit kalınlığı (µm)	63,35	59,85	61,85	58,1	56,6	60,5
Disektör yüksekliği (µm)	43,35	39,85	41,85	38,1	36,6	40,5
Hata Katsayısı	0,021	0,013	0,025	0,016	0,02	0,027
1/AÖO	450	450	450	450	450	450
N (Toplam nöron sayısı)	<b>214839</b>	<b>224775</b>	<b>154791</b>	<b>160056</b>	<b>189189</b>	<b>181035</b>

#### 4.1.1 GRUPLARIN HİPOKAMPUS CA1, CA2, CA3 ALANLARINDAKİ TOPLAM PİRAMİDAL NÖRONLARIN ORTALAMA SAYILARI

Bu çalışma, gruplar arasındaki toplam nöronların ortalama sayılarında istatistiksel olarak anlamlı bir farklılığın olduğunu göstermiştir (  $p= 0,018$  ).

Kontrol grubundaki ortalama nöron sayısı  $242\ 141 \pm 31\ 169,56$  olarak hesaplanmıştır. Elektrik akımı ile temas noktası temporal bölge olan grubun nöron sayısı ( $187\ 448 \pm 28\ 300,29$ ), kontrol grubuna göre istatistiksel olarak anlamlı ölçüde azalmıştır ( $p= 0,013$ ).

Elektrik akımı ile temas noktası sırt bölgesi olan grupta da nöron sayısının ( $193\ 388 \pm 24\ 794,51$ ) kontrol grubuna göre istatistiksel olarak anlamlı ölçüde azaldığı bulunmuştur (  $p= 0,027$ ).

Elektrik akımına maruz kalan iki grup nöron sayısı açısından karşılaştırıldığında, aralarında istatistiksel olarak anlamlı fark olmadığı saptanmıştır (  $p= 1,00$ ).

Üç grupta yer alan sıçanların hipokampus CA1, CA2, CA3 alanları toplam piramidal nöron sayıları ortalaması tablo- V ve şekil- 5'te gösterilmiştir.

**Tablo-V:** Grupların hipokampus CA1, CA2, CA3 piramidal tabaka alanları ortalama nöron sayıları

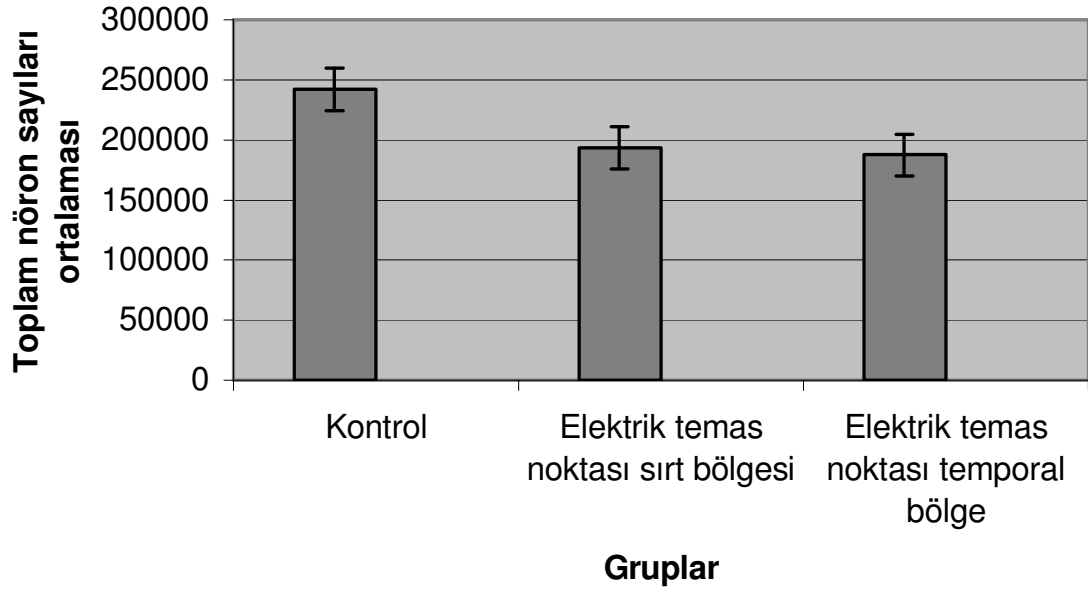
GRUPLAR	Ortalama Toplam Nöron Sayıları
Kontrol	242 141 ± 31 169,56
2. Grup	193 388 ± 24 794,51 *
3. Grup	187 448 ± 28 300,29 *

Veriler, ortalama ± standart hata olarak verilmiştir.

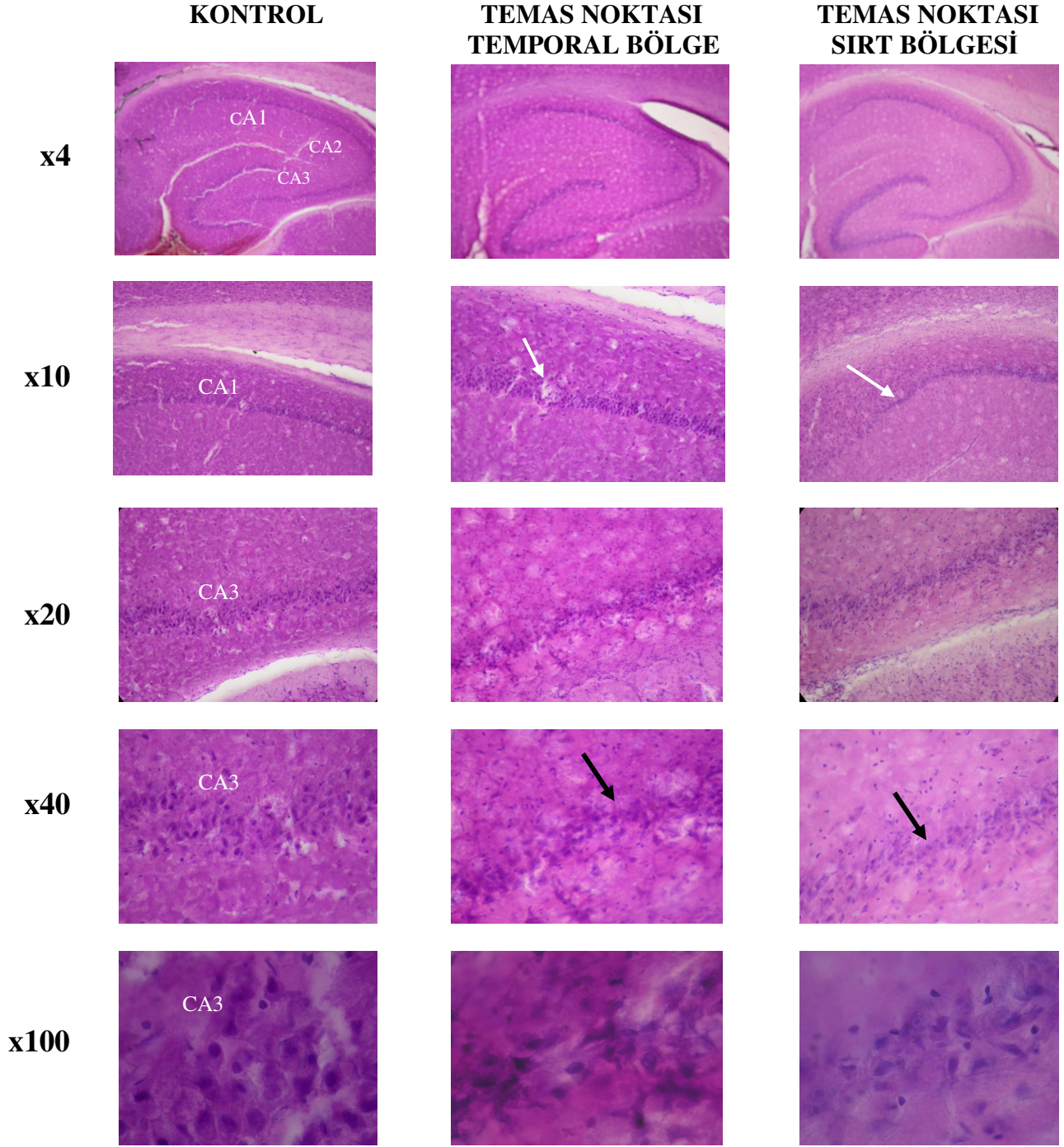
\*Anlamlı istatistiksel farklılık ( Kruskal- Wallis testi )  $p< 0,05$  (kontrol grubuna göre)

#### 4.1.2. GRUPLARDA HİPOKAMPUSTA GÖZLENEN PATOLOJİK DEĞİŞİKLİKLER

Mikroskopun x4 büyütmesinde, elektrik akımı ile temas noktası temporal bölge olan grup ve sırt bölgesi olan grupta yer alan sıçanlardan elde edilen kesitler, kontrol grubuyla karşılaştırıldığında, deney grubunda hipokampusta bir incelme olduğu gözlenmiştir. Daha büyük büyültmelerde bu incelme daha belirgin olarak görülmüştür. (Şekil- 6).



**Şekil 5:** Elektrik akımının hipokampus CA1, CA2 ve CA3 piramidal tabaka alanları ortalama nöron sayılarına etkileri. Veriler, ortalama  $\pm$  standart hata olarak verilmiştir. \*Anlamlı istatistiksel farklılık ( Kruskal- Wallis testi )  $p < 0,05$  (kontrol grubuna göre)



**Şekil 6:** Kontrol, elektrik akımı temas noktası temporal bölge ve sırt bölgesi olan sıçanlara ait kesitlerden alınan farklı büyütmelerdeki hipokampus görünümleri. Açık renkli oklar hipokampusun CA1 alanındaki, koyu renkli oklar ise CA3 alanındaki incelmeyi göstermektedir. Kalibrasyon çubukları x4 ve x10 büyütmede 100 µm, x20 ve x40 büyütmede 50 µm, x100 büyütmede 25 µm'ye karşılık gelmektedir. Kesitler Hematoksilen-Eosin (H&E) ile boyanmıştır.



## V. TARTIŞMA

Elektrik yaralanmasına baęlı ölümlerin tanısı, genellikle olayın öyküsü ve dokulardaki morfolojik deęişikliklerin birlikte deęerlendirilmesi temeline dayanır. Sıklıkla derideki akım izinin makroskopik ve mikroskopik görünümü ile metalizasyon bulgusundan yararlanılır. Tipik akım izi, ortası soluk, etrafında hiperemi alanı bulunan krater şeklinde bir lezyondur. Floresans mikroskobu ile yapılan histopatolojik incelemede, epidermiste homojenizasyon, baę dokusu fibrillerinde şişme, dermiste ödem, nekroz, kanama alanları saptanır. Elastik- van Gieson boyamada, epidermis hücrelerinde vakuolizasyon ve bazal hücre nükleuslarında uzamaya ek olarak dermisteki elastik fibrillerde daęılma görülür (57). Karlsmark, elastik- Masson boyamada asit fuksine yüksek afinite nedeni ile dermisin kırmızımsı boyandığını göstermiştir (58). Tanıda kullanılan dięer bir bulgu, elektromanyetik etki ile oluştuęu öne sürülen epidermal nükleer uzamadır. Takamiya ve arkadaşları ise, elektrik ve ısı yaralarındaki epidermal deęişiklikleri inceledikleri çalışmada, epidermal nükleer uzamanın ısı etkisi ile oluşan dermal genleşmeye baęlı olduğunu göstermişlerdir (18). Epidermiste, asit fosfataz, alkalen fosfataz ve NAD- diaforaz gibi enzimlerin aktivitesinde deęişiklikler tespit edilir. NAD- diaforaz ile yapılan histokimyasal çalışmalarda, nekroz odaklarının şekli tanımlanmıştır. Ancak bu bulgunun da ısı ile oluşan lezyonlarla elektrik lezyonları arasında kesin ayırımın yapılmasına yardımcı olmaz (2). Son zamanlarda, derideki akım izinde histolojik incelemenin noninvazif bir yöntem olan magnetik rezonans mikroskobu ile yapılabileceęi bildirilmiştir (59).

Elektrik akımının deriden geçişi sırasında elektrolizis meydana gelir ve deri ile subkutan dokularda metal birikimi olur. Akım izindeki bu metal birikiminin tespiti, ayırıcı tanıda yararlanılan bir başka yöntemdir. Akroreaksiyon testi, sprey şeklinde püskürtülen ayraçlar, elektrografik test, transmission elektron mikroskopi, scanning elektron mikroskobu gibi çeşitli yöntemlerle gösterilebilir. Özellikle elektron mikroskopisi yöntemleri kullanılarak çok küçük metal birikimlerini bile tespit etmek mümkündür. Ayrıca Acar ve arkadaşları, atomik absorpsiyon spektrometrisi kullanılarak ciltten alınan sürüntü materyalinden metalizasyonun saptanabileceğini bildirmişlerdir (19- 21).

Elektrik akımının yol açtığı kas hasarı nedeniyle serum myoglobin konsantrasyonu yükselir. Fieguth ve arkadaşları, postmortem serum myoglobin düzeylerinin elektrik akımına bağlı ölümler ile diğer ölüm nedenlerinin ayrılmasında kullanılıp kullanılmayacağını araştırmışlardır. Ancak postmortem interval uzadıkça ölüm nedeni ne olursa olsun kan myoglobin düzeyinin arttığını saptamışlardır (60).

Liu ve arkadaşları tanıda yardımcı bir başka bulgu bildirmişlerdir. İmmunohistokimyasal boyama ile sağ atriumdaki ANP granüllerinde azalma saptamışlardır (60). Ortmann ve arkadaşları ise, akım ileticisi üzerindeki biyolojik materyalden DNA analizi yapmışlar ve diğer incelemelere ek olarak kullanılabilir bir yöntem olduğunu belirtmişlerdir (62).

Çalışmamızda, elektrik yaralanmasına bağlı ölümlerin tanısında stereolojik yöntemlerin kullanılabilirliği gösterilmiştir. Optik parçalama yöntemi ile yaptığımız hücre sayımında, hipokampus CA1, CA2 ve CA3 alanlarındaki ortalama nöron sayısının anlamlı derecede azaldığı tespit edilmiştir. Elektrik yaralanmasına bağlı doku hasarı iki mekanizma ile oluşmaktadır. Termal doku hasarı, akımın geçişine karşı gelişen direnç nedeniyle doku içinde üretilen ısı ile oluşur. Yüksek ısılar, fosfolipitler gibi hücre membranı bileşenlerinde erimeye neden olur. Modern görüşe göre ise doku hasarının, güçlü elektrik alanının neden olduğu hücre rüptüründen (elektroporasyon) meydana geldiği kabul edilmektedir. Elektrik akımına bağlı oluşan transmembran potansiyeller, hücre membranındaki fosfolipit bileşeninde por oluşumuna neden olur. Hücre membranı fonksiyonu kaybı ile birlikte hücre ölümü meydana gelir. Transmembran potansiyeller 600–800 mV'a çıkarıldığında hücre membranının anatomik yapısının kaybolduğu gözlenmiştir. Nöronlar ve miyositler gibi geniş yüzey alanına sahip hücrelerde membran hasarının oluşması daha olasıdır (35, 63-67).

Elektrik yaralanmasından sonra yaşayan olgularda erken ya da aylar hatta yıllar sonra ortaya çıkan geç nörolojik komplikasyonlar görülür. Erken dönemde

konfüzyon, oryantasyon bozukluğu, uyku halini takiben bilinç kaybı siktir (10, 35, 36, 68). Düşük voltajlı akıma maruz kalan olguların %50'sinde akut nörolojik komplikasyonlar geliştiği bildirilmiştir. Ayrıca yüksek voltaj yaralanması olan olguların ise % 67'sinde akut nörolojik komplikasyonlar ve % 45'inde bilinç kaybı meydana gelmiştir (69). Hemipleji, parestezi, konvulsiyonlar, emosyonel labilite, baş ağrısı, akut motor ve duysal nöropatiler yaralanmadan hemen sonra gelişebilir. Kulak çınlaması, işitme kaybı, görsel bozukluk, tremor, myoklonus tanımlanmıştır. Geç nörolojik komplikasyonlar içinde hemipleji, epilepsi, kognitif bozukluklar, ekstrapramidal semptomlar, optik atrofi, işitsel ve vestibuler hasar gibi kranial sinir semptomları, otonomik sinir sistemi semptomları, periferik sinir yaralanmasına bağlı mononöropatiler, refleks sempatik sendrom görülmüştür (70, 35, 33).

Hipokampus hasarı, kognitif fonksiyonlarda bozukluklara yol açar. Özellikle verbal hafıza ve verbal öğrenmenin etkilendiği bilinmektedir (43). Daha önce yapılan çalışmalarda da, hayvanlarda yaralanmaya bağlı hipokampal disfonksiyon ile kognitif bozukluklar tanımlanmıştır. Hick ve arkadaşları, ratlarda, yaralanmadan 2 gün sonra bilateral hiler nöron kaybı ile kognitif performans arasında anlamlı korelasyon olduğunu göstermişlerdir (71). Elektrik yaralanmasından sonra progresif kognitif bozuklukların ortaya çıktığı bildirilmiştir. Bellek, öğrenme, konsantrasyon ve dikkat bozukluklarını içeren kognitif bozukluklar tanımlanmıştır. Jonus ve Barrash elektrik yaralanmasından sonra takip ettikleri 13 hastanın 12'sinde dikkat bozukluğu ile özellikle verbal hafıza ve verbal öğrenme bozuklukları saptamışlardır. Hoosmand ve arkadaşları, elektrik akımına maruz kalan 16 hastanın 12'sinde bellek, dikkat, konsantrasyon ve global entellektüel fonksiyon bozuklukları gözlemişlerdir (5, 6, 72, 73). Çalışmamızda elde ettiğimiz sonuçlar, elektrik akımına bağlı yaralanmalarda hipokampus hasarının meydana gelebileceğini göstermiştir.

Daha önce yapılan çalışmalarda kognitif bozuklukların şiddeti ile elektrik akımının voltaj ve şiddeti arasında tutarlı bir ilişki saptanmamıştır. Düşük voltajlı elektrik yaralanmasında da ortaya çıktığı görülmüştür (5). Kognitif bozukluğun

oluşmasında elektrik akımının temas noktası da önemli değildir. Akım temas noktası, baş bölgesi, ekstremiteler gibi farklı vücut bölgeleri de olsa kognitif bozukluklar ortaya çıkabilir (72). Çalışmamızda elektrik akımı temas noktası bir grupta baş bölgesi iken diğer grupta sırt bölgesidir. İki grupta da hipokampus CA1, CA2, CA3 alanlarındaki ortalama nöron sayılarının kontrol grubuna göre anlamlı şekilde azaldığı ancak bu iki grup arasında anlamlı bir fark bulunmadığı saptanmış ve buradan hareketle temas noktasının hipokampus hasarında önemli etkisi olmadığı düşünülmüştür. Bunda merkezi sinir sistemi ve tüm nöronal yapıların yüksek elektriksel iletkenliğe sahip olmaları ve temas noktası uzak da olsa akımın kolayca merkezi sinir sistemine ulaşabilmesinin rol oynaması olasıdır.

Sonuç olarak, elektrik çarpması hipokampal nöron kaybına neden olmaktadır. Elektrik akımına bağlı ölüm olgularında, hipokampustaki hücre kaybının stereolojik yöntemlerle saptanması tanıya yardımcı olabilir.

Tüm bunlara ilaveten hipokampal hasar olasılığının varlığını akla getirmek elektrik yaralanmasından sonra yaşayan hastaların klinik takibi ve tedavisinin düzenlenmesinde yararlı olabilir.

## VI. SONUÇLAR

Sıçanlarda oluşturulan elektrik akımı yaralanmasının, hipokampusta hücre sayısı üzerine olan etkilerinin incelendiği bu çalışmada şu sonuçlar elde edilmiştir:

1. Elektrik akımı temas noktası temporal bölge olan grup ve sırt bölgesi olan grup sıçanlarından alınan kesitler, kontrol grubu ile karşılaştırıldığında, her iki grupta hipokampusta (CA1, CA2, CA3 alanları) belirgin bir incelme ve hücre yoğunluğunda azalma gözlenmiştir.

2. Elektrik akımı temas noktası temporal bölge olan grupta toplam hücre sayısının ( $187\ 448 \pm 28\ 300,29$ ) kontrol grubuna göre ( $242\ 141 \pm 31\ 169,56$ ) anlamlı biçimde azaldığı görülmüştür ( $p= 0,013$ ). Elektrik akımı temas noktası sırt bölgesi olan grupta da toplam hücre sayısı ( $193\ 388 \pm 24\ 794,51$ ) kontrol grubuna göre anlamlı şekilde düşük bulunmuştur ( $p= 0,027$ ). Ancak iki çalışma grubu arasındaki farkın istatistiksel olarak anlamlı olmadığı görülmüştür ( $p= 1,00$ ).

## VII. ÖZET

Elektrik yaralanması, yalnızca küçük deri yanığı gibi minimal hasar ile sonuçlanabileceği gibi ciddi komplikasyonlar ve ölümlerle de sonuçlanabilir. Ölümle sonuçlanan olguların adli incelemesinde, akım izinin histopatolojisi, doku ve organlardaki makroskobik ve mikroskobik değişiklikler, akım izinde metalizasyonun saptanması tanıda yardımcı olur. Ancak bununla birlikte pek çok olguda önemli dış ve iç muayene bulgularının bulunmadığı görülür. Yaşayan olgularda ise, progresif kognitif bozuklukları içeren nörolojik komplikasyonlar oluşabilmektedir.

Bu çalışmada sıçanlarda oluşturulan elektrik yaralanmasında, stereolojik yöntemler kullanılarak hipokampus CA1, CA2, CA3 alanları piramidal nöron sayısının saptanması ve elektrik akımı temas noktasının hipokampal hasarın oluşumu üzerine olan etkisinin incelenmesi amaçlanmıştır. Sıçanlar kontrol grubu, elektrik akımı temas noktası sırt bölgesi olan grup ve elektrik akımı temas noktası temporal bölge olan grup olmak üzere üç gruba ayrılmıştır. Elektrik akımı uygulamasından üç gün sonra derin anestezi altında kraniotomi yapılarak sıçanların beyinleri çıkarılmıştır. Kriyostat cihazında “Sistematik Rastgele Örneklem Stratejisine” göre alınan horizontal kesitler H&E ile boyanmıştır. Bu kesitlerde hipokampus CA1, CA2, CA3 alanlarındaki toplam piramidal nöron sayıları “Optik Parçalama Yöntemi” ile hesaplanmıştır.

Çalışmamızda elektrik akımı temas noktası temporal bölge olan grupta toplam hücre sayısının ( $187\ 448 \pm 28\ 300,29$ ), kontrol grubuna göre ( $242\ 141 \pm 31\ 169,56$ ) belirgin şekilde düşük olduğu görülmüştür ( $p= 0,013$ ). Elektrik akımı temas noktası sırt bölgesi olan grupta da toplam hücre sayısı ( $193\ 388 \pm 24\ 794,51$ ) kontrol grubuna göre anlamlı biçimde azaldığı tespit edilmiştir ( $p= 0,027$ ). Ancak elektrik akımı uygulanan iki grup arasındaki fark istatistiksel olarak anlamlı bulunmamıştır ( $p= 1,00$ ).

Sonuç olarak, elektrik çarpması hipokampal nöron kaybına neden olmaktadır. Elektrik akımına bağılı ölüm olgularında, hipokampustaki hücre kaybının stereolojik yöntemlerle saptanması tanıya yardımcı olabilir. Tüm bunlara ilaveten hipokampal hasar olasılığının varlığını akla getirmek elektrik yaralanmasından sonra yaşayan hastaların klinik takibi ve tedavisinin düzenlenmesinde yararlı olabilir.

## VIII. SUMMARY

Electrical injury may cause different changes from minimal damage (e. g. small burns) to severe complications up to death. Several morphological changes of the skin and the internal organs are used for the diagnosis of electrical injury. However, macroscopical findings and histological changes of the internal organs and the skin may be absent in many cases. Furthermore neuropsychological changes including deficits of cognitive functions may be seen in survivor victims.

The aim of the present study is to examine whether the diagnosis of electrocution is possible by using stereological methods in the forensic practice. Hippocampal neuronal degeneration following electrical injury in rats was investigated experimentally.

The rats were separated into three groups: 1- Control, 2- The points of electrical contact were on the dorsal skin, 3- The points of electrical contact were on the temporal area. The current was the usual city current (110V, 50 Hz, 100A AC). On the 3<sup>rd</sup> day, the rats were decapitated, the brains were removed by craniotomy, sectioned horizontally through the hippocampal CA1, CA2 and CA3 zones according to the Systemic Randomized Sampling Strategy method. Afterwards the samples were stained by H&E and the total pyramidal neurons were counted by Optical Fractioning Method.

The present results showed that the number of neurons in the hippocampal CA1, CA2 and CA3 zones in control group was  $242\ 141 \pm 31\ 167$ . The number of hippocampal neurons in the electrocuted rats significantly decreased to  $187\ 448 \pm 28\ 300$ ,  $193\ 388 \pm 24\ 795$  for the second and third groups respectively ( $p < 0.05$  compared control). There wasn't any significant differences between second and third groups.

In conclusion, electrocution may cause neuronal degeneration in hippocampal region of brain of rats. The results showed that decrease of hippocampal neurons could be used as a reference for the forensic diagnosis of electrocution and might be beneficial for the clinical treatment of the victims of electrical injuries.



## IX. KAYNAKLAR

1. B. Knight, Forensic Pathology, second ed. Arnold, London, 1996. 318-31.
2. Soysal Z, Çakalır C. Adli Tıp, İstanbul Üniversitesi Basımevi, İstanbul, 1999; 710-59.
3. Nguyen BH, MacKay M, Bailey B, Klassen TP. Epidemiology of electrical and lightning related deaths and injuries among Canadian children and youth. *Inj Prev* 2004 Apr;10(2):122-4.
4. Cawley JC, Homce GT. Occupational electrical injuries in the United States, 1992-1998, and recommendations for safety research. *J Safety Res* 2003; 34(3): 241-8.
5. Martin A. T, Salvatore F. N, Johnstone B. Cognitive decline over time following electrical injury. *Brain Injury* 2003 Sept; 17(9): 817-23.
6. Janus J. T, Barrash J. Neurological and neurobehavioral effects of electric and lightning injuries. *Journal of Burn Care Rehabilitation* 1996; 17: 409-15
7. Mason F.S. Bilimler Tarihi, Başbakanlık Basımevi, Ankara, 2001; 419- 20, 436- 46.
8. Barkana A, Oktay A, Orhun Ö, Gülmezoğlu M.B. Elektrik ve Magnetizma, ETEM A.Ş. Web- Ofset Tesisleri, Eskişehir, 1991; 2-9, 97-107, 124- 5.
9. Koumbourlis C. A. Electrical injuries. *Crit Care Med* 2002 Nov; 30 (11 Suppl): S424-30.
10. Veiersted KB, Goffeng LO, Moian R, Remo E, Solli A, Erikssen J. Acute and chronic injuries after electrical accidents. *Tidsskr Nor Laegeforen* 2003 Sep 11;123(17): 2453-6.
11. Wright R. K. Death or injury caused by electrocution. *Clin Lab Med* 1983 Jun; 3(2): 343- 53.
12. Fatovich D. M. Electrocution in Western Australia, 1976- 1990. *Med J Aust* 1992 Dec 7- 21; 157(11-12): 140- 4.
13. Klintschar M, Grabuschnigg P, Beham A. Death from electrocution during autoerotic practice: case report and review of the literature. *Am J Forensic Med Pathol* 1998 Jun; 19 (2): 190-3.
14. Anders S, Gehl A, Tsokos M. Suicidal electrocution using timers. Case reports and review of the literature. *Arc Kriminol* 2001 Sep- Oct; 208(3-4): 80-7.

15. Bonte W, Sprung R, Huckenbeck W. Problems in the evaluation of electrocution fatalities in the bathtub. *Z Rechtsmed* 1986; 97(1): 7-19.
16. Kasa F, Viragos K. E. Sudden death after "home electrotherapy". *Arch Kriminol* 1981 Jan- Feb; 167(1-2): 43-51.
17. Zubair M, Besner E. G. Pediatric electrical burns: management strategies. *Burns* 1997 August; 23(5): 413-20.
18. Takamiya M, Saigusa K, Nakayashiki N, Aoki Y. A histological study on the mechanism of epidermal nuclear elongation in electrical and burn injuries. *Int J Legal Med* 2001 Dec;115(3): 152-7.
19. Acar K, Boz B, Kurtulus A, Divrikli U, Elci L. Using of atomic absorption spectrometry for diagnosis of electrical injuries (an experimental rat study). *Forensic Sci Int* 146S (2004); S3-S4.
20. Jacobsen H. Electrically induced deposition of metal on the human skin. *Forensic Sci Int* 1997 Nov; 90(1-2): 85- 92.
21. Knoshita H, Nishiguchi M, Quchi H, Minami T, Kubota A, Utsumi T, Sakamoto N, Kashiwagi N, Shinomiya K, Tsuboi H, Hishida S. The application of a variable-pressure scanning electron microscope with energy dispersive X-ray microanalyser to the diagnosis of electrocution: a case report. *Leg Med (Tokyo)* 2004 Mar;6(1): 55-60.
22. Qin ZQ, Gong YC, Huang XH. Ultrastructure changes of electrical injury in rats. *Fa Yi Xue Za Zhi* 2001 Aug;17(3): 142-4.
23. Kopp J, Loos B, Spilker G, Horch RE. Correlation between serum creatinine kinase levels and extent of muscle damage in electrical burns. *Burns* 2004 Nov;30(7): 680-3.
24. Lee RC. Injury by electrical forces: pathophysiology, manifestations, and therapy. *Curr Probl Surg* 1997 Sep;34(9): 677-764.
25. Haberal M, Ucar N, Bayraktar U, Oner Z, Bilgin N. Visceral injuries, wound infection and sepsis following electrical injuries. *Burns* 1996 Mar; 22(2): 158-61.
26. Hostetler MA, Davis CO. Galeazzi fracture resulting from electrical shock. *Pediatr Emerg Care* 2000 Aug; 16(4): 258-9.

27. Alfie M, Benmeir P, Caspi R, Raveh T, Moor E, Weinberg A, Wexler MR, Newman A. Costal osteomyelitis due to an electrical burn. *Burns* 1995 Mar; 21(2): 147-8.
28. Ulrich D, Pallua N, Lichtenegger F, Hafemann B, Silny J. Influence of low frequency electric fields on anti- and pro-coagulability of the vascular endothelium: new insights into high-voltage electrical injury. *Thromb Haemost* 2004 May; 91(5): 1000-8.
29. Hussmann J, Zamboni WA, Russell RC, Roth AC, Kucan JO, Suchy H, Bush K, Bradley T, Brown RE. A model for recording the microcirculatory changes associated with standardized electrical injury of skeletal muscle. *J Surg Res* 1995 Dec; 59(6): 725-32.
30. Robinson NM, Chamberlain DA. Electrical injury to the heart may cause long-term damage to conducting tissue: a hypothesis and review of the literature. *Int J Cardiol* 1996 Mar; 53(3): 273-7.
31. Matsumura H, Kobayashi Y, Mann R, Sugamata A, Watanabe K, Harunari N, Yoshizawa N, Kamada T, Engrav LH, Heimbach DM. Residual myocardial damage following electrical injuries. *J Burn Care Rehabil* 1997 Jul-Aug; 18(4): 299-305.
32. Goldenberg DC, Bringel RW, Fontana C, Teixeira TL, de Almeida PC, de Faria JC, Ferreira MC. Pulmonary lesion in electric injury: report of a case. *Rev Hosp Clin Fac Med Sao Paulo* 1996 Jan-Feb;51(1):15-7.
33. Ko S. H. Chun W, Kim H. C. Delayed spinal cord injury following electrical burns: a 7- year experience. *Burns* 30 (2004): 691- 5.
34. Pedal I, Graf W. Electrocution accident with three-week survival. *Arch Kriminol* 1992 Nov-Dec;190(5-6): 156-62.
35. Morse MS, Berg JS, Ten Wolde RL. Diffuse electrical injury: a study of 89 subjects reporting long- term symptomatology that is remote to the theoretical current pathway. *IEEE Trans Biomed Eng* 2004 Augst; 51(8): 1449- 59.
36. Duffy K, McCaffrey R. J. Electrical injury and lightning injury: a review of their mecanisis and neuropsychological, psychiatric and neurological sequelae. *Neuropsychology Review* 2001; 11(2): 101-16.

37. Thomas S. S. Electrical burns of the mouth: still searching for an answer. *Burns* 1996 Mar; 22(2): 137-40.
38. Satar B, Talas DU, Akkaya A, Ozkaptan Y. Frequency specificity of cochlear damage in acute electrical injury: a longitudinal distortion product otoacoustic emission study. *Otol Neurotol* 2002 Jul; 23(4): 442-6.
39. Fish RM. Electric injury, Part II: Specific injuries. *J Emerg Med* 2000 Jan; 18(1): 27-34.
40. Miller BK, Goldstein MH, Monshizadeh R, Tabandeh H, Bhatti MT. Ocular manifestations of electrical injury: a case report and review of the literature. *CLAO J* 2002 Oct; 28(4): 224-7.
41. Chaudhuri Z, Pandey PK, Bhatia A. Electrical cataract: a case study. *Ophthalmic Surg Lasers* 2002 Mar-Apr; 33(2): 166-8.
42. Wright RK. Death or injury caused by electrocution. *Clin Lab Med.* 1983 Jun; 3(2): 343-53.
43. Guyton A. C. *Tıbbi Fizyoloji*. Nobel Tıp Kitabevi, İstanbul 1989; 980-82.
44. Taner D. *Fonksiyonel Nöroanatomi*. Metu Press Yayınları, Ankara 2002; 226-30
45. Adiguzel E, Akdoğan I, Duzcan SE, Tufan AC. Effect of penicilin induced epilepsy seizure on granulare cell layer of dentate gyrus in rat: a stereological study. *Neuroscience Research Communications* 2002; 31(2): 101-9.
46. Sterio DC. The unbiased estimation of number and sizes of arbitrary particles using the disector. *Journal of Microscopy* 1984; 134(2): 127-136.
47. Gundersen HJG, Bendtsen TF, Korbo L, Marcussen N, Moller A, Nielsen K, Nyengaard iR, Pakkenberg B, Sorensen FB, Vesterby A, West MJ. Some new, simple and efficient stereological methods and their use in pathological research and diagnosis. *APMIS* 1988; 96: 379-394.
48. Gundersen HJG, Bagger P, Bendtsen TF, Evans SM, Korbo L, Marcussen N, Moller A, Nielsen K, Nyengaard iR, Pakkenberg B, et al. The new stereological tools: disector, fractionator, nucleator and point sampled intercepts and their use in pathological research and diagnosis. *APMIS* 1988; 96(10): 857-81.

49. Gundersen HJG, Jensen EB. The efficiency of systematic sampling in stereology and its prediction. *Journal of Microscopy* 1987; 147 (3): 229-63.
50. West MJ, Siomianka L, Gundersen HJ. Unbiased stereological estimation of the total number of neurons in the subdivisions of the rat hippocampus using the optical fractionator. *Anat Rec* 1991; 23 1 (4): 482-97.
51. Korkmaz A, Tumkaya L. Estimation of the section thickness and optical disector height with a simple calibration method. *Journal of Microscopy* 1997; 187(2): 104-109.
52. West MJ. New stereological methods for counting neurons. *Neurobiology of Aging* 1993; 14: 275-85.
53. Dorph-Petersen KA, Nyengaard JR, Gundersen HJG. Tissue shrinkage and unbiased stereological estimation of particle number and size. *Journal of Microscopy* 2001; 204(3): 232-46.
54. Krinke G. J. *The Laboratory Rat*. Academic Press, California 2000; 253-7.
55. Adiguzel E, Duzcan SE, Akdoğan I, Tufan AC. A simple low-cost method for two dimensional microscopic measuring and stepping on the microscopic plate. *Neuroanatomy*, 2003; 2: 6-8.
56. Wieloch T, Cardell M, Bingren H, Zivin J, Saitoh T. Changes in the activity of protein kinase C and the differential subcellular redistribution of its isozymes in the rat striatum during and following transient forebrain ischemia, *J. Neurochem* 1991; 56: 1227-35,
57. [Imamura T](#), [Tokunaga H](#), [Ise H](#), [Jitsufuchi N](#), [Kudo K](#). Usefulness of elasticavan Gieson stain for the pathomorphological diagnosis of a cutaneous electric mark--a fatal electrocution case during arc welding. *Fukuoka Igaku Zasshi* 1997 Feb; 88(2): 23-6.
58. Karlsmark T, Danielsen L, Thomsen H. K, Johnson E, Aalund O, Nielsen K. G, Nielsen O, Genefke I. K. Ultrastructural changes in dermal pig skin after exposure to heat and electric energy and acid and basic solutions. *Forensic Sci Int* 1988 Dec; 39(3): 235- 43.
59. [Thali MJ](#), [Dirnhofer R](#), [Becker R](#), [Oliver W](#), [Potter K](#). Is 'virtual histology' the next step after the 'virtual autopsy'? Magnetic resonance microscopy in forensic medicine. *Magn Reson Imaging* 2004 Oct; 22(8): 1131-8.

60. Fieguth A, Schumann G, Tröger H. D, Kleemann W. J. The effect of lethal shock on postmortem serum myoglobin concentrations. *Forensic Sci Int* 105 (1999): 75- 82.
61. [Liu X](#), [Song Y](#), [Bi Q](#), [Luo B](#), [Hou J](#). Immunohistochemical study on ANP in the atria of electrocution. *Fa Yi Xue Za Zhi* 1998; 14(3): 144-5, 191.
62. Ortmann C, Rolf B, Fechner G. DNA-typing of cellular material on current conductors. *Int Journal of Legal Medicine* 1998 May; 111(4): 177-9.
63. Dong L, Chen YC. Injury by electrical forces: pathophysiology, biophysics and pathogenesis. *Fa Yi Xue Za Zhi* 2002 Feb; 18 (1): 52-5.
64. Kalkan T, Demir M, Ahmed AS, Yazar S, Dervisoglu S, Uner HB, Cetinkale O. A dynamic study of the thermal components in electrical injury mechanism for better understanding and management of electric trauma: an animal model. *Burns* 2004 Jun; 30(4): 334-40.
65. Tsong TY, Su ZD. Biological effects of electric shock and heat denaturation and oxidation of molecules, membranes, and cellular functions. *Ann N Y Acad Sci* 1999 Oct 30; 888: 211-32.
66. Gaylor DC, Prakah- Asnte K, Lee RC. Significance of cell size and tissue structure in electrical trauma. *J Theor Biol* 1988 Jul 21; 133(2): 223-37.
67. Chen W. Evidence of electroconformational changes in membrane proteins: field-induced reductions in intra membrane nonlinear charge movement currents. *Bioelectrochemistry* 2004 Jun; 63(1-2): 333-5.
68. Deveci M, Bozkurt M, Arslan N, Sengezer M. Nuclear imaging of the brain in electrical burn patients. *Burn* 28 (2002) 591- 4.
69. Grube Bj, Heimbach DM, Engrav LH, Copass MK. Neurologic consequences of electrical burns. *Journal of trauma* 1990 Mar; 30(3): 254- 8.
70. Grossman AR, Tempereau CE, Brones MF, Kulber HS, Pembroke LJ. Auditory and neuropsychiatric behavior patterns after electrical injury. *J Burn Care Rehabil* 1993 Mar-Apr; 14(2 Pt 1): 169–75.
71. Hicks R.R, Smith D.H, Lowenstein D.H, Saint Marie R, McIntosh T.K. Mild experimental brain injury in the rat induces cognitive deficits associated with regional neuronal loss in the hippocampus. *Journal of Neurotrauma* 1993; 10 (4): 405–14.

72. Pliskin N. H, Meyer G. J, Dolske MC. Neuropsychiatric aspects of electrical injury: a review of neuropsychological literature. *Annals of New York Academy of Sciences* 1994; 720: 213–18.
73. Hoosmand H, Radfar F, Beckner E. The neurophysiological aspects of electrical injuries. *Clinical Electroencephalography* 1989; 20: 111- 20.