

# Romatoid Artrit ve Wegener Granülomatozu Birlikteliği: Bir Olgu Sunumu

## Wegener Granulomatosis Accompanying Rheumatoid Arthritis: A Case Report

Esma Öztürk<sup>1</sup>, Göksel Kiter<sup>1</sup>, Veli Çobankara<sup>2</sup>, Soner Şenel<sup>2</sup>, Gökhan Yüncü<sup>3</sup>

<sup>1</sup>Pamukkale Üniversitesi Hastanesi, Göğüs Hastalıkları Anabilim Dalı, Denizli, Türkiye

<sup>2</sup>Pamukkale Üniversitesi Hastanesi, Romatoloji Bilim Dalı, Denizli, Türkiye

<sup>3</sup>Pamukkale Üniversitesi Hastanesi, Göğüs Cerrahisi Anabilim Dalı, Denizli, Türkiye

### ÖZET

Romatoid artrit (RA), belirgin eklem ağrısı ve kısıtlılığı ile seyreden, sistemik tutulumu olan kronik, progresif inflamatuvar bir hastalıktır. Patogenezinde, tümör nekrozis faktör (TNF) anahtar role sahiptir. TNF'nin granülom formasyonu ve intrasellüler patojenlere karşı vücut savunma sisteminde önemli bir rolü vardır. RA tedavisi için TNF alfa blokeri verilmesi öncesinde değerlendirilen 42 yaşında kadın olguda, sabahları olan kuru öksürük ve nefes darlığı gibi solunumsal yakınmalar mevcuttu. Fizik incelemesi normal olup bilateral kaviter akciğer lezyonları saptanması üzerine serolojik testler ve akciğer biyopsisi yapıldı. Sonuçta Wegener granülomatozu tanısı kondu. Seyrek rastlanan bu birlikteliği ve tedavi kararına etkisini tartışmayı amaçladık.

(*Tur Toraks Der 2011; 12: 72-5*)

**Anahtar sözcükler:** Romatoid artrit, Wegener granülomatozu, TNF alfa antagonist

Geliş Tarihi: 19.03.2008

Kabul Tarihi: 23.12.2008

### ABSTRACT

Rheumatoid arthritis (RA) is a chronic, progressive, inflammatory disease that can lead to systemic involvement especially related to significant joint pain and disability. Tumour necrosis factor (TNF) has a pivotal role in its pathogenesis. TNF also has effects on the formation of granuloma and the defensive mechanisms against the intracellular injuries. While a case with RA has been evaluated before the TNF alpha antagonist treatment, the presence of respiratory symptoms and bilateral cavitory lung lesions led to further investigations and was diagnosed as accompanying Wegener granulomatosis. The effect of that coincidence on treatment decision was aimed at discussing a case report as being a rare condition. (*Tur Toraks Der 2011; 12: 72-5*)

**Key words:** Rheumatoid arthritis, Wegener granulomatosis, TNF alpha antagonist

Received: 19.03.2008

Accepted: 23.12.2008

### GİRİŞ

Romatoid artrit (RA), sık görülen inflamatuvar ve destrüktif bir artropatidir. Akciğer tutulumları arasında %1'den daha az sıklıkla romatoid nodüller görülmektedir. Radyolojik olarak tek ya da çok sayıda, kaviteleşebilen nodüller şeklinde izlenen bu görünüm için ayırıcı tanı yapılması gerekmektedir. Tüberküloz başta olmak üzere enfeksiyöz nedenler, metastatik nodüller, septik emboli, Wegener granümatozü diğer olası nedenlerdir.

Tümör nekrozis faktör (TNF), romatoid artrit patogenezinde merkezi bir öneme sahiptir. Bu durum tümör nekrozis faktörü nötralize eden ilaçları ön plana çıkarmaktadır [1]. Bu grup ilaçların kullanımı ile tüberküloz, *Pneumocystis jirovecii* pnömonisi ve bakteriyel pnömoniler görülebilmektedir [2]. Granülomatöz hastalıkların alevlenmesine yol açtığı şeklindeki bilgi nedeniyle TNF-alfa blokerlerinin romatoid artrit tedavisinde kullanımı öncesi hastaların iyi değerlendirilmesi gerekir. Bu olgu

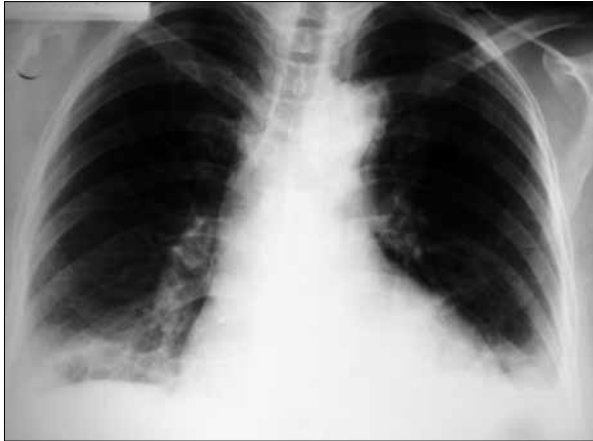
sunumunun amacı, tedavi öncesi her iki akciğerde çok sayıda kaviter lezyonlar saptanan olguda romatoid nodül dışındaki tüberküloz ve Wegener granülomatozu (WG) öntanılarına yönelik ileri incelemeler yapılması gerekliliğini tartışmaktır.

### OLGU

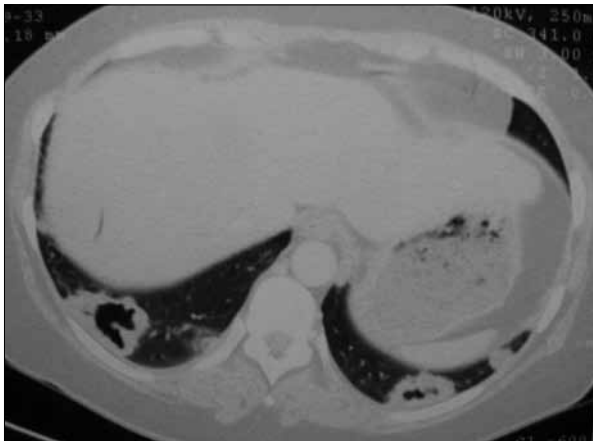
Romatoid artrit tanısıyla izlenmekte olan, 42 yaşında ki kadın hasta, öksürük ve balgam çıkarma şikayetleri olması ve tedavisine bir anti TNF ajan olan Adalimumab eklenmesi planlanarak Göğüs Hastalıkları polikliniğimize yönlendirilmişti. Şikayetleri beş gündür mevcuttu. Balgamı pürülandı. Fizik muayenesinde baş boyun, solunum sistemi ve diğer sistem muayenelerinde patoloji saptanmadı. Özgeçmişinde, Romatoid artrit (20 yıldır) ve hipertansiyon mevcuttu. Karvezide tablet, 4 yıldır Endol kapsül 3x1, Kinin 200 mg tablet 1x1, 51 Arava tablet 1x1 ve Prednol 16 mg tablet 1x1/4, Nevofam 40 mg 1x1 kullanıyordu.

Sigara, alkol, alerji öyküsü yoktu. Laboratuvar incelemelerinde, lökosit değeri 15300/mm<sup>3</sup>, hemoglobin 12.1 gr/dl, platelet 420000/mm<sup>3</sup>, eritrosit sedimentasyon hızı 1 saatte 79 mm, CRP 7.01 mg/dl, romatoid faktör 26 IU/ml idi. Tam idrar incelemesinde; dansite 1008, pH 6.5, her sahada 9 eritrosit, 13 lökosit saptandı.

Posteroanterior akciğer grafisinde bilateral kostofrenik sinüsler künt ve bu bölgelerde dansite artışı vardı (Şekil 1). Sol yan akciğer grafisinde posterior sinüsler künt izlendi. Tüberkülin deri testinde endürasyon saptanmadı. Alt solunum yolu enfeksiyonuna yönelik ampirik Sefuroksim Aksetil 500 mg 2x1 tedavisi önerilerek grafisi ve rutin incelemeleri tekrarlanmak üzere kontrole çağrıldı. Bir hafta sonra tekrar değerlendirilen hastanın şikayetlerinde bir miktar düzelme mevcuttu. Lökositoz, sedimentasyon ve CRP yüksekliklerinde düzelme yoktu. Akciğer grafisindeki dansite artımının sürmesi üzerine ayırıcı tanı için Toraks bilgisayarlı tomografisi (BT) istendi. Toraks BT'sinde sağ minimal plevral sıvısı, her iki akciğerin posterobazal ve laterobazal segmentlerinde, en büyüğü sağda 4x3 cm boyutunda ve birçoğu kavitasyon gösteren nodül ve kitleler saptandı (Şekil 2). Sol üst lob anterior segmen-



Şekil 1. Hastanın PA Akciğer radyogramı. Bilateral kostofrenik sinüsler künt ve bu bölgelerde dansite artışı



Şekil 2. Hastanın toraks bilgisayarlı tomografisi. Sağda minimal plevral efüzyon, her iki akciğerin posterobazal ve laterobazal segmentlerinde en büyüğü sağda 4x3 cm boyutunda ve birçoğu kavitasyon gösteren nodül ve kitleler

tinde periferik 11x7 mm boyutlu kaviter nodül, sol akciğer apeksinde benzer natürde nodül saptandı. Mediasten ve hiler bölgelerde patolojik boyutta lenf nodu yoktu. Balgam ARB bakısı 3 kez negatif saptandı. Wegener granülomatozu (WG) ön tanısı ile serum cANCA ve pANCA düzeylerini belirlemek üzere istenen ANCA, IFA testinde formalin sensitif pANCA ile uyumlu floresans izlendi. ANA, IFA testinde negatif saptandı.

Hastaya Anti TNF alfa bloker verileceği ve tüberkülozla birlikte WG öntanılar arasında yer aldığı için, kesin tanıya yönelik doku örnekleme amacı ile akciğer biyopsisi yapılması kararlaştırıldı. Operasyon öncesi yapılan SFT'inde FEV<sub>1</sub>/FVC oranı %117.8, FVC değeri beklenen 2.10 lt (bek%67.4), FEV<sub>1</sub>: 2.09 lt (bek%79.4) idi. Hastaya mini torakotomi ile wedge rezeksiyon operasyonu yapıldı. Operasyon materyalinin patolojik incelemesinde abseleşmeler gösteren kronik nekrotizan granülomatöz inflamasyon saptandı ve Wegener granülomatozu ile uyumlu bulundu. Romatoloji bölümünce tedavisi planlanan hasta için tarafımızdan TNF alfa blokeri kullanmaması ve WG'e yönelik uygun immunsupresif tedavi sonrası kontrol başvurusu önerildi. WG tanısı sonrası hastaya ayda bir uygulanmak üzere siklofosamid tedavisi planlandı. Tedavinin 13. ayında hastamız Romatoloji Bölümü tarafından takip edilmektedir.

## TARTIŞMA

Wegener granülomatozu, değişik klinik görüntülerle ortaya çıkan, patolojik olarak üst ve alt solunum sisteminin nekrotizan granülomatöz inflamasyonu, glomerülo-nefrit, akciğerler ve çeşitli organ ve dokuların nekrotizan vaskülit ile karakterize, multisistem bir hastalıktır. WG nadir görülen bir hastalık olup ABD'deki prevalansının, 100,000'de 3 olduğu tahmin edilmektedir [3]. Tipik olarak 5. dekattaki erişkinleri etkiler, erkeklerde daha sıktır. American College of Rheumatology (ACR)'nin 1990'da kabul edilen, 4 kriter içeren sınıflaması kullanılmaktadır. İki klinik varyantı olup daha sık olanı, primer olarak veya sadece solunum sistemini tutan, sınırlı olarak bilinen formudur. Sınırlı tanımı, böbrek ve diğer organ hastalığının olmadığını ifade eder. Üst solunum sistemi ve derinin birlikte tutulması nadir değildir. Mayo Clinic serilerinde böbrek tutulumu, olguların %57'sinde bulunmuştur [4]. RA akciğer tutulumları arasında romatoid nodüller yer almaktadır ve bu nodüller kaviteleşme gösterebilmektedir. Romatoid nekrobiyotik nodüller, sıklıkla alt loblarda, periferik subplevral akciğer parankiminde yerleşir. Kaviteler kalın duvarlı ve düzgün iç yüzeye sahipken, artrit remisyonuyla duvar inceliyor kavite zamanla kaybolabilir [5]. Romatoid artrit (RA) ve WG, bazı benzer klinik durumları olan ancak farklı immünopatogeneze sahip iki ayrı antidedir. Hem RA hem de WG olan hastalar ateş, kilo kaybı, artralji, halsizlik ve miyalji gibi nonspesifik bulgular gösterebilmektedirler. RA'ı ayıran özelliği, eroziv kemik lezyonları ve eklem deformiteleri gösteren sinovit bulunmasıdır [6]. WG'ünü RA'den ayıran özelliği ise refakter sinüzit, rinit, otitis media, pürülan veya kanlı bal-

gam çıkarmanın bulunmasıdır [6]. Bizim olgumuzda verilen antibiyoterapiye cevap alınamayan öksürük ve pürülan balgam çıkarma şikayetleri vardı. Literatür tarandığında 1976-2002 yılları arasında RA ve WG'nun bir arada bulunduğu 6 olgu görülmektedir. Bütün olguların RA tanısı ACR'nin 1990'da kabul edilen kriterleri göz önüne alınarak konmuş olup bizim olgumuzda da sabah tutukluğu, simetrik el, bilek ve ayak şişliği, RF pozitifliği mevcuttu. Literatürdeki bütün hastaların akut faz reaktanları pozitif. Olgumuzun CRP değeri yüksek saptandı. Hiçbir serolojik test, RA ve WG'ünü birbirinden ayırt edilememektedir. RF pozitifliği her iki hastalıkta da görülebilmektedir. c-ANCA ile WG arasındaki korelasyon daha iyi gösterilmiştir [7]. Olgumuzda ise c-ANCA değeri negatif sonuçlandı. Olgumuzda, kesin tanı için doku örneklemesine gerek duyulmasının nedeni, tedavi kararının sonuçtan etkilenerek olmasıydı. TNF alfa, özellikle intrasellüler bakterilerin yol açtığı ve granülom formasyonunun gözlemlendiği enfeksiyonlara karşı olan savunma mekanizmasında önemli bir role sahiptir. Bu fonksiyonun bloke edilmesi, başta tüberküloz olmak üzere enfeksiyonlara yatkınlığı artırmaktadır [8-10].

TNF-alfa blokeri tedavisine başlamadan önce hastaların tüberküloz reaktivasyonu açısından risk taşıma durumları araştırılmalıdır [11]. TNF alfa blokeri kullanımı granülomatöz hastalıklar içinde en çok rapor edilen ekstrapulmoner ve dissemine tüberküloz enfeksiyonlarına yol açmaktadır [12]. US Food and Drug Administration (FDA), TNF alfa blokerlerinin ticari kutularında tüberküloza ve diğer fırsatçı enfeksiyonlara karşı uyarı taşıması gerektiğine karar vermiştir. Bu uyarılar doğrultusunda hastalara öncelikle latent tüberküloz yönünden deri testi yapılması gerekmektedir [13]. Ancak bu testlerin yanlış negatif sonuç vermemesi için diğer immünesüpresif 149 tedavilerden önce uygulanmaları gerekmektedir. Olgumuzda immünesüpresif tedaviden önce yapılan tüberkülin deri testi negatif olarak sonuçlandı. Tüberkülin deri testi enfeksiyonu göstermekle birlikte tüberküloz hastalığının tanısı için bakteriyolojik inceleme gerekir [14]. Olgumuzun radyolojik incelemelerinde kaviter lezyonlarının olması ve biyolojik tedavi alacak olması tüberküloz açısından araştırmaya yönlendirmişti ve gönderilen balgam asidorezistan bakteri incelemesi ve üç kez negatif bulundu. Bu durumda hastamızda tüberküloz olasılığı dışlanmış oldu. Daha sonra mikobakteri kültürlerinde de üreme saptanmadı.

TNF alfa blokerlerinin yaygın olarak kullanılmaya başlanmış olması, yan etkileri hakkında daha geniş bilgi gerekliliğini ortaya koymuştur. Yan etkileri arasında otoimmünite de mevcuttur. İlacın da içinde bulunduğu immün kompleksler, kompleman sistemin lokal olarak aktive olabileceği damar duvarlarında birikebilmektedir [15]. TNF alfa blokerleri, Th1 paterninden (örn: IFN gama, IL1, TNF) Th2 paternine (örn: IL 4, 5, 6, 10, 13) kaymaya neden olmakta, bu da antikör ilişkili immüniteye neden olabilmektedir [15]. Olgumuzda, tanının WG olması halinde ilk tedavi seçeneğinin TNF alfa blokeri yerine Siklofosfamid

olabileceği sorumlu romatoloji doktoru tarafından belirtilmiş olduğundan kaviter lezyonlar ileri tetkik gerektirmekteydi. Ayrıca, Stone JH ve arkadaşları TNF alfa inhibitörlerinden özellikle etanerceptin siklofosfamid ile birlikte kullanımının tek başına siklofosfamid kullanımında gözlenen malignite riskinden daha fazla malignite riski taşıdığını ifade etmişlerdir [16]. Tedaviye dirençli çeşitli kronik inflamatuvar hastalık grubunu içeren bir çalışmada, TNF antagonistlerinin WG dahil bazı hastalık gruplarında diğer immünesüpresif ajanların ve sistemik steroidlerin kullanımını azaltmış olsa da çok da etkili bir yanıt oluşturmadığı ortaya konulmuştur [17]. Lamrecht ve ark. ise standart tedaviye refrakter WG tanısı olan 6 olgu üzerine yaptıkları çalışmada 5 olgunun tedavisine TNF alfa blokeri eklenmesi ile remisyonun geliştiğini göstermişlerdir [18]. Buna karşın olgumuz Romatoloji bölümü ile birlikte değerlendirilerek aylık Siklofosfamid tedavisinin uygulanmasına karar verildi.

Sonuçta bu olgu sunumu ile RA tanısı olan hastalarda WG'unun da eşlik edebileceğine, RA hastasında saptanan kaviter lezyonların romatoid nodül olasılığı dışında da ayırıcı tanısının yapılması gerektiğine dikkat çekilmesi amaçlanmıştır. WG tedavisinde farklı sonuçları olan çalışmalar olsa da RA tedavisi için kullanılacak olan TNF antagonistleri ilk seçenek değildir. Özellikle de yan etkileri göz önüne alınınca kesin tanı konması gerekliliği bulunmaktadır.

## KAYNAKLAR

1. Richard-Miceli C, Dougados M. Tumor necrosis factor-alpha blockers in rheumatoid arthritis: Review of clinical experience. *BioDrugs*, 2001; 15: 251-9.
2. Kasai S, Tokuda H, Otsuka Y. Two cases of respiratory infection complicating treatment with infliximab. *Nihon Koryu Gakkai Zasshi*, 2007; 45: 366-71.
3. Cotch MF, Hoffman GS, Yerg DE, Kaufman GI, Targonski P, Kaslow RA. The epidemiology of Wegener's granulomatosis. Estimates of the five-year period prevalence, annual mortality, and geographic disease distribution from population-based data sources. *Arthritis Rheum* 1996; 39: 87-92.
4. Richard A. DeRemee. Pulmonary Vasculitis. In: Alfred P. Fishman, MD; ed. *Pulmonary Disease and Disorders*. 3rd ed. McGraw-Hill New York, 1997; 1357-74.
5. Bilgen I, Demirpolat G, Savaş R, ve ark. Benign kistik ve kaviter akciğer lezyonları. *Toraks Dergisi* 2003; 4: 95-9.
6. Douglas G, Bird K, Flume P, Silver R, Bolster M. Wegener's granulomatosis in patients with rheumatoid arthritis. *Journal of Rheumatology* 2003; 30: 2064-9.
7. Van der Woude FJ, Rasmussen N, Lobatto S, et al. Autoantibodies against neutrophils and monocytes: tool for diagnosis and marker of disease activity in Wegener's granulomatosis. *Lancet* 1985; 1: 425-9.
8. Salliot C, Gossec L, Ruyssen-Witrand A, et al. Infections during tumour necrosis factor-alpha blocker therapy for rheumatic diseases in daily practice: a systematic retrospective study of 709 patients. *Rheumatology (Oxford)* 2007; 46: 327-34.
9. Ellerin T, Rubin RH, Weinbatt ME. Infections and anti-tumor necrosis factor alpha therapy. *Arthritis Rheum* 2003; 48: 3013-22.
10. Gardam MA, Keystone EC, Menzies R, et al. Anti-tumour necrosis factor agents and tuberculosis risk: mechanisms of

- action and clinical managemet. *Lancet Infect Dis*, 2003; 3: 148-55.
11. Navarro-Sarabia F, Ariza-Ariza R, Hernandez-Cruz B, Villanueva I. Adalimumab for treating rheumatoid arthritis. *Cochrane Database Sys Rev*, 2005; 20: CD005113.
  12. Keane J, Gershon S, Wise RP, et al. Tuberculosis associated with Infliximab, a tumor necrosis factor alpha neutralizing agent. *N Engl J* 2001; 45: 1098-104.
  13. Wallis RS, Broder MS, Wong JY, Hanson ME, Beenhouwer DO. Granulomatous infections disease associated with tumor necrosis factor antagonists. *Clin Infect Dis* 2004; 38: 1261-5.
  14. Türkiye'de Tüberkülozun Kontrolü için Başvuru Kitabı. T.C. Sağlık Bakanlığı Verem Savaşı Daire Başkanlığı. Ankara, 2003; 15-7.
  15. Marcoux BS, De Bandt M. Vasculitides induced by TNF alpha antagonists: a study in 39 patients in France. *Joint Bone Spine*, 2006; 73: 710-3.
  16. Stone JH, Holbrook JT, Marriot A, et al. Solid malignancies 186 among patients in the Wegener's granulomatosis etanercept trial. *Arthritis and Rheumatism* 2006; 54: 1608-18.
  17. Aeberli D, Oertle S, Mauron H, Reichenbach S, Jordi B, Villiger PM. Inhibition of the TNF Pathways: Use of Infliximab and Etanercept as remission-inducing agents in cases of therapy-resistant chronic inflammatory disorders. *Swiss Med Wkly* 2002; 132: 414-22.
  18. Lamprecht P, Voswinkel J, Lilienthal T, et al. Effectiveness of TNF alpha blockade with Infliximab in refractory Wegener's granulomatosis. *Rheumatology* 2002; 41: 1303-7.